非淡明細胞型腎細胞癌の臨床的検討

大庭康司郎，浅井　昭宏，光成　健輔，松尾　朋博
望月　保志，宮田　康好，酒井　英樹
長崎大学大学院医歯薬総合研究科泌尿器科・腎移植外科

CLINICAL ANALYSIS OF NON-CLEAR CELL RENAL CELL CARCINOMA

Kojiro Ohba, Akihiro Asai, Kensuke Mitsunari, Tomohiro Matsuo,
Yasushi Mochizuki, Yasuyoshi Miyata and Hideki Sakai
The Department of Urology and Renal Transplantation,
Nagasaki University Graduate School of Biomedical Science

Clinicopathological features and prognosis of metastatic renal cell carcinoma (mRCC) vary by histopathological type. In this study, we analyzed these relationships with regard to non-clear cell RCC (nccRCC). We also analyzed the therapeutic trends for patients with mRCC. We initially identified 367 patients who were diagnosed with RCC and treated in our hospital between 2001 and 2013 ; 55 patients of whom were diagnosed with nccRCC. We reviewed their backgrounds, histopathological types and outcomes. Median age at diagnosis for patients with nccRCC was significantly younger (58.5 years) than for those with clear-cell RCC (66.3 years ; P = 0.008) ; however, these histological types did not significantly differ by sex, affected side or rate of mRCC. Of the 55 nccRCC cases, 19 were mRCC, including 5 of the 8 cases of papillary type-2 RCC, and all patients who had either collecting duct carcinoma, sarcomatoid RCC or Xp11 translocation RCC. The most common metastatic site was lymph nodes. Although patients with papillary type-1 and Xp11 translocation RCC had relatively good prognoses, those with papillary type-2, collecting duct carcinoma and sarcomatoid RCC had poor prognoses. Among the 9 patients with nccRCC who received molecular targeted therapy, median survival was 13.3 months. Although existing therapeutic agents may be effective for some patients with nccRCC, identification of new target molecules and innovative drug development are needed in the future.

(Hinyokika Kiyo **61** : 43-47, 2015)

Key words : Renal cell carcinoma, Non-clear cell, Molecular targeting therapy

緒　　言

近年，検診の普及により，腎細胞癌（RCC）は限局性，無症候性で発見されることが多くなったが，約30％の症例では局所浸潤や遠隔転移を示し，また根治的腎摘除術を行った症例でも約20～30％が再発するとされている[1]．そのため，RCC の再発や転移に対する治療は重要だが，抗がん剤や放射線による治療効果は乏しく，薬物療法として従来から使用されているインターフェロン α やインターロイキン 2 に加え，分子標的治療薬が使用されるようになった．

転移性腎細胞癌（mRCC）の治療経過や予後は，組織型によって異なることが示唆されている．淡明細胞型腎細胞癌（clear cell RCC : ccRCC）についてはこれまでに多くの報告があるが，非淡明細胞型腎細胞癌（non-clear cell RCC : nccRCC）に関しては，発症頻度が低いこともあり，エビデンスレベルの高い報告が少ない．nccRCC に対する治療として分子標的治療薬には期待がかかるが，治療体系を確立するためにも，まずは組織型の違いに基づく分子生物学的特徴を理解するとともに，これまでの症例を検証することが重要である．そこで今回われわれは，nccRCC に関する臨床的検討を行った．

対 象 と 方 法

2001年以降に当科にて診断，治療された RCC 症例367例中，腎摘除または針生検にて nccRCC と診断された55例を対象とし，患者背景，組織分類，治療成績について評価を行った．進行癌症例に関しては，分子標的治療を行った症例の薬剤使用状況についても解析した．統計学的な 2 群間の比較は，Mann-Whitney's U test および Chi-square test にて行い，$p<0.05$ を有意差有りと判定した．

結　　果

患者背景を Table 1 に示す．nccRCC 症例の年齢中央値は 58.5（10～81）歳で，ccRCC 症例の 65.6（38～88）歳と比較し有意に低かった（p = 0.008）．男性43例（72.1％），女性12例（27.9％）で，左側34例（60.7％），右側21例（39.3％）であり，ccRCC 症

Table 1.　Status of the patients with RCC

	CRCC (N = 312)	NCRCC (N = 55)	P value
Median age (range)	65.6 (38–88)	58.5 (10–81)	0.008
Gender, male	225 (72.1%)	43 (80.0%)	0.412
Side, right	137 (43.9%)	21 (39.3%)	0.461
Metastasis	54 (17.3%)	10 (18.2%)	0.921
Nephrectomy	306 (98.1%)	51 (94.6%)	0.047
Recurrence	92 (29.5%)	19 (34.5%)	0.524

例における男女比や患側との有意差はなかった．透析患者は8例であった．初診時で，10例（18.2%）においてすでに転移を認めており，腎摘除術を施行されたのは51例（94.6%）であった．ccRCC 症例では有転移症例が54例（17.3%）で nccRCC 症例との有意差は見られなかったが，腎摘除施行例は306例（98.1%）で nccRCC 症例との有意差を認めた（p = 0.047）．

nccRCC 症例の病理組織型の内訳を Table 2 に示す．最も多かったのは乳頭状腎細胞癌 type 1 の21例で，嫌色素性腎細胞癌，乳頭状腎細胞癌 type 2 も比較的多くみられた．

Table 2.　Histological subtype in NCRCC

	N = 55	mRCC (N = 19)
Papillary type 1	21	4
Papillary type 2	8	5
Chromophobe	14	2
Dialysis-related	5	1
Xp11.2 translocation	1	1
Collecting duct	2	2
Sarcomatoid	3	3
Unclassified	1	1

nccRCC における進行癌症例（初診時有転移症例または術後再発症例）は19例であった．乳頭状腎細胞癌 type 2 の8例中5例（62.5%）および集合管癌，肉腫様腎細胞癌，Xp11.2 転座型腎細胞癌の全症例が進行癌となった．MSKCC 分類では favorable risk が3例，intermediate risk が9例，poor risk が7例であった．転移部位として最も多くみられたのはリンパ節転移の11例（57.9%）で（ccRCC：22.8%），次いで肺転移の9例（47.4%）および骨転移の9例（47.4%）が多く（ccRCC：各65.2%，22.8%），その他で肝，腎，副腎転移および局所再発がみられた．

再発・転移に対する1次治療としては，2例に外科的切除，4例にサイトカイン療法，9例に分子標的治療が施行されていた．分子標的治療を施行した9例の詳細を Fig. 1 に示す．乳頭状腎細胞癌 type 1 および Xp11.2 転座型腎細胞癌症例では，比較的長い奏効期間が得られた．nccRCC の進行症例の平均生存期間は9.1カ月（ccRCC：27.1カ月）であったが，分子標的治療が施行された nccRCC の進行症例では平均生存期間は13.3カ月（ccRCC：35.0カ月）で，リスク分類や組織型によるばらつきが大きかったものの，分子標的治療が施行できた症例では生存期間が延長する傾向が見られた．

考　　察

nccRCC は，RCC の約15～20%を占めるとされている[2]．その中でも発症頻度が高い組織型が乳頭状腎細胞癌で，RCC の10～15%を占めるとされ，さらに生命予後の良い type 1（好塩基性）と予後不良の type 2（好酸性）に分けられる[3,4]．嫌色素性腎細胞癌は，RCC の4.1～5.0%を[5,6]，集合管癌は RCC の約1%を占めるといわれている[7]．また nccRCC 全体では平

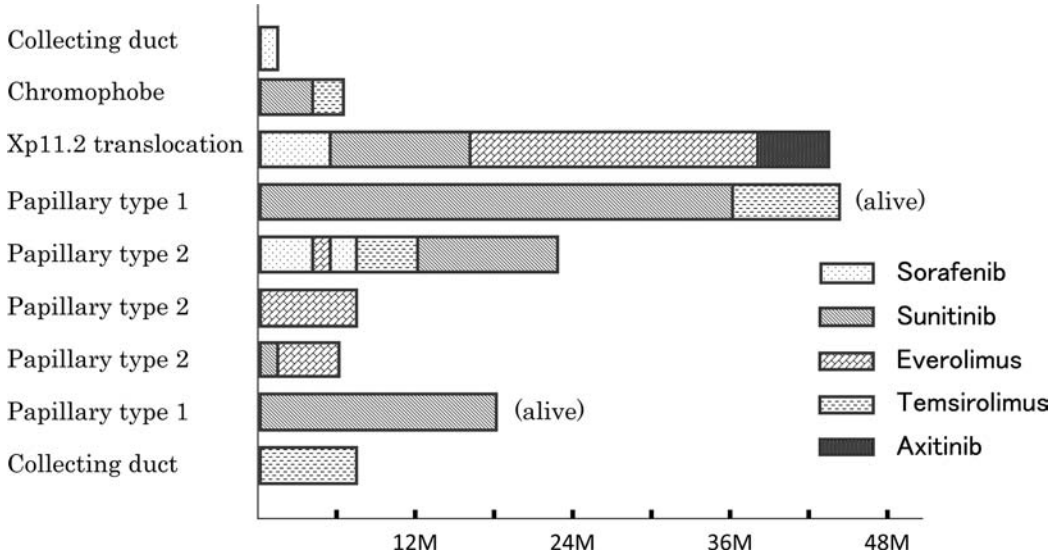

Fig. 1.　Summary of molecular targeted therapy for patients with NCRCC.

均50～60歳と比較的若年で発症するとされており[6,8]，本検討結果とほぼ合致している．肉腫様腎細胞癌は，RCC の最も異型度が高い最終的な表現型と考えられ，肉腫様変化の占める割合が多いほど予後不良とされている[9]．

乳頭状腎細胞癌 type 1 は遺伝性，散発性に発症するが，受容体型チロシンキナーゼである c-Met の遺伝子異常により蛋白の過剰な自己リン酸化が原因であるとされている[10]．また，乳頭状腎細胞癌 type 2 を遺伝性に発症する家系では，fumarate hydratase（FH）の遺伝子異常がフマル酸の異常蓄積を引きおこし，hypoxia inducible factor（HIF）の分解抑制と活性化をきたすと考えられている[11]．また嫌色素性腎細胞癌の原因として，Birt-Hogg-Dube 症候群の責任遺伝子である BHD 遺伝子（がん抑制遺伝子）の突然変異による mammalian target of rapamycin（mTOR）系のシグナル伝達促進が示唆されている[12]．Xp11.2 転座型腎細胞癌の原因として，転写因子である transcription factor E3（TFE3）が染色体転座各種蛋白と融合し，TFE3 の活性が恒常的に亢進することが指摘されている[13]．集合管癌，肉腫様腎細胞癌の発症機序は明らかではない．

予後に関しては，乳頭状腎細胞癌 type 2 は type 1 と比較して予後不良であることが報告されている[14]．また嫌色素性腎細胞癌は予後良好であるが[15]，集合管癌や肉腫様腎細胞癌は予後不良であるとされている[8,16]．本検討でも，乳頭状腎細胞癌 type 2，集合管癌，肉腫様腎細胞癌の症例は進行癌になる可能性が高く，予後不良であった．特にこれらの症例は分子標的治療を行っても，予後の延長傾向はみられず，治療に関してはさらなる検討が必要であると思われる．

これまでになされている分子標的治療に関する報告によれば，global-sunitinib EAT 試験において，nccRCC 患者542例に対する sunitinib 治療の progression free survival（PFS）は7.3カ月[17]，また Dutcher らの報告では nccRCC 患者37例に対する temsirolimus 治療の PFS は7.0カ月であった[18]．

組織型別での治療に関する報告もあり，乳頭状腎細胞癌に対する sorafenib および sunitinib 治療の比較では，PFS がそれぞれ5.1および11.9カ月であり，sunitinib の有効性が示唆されている[19]．本検討では，乳頭状腎細胞癌 type 1 症例で sunitinib の効果が見られているものの，乳頭状腎細胞癌 type 2 症例ではどの分子標的治療薬においても効果が不十分であり，type 1 と type 2 では腫瘍の性格が異なるため治療の反応性も異なると思われる．それぞれの治療成績に関する報告はなく，さらなる検証が必要である．嫌色素性腎細胞癌についてはまとまった報告はないが，嫌色素性腎細胞癌18例に sorafenib を投与し，1 例で partial response（PR），3 例で腫瘍縮小を認め，全体で17例が病勢コントロール可能であったとの報告がある[20]．また12例の治療成績について，sorafenib の投与を受けた 5 例中 2 例に objective response（OR）が得られたのに対し sunitinib の投与を受けた 7 例中 1 例に OR が得られたとの報告がある[19]．今回の検討では sorafenib を投与した症例はなかったが，嫌色素性腎細胞癌においては sorafenib が有望である可能性がある．集合管癌において，分子標的治療に関する報告はなく，US-Advanced Renal Cell Carcinoma Sorafenib expanded access trial（US-ARCCS EAT）にエントリーされた10例中，3 例に stable disease（SD）を認めたのみであった[20]．Oudard らは gemcitabine と白金製剤を使用した治療により PFS，overall survival（OS）がそれぞれ7.1，10.5カ月であったと報告している[21]．今回の検討においては，sorafenib および temsirolimus の使用経験があるが，十分な効果は得られず，今後別の治療法の検討が必要である．Xp11.2 転座型腎細胞癌については，sunitinib に関する報告があり，PFS 中央値は7.1～8.0カ月で有効であったとした報告や[22,23]，3 年以上の治療効果があったとする報告がある[24]．本検討においても分子標的治療により一定の効果を示しており，乳頭状腎細胞癌 type 1 と同様に c-MET 蛋白が関与していることも，治療効果に影響しているかもしれない[25]．肉腫様腎細胞癌に関しては，doxorubicin，gemcitabine による化学療法にて complete response（CR）2 例，PR 5 例と比較的良好な成績が得られた報告がある[26]．しかし肉腫様腎細胞癌単独に対する分子標的治療の報告はない．

これまでに述べたように，ccRCC に対する主に vascular endothelial growth factor（VEGF）を標的とする治療と比較し，nccRCC に対する分子標的治療の成績は十分なものではない．現在検討中の分子標的治療として，乳頭状腎細胞癌に対するc-METを標的とした foretinib[27] や，epidermal growth factor receptor（EGFR）を標的とした erlotinib の検討[28]が進行中である．さらに基礎研究において，今後の治療標的分子の解明もすすんでいる．すでに報告されている c-MET 遺伝子だけではなく FH 遺伝子や BHD 遺伝子が mTOR，HIF のシグナル伝達に関わっていることや[11,12]，乳頭状腎細胞癌 type 2 では MYC 活性が亢進していることが指摘されており[29]，さらに嫌色素性腎細胞癌においては cKIT の異常発現および imatinib による治療の可能性が報告されている[30]．今後は組織型別に発癌や癌進展のメカニズムおよび分子生物学的解明をさらにすすめ，新たな標的分子の同定および創薬が望まれる．

結　　語

再発・転移をきたした mRCC において，集合管癌，肉腫様腎細胞癌，乳頭状腎細胞癌 type2 は予後不良であったが，その他の組織型では既存の分子標的治療が有効となる可能性が示唆された．

文　　献

1) Kyoda Y, Kobayashi K, Hirobe M, et al.: Evaluation of long-term outcome for patients with renal cell carcinoma after surgery: analysis of cancer deaths occurring more than 10 years after initial treatment. Int J Clin Oncol **19**: 146-151, 2014
2) Mai KT, Faraji H, Desantis D, et al.: Renal cell carcinoma with mixed features of papillary and clear cell cytomorphology: a fluorescent in situ hybridization study. Virchows Arch **456**: 77-84, 2010
3) Purdue MP, Moore LE, Merino MJ, et al.: An investigation of risk factors for renal cell carcinoma by histologic subtype in two case-control studies. Int J Cancer **132**: 2640-2647, 2013
4) Delahunt B and Eble JN: Papillary renal cell carcinoma: a clinicopathologic and immunohistochemical study of 105 tumors. Mod Pathol **10**: 537-544, 1997
5) Olshan AF, Kuo TM, Meyer AM, et al.: Racial difference in histologic subtype of renal cell carcinoma. Cancer Med **2**: 744-749, 2013
6) 中井川昇，矢尾正祐，近藤慶一，ほか：嫌色素性腎癌16例の臨床病理学的検討．泌尿紀要 **52**：1-6，2006
7) Tokuda N, Naito S, Matsuzaki O, et al.: Collecting duct (Bellini duct) renal cell carcinoma: a nationwide survey in Japan. J Urol **176**: 40-43, 2006
8) Kennedy SM, Merino MJ, Linehan WM, et al.: Collecting duct carcinoma of the kidney. Hum Pathol **21**: 449-456, 1990
9) Mian BM, Bhadkamkar N, Slaton JW, et al.: Prognostic factors and survival of patients with sarcomatoid renal cell carcinoma. J Urol **167**: 65-70, 2002
10) Schmidt L, Duh FM, Chen F, et al.: Germline and somatic mutations in the tyrosine kinase domain of the MET protooncogene in papillary renal carcinomas. Nat Genet **16**: 68-73, 1997
11) Isaacs JS, Jung YJ, Mole DR, et al.: HIF overexpression correlates with biallelic loss of fumarate hydratase in renal cancer: novel role of fumarate in regulation of HIF stability. Cancer cell **8**: 143-153, 2005
12) Baba M, Hong SB, Sharma N, et al.: Folliculin encoded by the BHD gene interacts with a binding protein, FNIP1, and AMPK, and is involved in AMPK and mTOR signaling. Proc Natl Acad Sci USA **103**: 15552-15557, 2006
13) Weterman MA, Wilbrink M and Geurts van Kessel A: Fusion of the transcription factor TFE3 gene to a novel gene, PRCC, in t (X; 1) (p11; q21)-positive papillary renal cell carcinomas. Proc Natl Acad Sci USA **93**: 15294-15298, 1996
14) Pignot G, Elie C, Conquy S, et al.: Survival analysis of 130 patients with papillary renal cell carcinoma: prognostic utility of type 1 and type 2 subclassification. Urology **69**: 230-235, 2007
15) Peyromaure M: Chromophobe renal cell carcinoma analysis of 61 cases. Cancer **100**: 1406-1410, 2004
16) 大庭康司郎，古賀成彦，錦戸雅春，ほか：肉腫様腎細胞癌の臨床的検討．泌尿紀要 **49**：131-133，2003
17) Gore ME, Szczylik C and Porta C: Sunitinib in metastatic renal cell carcinoma (mRCC): preliminary assessment of safety and efficacy in an expanded access trial with subpopulation analysis. Eur J Cancer Suppl **5**: 299, 2007
18) Dutcher JP, de Souza P, McDermott D, et al.: Effect of temsirolimus versus interferon-alpha on outcome of patients with advanced renal cell carcinoma of different tumor histologies. Med Oncol **26**: 202-209, 2009
19) Choueiri TK, Plantade A, Elson P, et al.: Efficacy of sunitinib and sorafenib in metastatic papillary and chromophobe renal cell carcinoma. J Clin Oncol **26**: 127-131, 2008
20) Stadler WM, Figlin RA, Ernstoff ME, et al.: The advanced renal cell carcinoma sorafenib (ARCCS) expanded access trial. safety and efficacy in patients (pts) with non-clear cell (NCC) renal cell carcinoma (RCC). J Clin Oncol **25**: Abstract 5036, 2007
21) Oudard S, Banu E, Vieillefond A, et al.: Prospective multicenter phase II study of gemcitabine plus platinum salt for metastatic collecting duct carcinoma: results of a GETUG (Groupe d'Etudes des Tumeurs Uro-Génitales) study. J Urol **177**: 1698-1702, 2007
22) Malouf GG, Camparo P, Oudard S, et al.: Targeted agents in metastatic Xp11 translocation/TFE3 gene fusion renal cell carcinoma (RCC): a report from the Juvenile RCC Network. Ann Oncol **21**: 1834-1838, 2010
23) Choueiri TK, Lim ZD, Hirsch MS, et al.: Vascular endothelial growth factor-targeted therapy for the treatment of adult metastatic Xp11.2 translocation renal cell carcinoma. Cancer **116**: 5219-5225, 2010
24) Numakura K, Tsuchiya N, Yuasa T, et al.: A case study of metastatic Xp11.2 translocation renal cell carcinoma effectively treated with sunitinib. Int J Clin Oncol **16**: 577-580, 2011
25) Giubellino A, Linehan WM and Bottaro DP: Targeting the Met signaling pathway in renal cancer. Expert Rev Anticancer Ther **9**: 785-793, 2009
26) Nanus DM, Garino A, Milowsky MI, et al.: Active chemotherapy for sarcomatoid and rapidly progressing renal cell carcinoma. Cancer **101**: 1545-1551, 2004
27) Logan TF: Foretinib (XL880): c-Met inhibitor with activity in papillary renal cell cancer. Curr Oncol

Rep **15**: 83–90, 2013
28) Gordon MS, Hussey M, Nagle RB, et al.: Phase II study of erlotinib in patients with locally advanced or metastatic papillary histology renal cell cancer: SWOG S0317. J Clin Oncol **27**: 5788–5793, 2009
29) Furge KA, Chen J, Koeman J, et al.: Detection of DNA copy number changes and oncogenic signaling abnormalities from gene expression data reveals MYC activation in high-grade papillary renal cell carcinoma. Cancer Res **67**: 3171–3176, 2007
30) Vuky J, Isacson C, Fotoohi M, et al.: Phase II trial of imatinib (Gleevec) in patients with metastatic renal cell carcinoma. Invest New Drugs **24**: 85–88, 2006

(Received on July 2, 2014
Accepted on October 15, 2014)