陰茎海綿体膿瘍を初期症状とした陰茎壊疽性膿皮症の1例
―新しい病態の可能性に向けた提唱―

飯田啓太郎[1]，水野健太郎[1]，河合　憲康[1]，伊藤えりか[2]
新谷　洋一[2]，森田　明理[2]，郡　健二郎[1]
[1]名古屋市立大学大学院医学研究科腎・泌尿器科学分野
[2]名古屋市立大学大学院医学研究科加齢・環境皮膚科学

A CASE OF ABSCESS OF CORPUS CAVERNOSUM AS AN EARLY SYMPTOM OF PENILE PYODERMAL GANGRENOSUM: WE PROPOSE THE POSSIBILITY OF A NEW PATHOGENIC FINDING

Keitaro Iida[1], Kentaro Mizuno[1], Noriyasu Kawai[1], Erika Ito[2],
Yoichi Shintani[2], Akimichi Morita[2] and Kenjiro Khori[1]
[1]*The Department of Nephro-Urology, Nagoya City University Graduate School of Medical Sciences*
[2]*The Department of Geriatric and Environmental Dermatology,*
Nagoya City University Graduate School of Medical Sciences

A 76-year-old man with a mass on the penis and a pain during nighttime erection was referred to our institution. T2-weighted magnetic resonance imaging showed a high-intensity area in the dorsal part of corpus cavernosum. We diagnosed him with the abscess of corpus cavernosum. Surgical drainage and chemotherapy had been performed for 3 years. However, it recurred consistently and developed several cutaneous draining fistulae. The abscess culture was sterile. Skin biopsy revealed a diagnosis of penile pyoderma gangrenosum, which was treated successfully with prednisolone and an immunosuppressive drug. Twenty nine cases of the abscess of corpus cavernosum have been reported in the literature. Most of the recurrent cases tend to be idiopathic corpus cavernosum abscess with sterile culture and finally penectomy is performed. Based on this case, we propose a new notion that corpus cavernosum abscess can be an early symptom of pyoderma gangrenosum.

(Hinyokika Kiyo **61**: 115-119, 2015)

Key words: Abscess, Corpus cavernosum, Penis, Pyodermal gangrenosum, Steroid

緒　　言

私たちは，特発性で無菌性の陰茎海綿体膿瘍を経験した．通常の膿瘍の治療を行ったが，約3年間にわたり再発を繰り返したため，壊疽性膿皮症を疑いステロイドならびに免疫抑制薬で治療を行ったところ，急激に寛解した．これまでに陰茎海綿体膿瘍の報告は本症例を含め29例みられるが，特発性で無菌性の陰茎海綿体膿瘍の大半では，再発を繰り返し陰茎切断術をされている．それらの症例の中には，本症例のように壊疽性膿皮症が含まれているものと推察される．陰茎海綿体膿瘍を初期症状とした壊疽性膿皮症という新しい病態がある可能性の提唱を込めて報告する．

症　　例

患　者：76歳，男性

主　訴：陰茎背側の腫瘤，夜間勃起時の陰茎部痛

既往歴：69歳時，約5 cmにわたる原因不明の前部尿道狭窄に対して内視鏡的尿道切開術を施行された．術後も尿道狭窄の再発を認め，月1回程度の自己尿道拡張をしていた．なお全身性の炎症性疾患を認めていない．

現病歴：73歳時に，陰茎背側の腫瘤に気付いていたが症状が特になかったので受診しなかった．76歳時，夜間勃起時の陰茎部痛を自覚し，前医を受診した．MRI検査で陰茎膿瘍を指摘され，治療目的に当科へ紹介となった．

入院時現症：発熱なし．陰茎皮膚の発赤は認めなかった．陰茎背側に母指頭大の弾性軟の腫瘤を触知したが，外観上腫瘤を認識できなかった．自発痛や圧痛を認めなかったが，夜間勃起時に痛むということがあったので，プロスタグランジンE1 10 μl を海綿体注射し勃起させたところ，陰茎部の疼痛がみられ，腫瘤は外観上も明らかになった（Fig. 1）．

検査所見：末梢血液像・血液生化学検査は白血球5,000/μl，好中球54.2%，CRP 0.06 mg/dl と炎症反応はなかった．また血糖値は91 mg/dl と正常であった．

Fig. 1. A 4 cm mass was palpable in the dorsal part of erectile penis injected with prostaglandin (arrow).

検尿検査は赤血球1未満/HPF，白血球1未満/HPF，尿培養検査は陰性であった．

画像所見：入院時のMRI T2強調画像では，陰茎背側に45×30×25 mm大の高信号域を呈する腫瘤を認めた．腫瘤壁は不整で肥厚しており，腫瘤は外側から両側陰茎海綿体を圧排していた（Fig. 2）．また逆行性尿道造影では尿道と腫瘤との交通性は認めなかった．

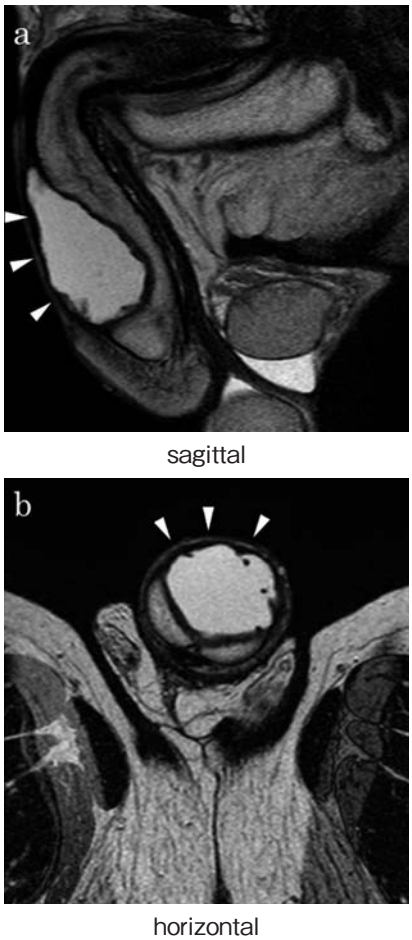

Fig. 2. a) T2-weighted magnetic resonance imaging of the penile mass.　There was a 45×30×25 mm high-intensity area in the dorsal part of the corpus cavernosum (arrow).　b) The wall of the mass was irregular and thickened. The mass compressed bilaterally with corpus cavernosum.

経　過：陰茎海綿体の腫瘤に対して切開排膿を施行した．陰茎背側の皮膚を縦に2 cm切開し，Buck筋膜を開放すると肥厚した腫瘤壁を認め，腫瘤壁を切開するとその内部には混濁した黄色の液体を20 ml吸引した．腫瘤壁は周囲と癒着し，腫瘤を一塊とした摘出は不可能であったため，同部位にドレーンを留置し閉創した．貯留液培養は結核菌，嫌気性菌を含め陰性であった．腫瘤壁の病理組織像は，多数の組織球と肉芽組織および線維芽細胞の増生を認め，陰茎海綿体膿瘍と診断した．

術後ピペラシリンを4日間使用し，創部は治癒したが，2カ月経過したところで創部から少量の浸出液の排出があり，膿瘍の再発を認めたため，再度切開排膿を行った．膿瘍の再発であったため，今回は閉創せず開放創とした．再発膿瘍の培養からはMRSAが検出された．バンコマイシン点滴を4日間，その後はミノマイシン内服を2週間投与した．創部は肉芽が形成されほぼ上皮化したが完全に治癒することはなく，小さな瘻孔を各所に形成した．瘻孔からはわずかな浸出液があり，同部位の圧痛を認めた．

約3年間瘻孔の洗浄ならびに切開排膿や持続吸引を繰り返したが改善しなかった．本人からの希望もあり陰茎切断術を考慮したが，関東から本院を頼って来院している患者であったことからも，陰茎切断術に踏み切ることに躊躇し，何か新たな治療法の手がかりはないかと考え，皮膚生検を施行した．真皮内に血管増生ならびに好中球・リンパ球浸潤を認め，組織所見とそれまでの症状経過から壊疽性膿皮症を疑い（Fig. 3），プレドニゾロン20 mg内服を開始したところ，疼痛

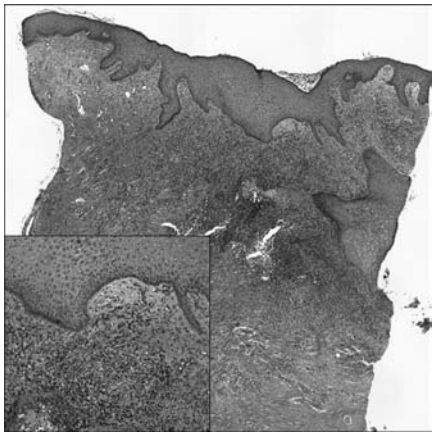

Fig. 3. Histological finding of skin biopsy shows severe proliferation of vessels and a cluster of neutrophils and lymphocytes in the dermal area (hematoxylin–eosin stain, original magnification ×10, inset ×100).

は軽減し瘻孔からの浸出液も消失した．プレドニゾロンを5カ月かけて20 mgから5 mgまで漸減したが，漸減期間が短かったためか陰茎背側の創部に5 mm大の硬結が出現し圧痛をみたため，プレドニゾロンを再度20 mgに増量し，さらに壊疽性膿皮症の治療法であるシクロスポリン100 mg，ミノマイシン100 mgを追加した．ミノマイシンは10週間投与した．その後12カ月かけてプレドニゾロンを7.5 mgまで漸減した．プレドニゾロンを開始してから1年5カ月経過した．現在創部は皮下組織が欠損し，白膜が露出した状態であるが，浸出液はなく治癒している（Fig. 4）．

Fig. 4. The appearance of the penis 12 months after the treatment for pyodermal gangernosum.

考　　察

陰茎海綿体膿瘍の国内外における報告は，私たちが調べえた限り本症例を含め29例みられた（Table 1）[1~27]．Table 1をみると，「特発性で，起炎菌が陰性で，再発を来たす症例は陰茎切断術を余儀なくされる」という注目すべき共通がほぼ見られることに気がつく．

再発を来たした症例は本症例を含め10例だが，その

Table 1. Characteristics of patients with abscess of corpus cavernosum reported in the literature

著者	発表年	年齢	原因	起炎菌	再発	陰茎切断	主訴
中島[1]	1986	32	特発性	*Citorobacter*, *Enterococcus*, *Serratia*（初期培養は不明）	あり	あり	腫脹
西田[2]	1987	79	特発性	陰性	あり	あり	腫脹，疼痛
星野[3]	1999	66	特発性	陰性	あり	あり	腫脹，疼痛
指出[4]	2001	58	特発性	陰性	あり	あり	腫脹
Ehara[5]	2007	54	特発性	陰性	あり	あり	腫脹，疼痛
Sater[6]	1989	38	特発性	陰性	あり	なし	発熱，腫脹，疼痛
亀田[7]	1998	72	特発性	陰性	あり	なし	腫脹
河村[8]	2002	84	特発性	陰性	あり	なし	腫瘤
本症例	2014	76	特発性	陰性	あり	なし	腫脹，疼痛
Dempster[9]	2013	32	特発性	陰性	なし	なし	発熱，腫脹，疼痛
Yachia[10]	1990	73	特発性	*Tuberculous mycobacterium*	なし	なし	尿勢低下
Kropman[11]	1993	56	特発性	*Staphylococcus*	なし	なし	腫脹，疼痛
Koksal[12]	1999	33	特発性	*Staphylococcus*	なし	なし	発熱，腫脹，疼痛
高橋[13]	2005	76	特発性	*Staphylococcus*, *Flavobacterium*	なし	なし	腫脹，疼痛，尿閉
Sagar[14]	2005	19	特発性	*Staphylococcus*	なし	なし	腫脹，疼痛
南[15]	2006	50	特発性	*Bacteroides*, *Fusobacterium*	なし	なし	発熱，排尿時痛
南[15]	2006	70	特発性	*Klebsiella*, *Streptococcus*, E. coli，嫌気性菌	なし	なし	疼痛
Thanos[16]	2011	45	特発性	*Streptococcus*, E. coli	なし	なし	発熱，腫脹，疼痛
Kumabe[17]	2013	60	特発性	E. coli	なし	なし	発熱，腫脹，疼痛
Brennan[18]	2013	56	特発性	*Streptococcus*	なし	なし	腫脹，疼痛
Peppas[19]	1988	57	プロステーシス	Candida albicans	なし	なし	腫脹
川畠[20]	1989	56	プロステーシス	不明	なし	なし	発熱，腫脹，疼痛
影林[21]	1991	25	プロステーシス	陰性	なし	なし	発熱，腫脹，疼痛
Niedrach[22]	1989	33	外傷	*Streptococcus*, *Bacteroides* 他多数	なし	なし	発熱，腫脹，疼痛
野口[23]	1990	61	パラコート	認めるが詳細不明	なし	なし	腫脹，膿汁排出
春日[24]	2008	63	DM	陰性	なし	なし	発熱，腫脹，疼痛
Reshaid[25]	2010	37	陰茎折症	不明	なし	なし	腫脹，膿汁排出
Song[26]	2012	51	海綿体注射	*Enterococcus*	なし	なし	腫脹，疼痛
Dugdale[27]	2013	48	血行性	*Streptococcus*, *Staphylococcus*, 嫌気性菌，他	あり	なし	発熱，腫脹，疼痛

うち9例が特発性であった（Table 1）[1~8,27]．特発性20例の中で再発を認めたのは9例で，その8例が無菌性であった[1~8]．唯一無菌性でなかった中島らの報告は，抗生剤治療を1カ月行った後の培養結果であり，本症例でも初診時に無菌性であったが治療中にMRSAが検出されたように，膿瘍の起炎菌として反映されていない可能性がある[1]．

再発を認めた9例のうち，5例で陰茎切断術をされている[1~5]．陰茎切断術をされなかった4例をみると，Saterらの報告は無菌性であったが初回切開排膿後，わずか4日で再発を認め，発熱があり，他の8例のような特発性かつ無菌性で再発を来たした陰茎海綿体膿瘍とは臨床像が異なるかもしれない[6]．また河村らの報告では，術後9日目に肺炎で死亡しているので，陰茎切断術が必要であったかどうか判定できない[8]．これら2症例を除くと，特発性で再発を繰り返した無菌性の陰茎海綿体膿瘍のうち陰茎を温存できたのは，本症例を含め2例である[8]．一方特発性以外の中で唯一再発したDugdaleらの症例は，血液培養から*Streptococcus*属が検出されており，直腸炎からの血行性感染が持続したため再発したと考察したもので，通常の膿瘍の治療で治癒している[27]．

陰茎海綿体膿瘍の報告は本症例を含め29例しかなく，病態について定まった報告はない．そこで客観的な分析を行うために過去の症例報告をまとめ解析した．Table 2は陰茎海綿体膿瘍29症例の特徴を陰茎切断術の「あり，なし」で分類した表である．特発性で，培養陰性で，再発ありの症例は，有意差をもって陰茎切断されていることが明らかになった（おのおのp＝0.0011，0.019，0.0011）（Table 2）．

本症例は，陰茎海綿体膿瘍として約3年にわたって治療にあたったが，再発を繰り返したため再度皮膚生検をし，壊疽性膿皮症を疑い，ステロイドや免疫抑制剤の治療をしたところ寛解をした．陰茎部の疼痛が強かったため本人から陰茎切断の希望があったが，社会的要因もあり陰茎切断術を行わなかった．その結果，偶然にも「陰茎海綿体膿瘍を初期症状とする陰茎壊疽性膿皮症」という新しい病態の可能性を見出すことができたものである．

Table 2. Clinical parameters in penectomy cases and non-penectomy cases among the cases of the abscess of corpus cavernosum. Idiopathic, sterile and recurrent cases were significantly forced penectomy cases (chi-square test).

	陰茎切断 あり（n＝5）	陰茎切断 なし（n＝24）	P値（Fisher 正確検定）
特発性	5	4	0.0011
その他	0	20	
培養陽性	0	15	0.019
培養陰性	4	7	
培養不明	1	2	
再発あり	5	4	0.0011
再発なし	0	20	
発熱あり	0	11	0.13
発熱なし	5	13	

壊疽性膿皮症は，細菌感染を起因としない皮下の慢性炎症性疾患であり，大半は下肢に発症する[28]．また約半数の症例では潰瘍性大腸炎や関節リウマチなどの全身性炎症性疾患を合併する[28]．外傷や生検を契機として壊疽性膿皮症が発症するとの報告がある[29]．臨床症状としては，結節，癤様皮疹が水疱や膿疱を伴いながらすみやかに潰瘍化し拡大する[30]．潰瘍は穿掘性であり，慢性化し再発しやすいことが特徴である[30]．

本症例は，尿道切開術時に灌流液がBuck筋膜内に流入し陰茎が腫脹した．術後2日で腫脹は改善したが，3カ月後尿道狭窄の再発を認め，約7年にわたり1カ月ごとの16 Fr直ブジーによる自己尿道拡張をしていた．これらの操作が，陰茎壊疽性膿皮症を引き起こした可能性は否定できないが，長期間ブジーしている患者は多いことから本症例は特発性と考えた．

陰茎に発症した壊疽性膿皮症の報告はこれまでに19例報告されているが，それらの多くが陰茎の皮膚が壊疽・潰瘍を来たした典型的な壊疽性膿皮症である[29]．野田らの症例は，小さな瘻孔から発症した非典型例であった[29]．病変部位に関しては，19例のうち9例で陰茎だけでなく陰嚢や鼠径部，下肢に波及している[29]．一方陰茎に病変が限局していた10例のうち，7例が亀頭部のみに発症していた[29]．

本症例は，当初潰瘍化することはなく陰茎海綿体膿瘍を形成していた．しかし切開排膿術後に潰瘍化し，再発を繰り返した．陰茎壊疽性膿皮症の中で陰茎海綿体膿瘍が発症契機になったと考えられる報告はなく，本症例が初めてであった．

しかし，今までに報告された陰茎海綿体膿瘍28例をよく見ると，本症例に似た経過をたどった症例がある．中島らは，再発を繰り返したため陰茎切断術を行い，次いで陰嚢にも波及したため両側精巣摘除術までしたところで壊疽性膿皮症を疑い，ステロイド治療を行ったところ残存した皮膚潰瘍が寛解した[1]．私たちの症例もステロイド治療をしなければ中島らと同様の経過をたどっていた可能性がある．

本症例から学んだことは，陰茎海綿体膿瘍の中で，特発性かつ無菌性で再発を繰り返す場合，壊疽性膿皮症の初期症状であることを念頭におくことにより，陰茎切断術を回避できる可能性があることであった．

結　　語

特発性で無菌性の陰茎海綿体膿瘍の治療を約3年間にわたり行ったが，再発を繰り返したため壊疽性膿皮症を疑い治療を変更したところ急激に寛解した．これまでに陰茎海綿体膿瘍は29例報告されているが，特発性で無菌性の陰茎海綿体膿瘍の大半の症例では，再発を繰り返し陰茎切断術をされている．しかしそれらの中には壊疽性膿皮症の症例が含まれているものと推察され，本症例のように壊疽性膿皮症を疑い治療することで，陰茎切断術を回避できる可能性があると思われた．

文　　献

1）中島幹夫，米田文男，辻村玄弘，ほか：特異な経過をとった化膿性陰茎海綿体膿瘍の1例．西日泌尿 **48**：1685-1688，1986
2）西田秀樹，井上明道，松井克明：化膿性陰茎海綿体膿瘍の1例．西日泌尿 **49**：917-920，1987
3）星野鉄二，那須伸吉，田崎義久，ほか：急性化膿性海綿体炎の1例．西日泌尿 **61**：354-357，1999
4）指出一彦，松田隆晴，諸角誠人：急性化膿性海綿体炎の1例．西日泌尿 **63**：349-351，2001
5）Ehara H, Kojima K, Hagiwara N, et al.: Abscess of the corpus cavernosum. Int J Infect Dis **11**: 553-554, 2007
6）Sater AA and Vandendris M: Abscess of corpus cavernosum. J Urol **141**: 949, 1989
7）亀田晃司，林　宣男，有馬公伸，ほか：陰茎海綿体膿瘍の1例．泌尿紀要 **44**：893-895，1998
8）河村信夫，阿部貫之，南 壮太郎，ほか：無菌性陰茎海綿体炎の1例．泌尿器外科 **15**：683-686，2002
9）Dempster NJ, Maitra NU, McAuley L, et al.: A unique case of penile necrotizing fasciitis secondary to spontaneous corpus cavernosal abscess. Case Rep Urol 2013: 576146. doi: 10.1155/2013/576146, 2013
10）Yachia D, Friedman M and Auslaender L: Tuberculous cold abscess of the corpus cavernosum: a case report. J Urol **144**: 351-352, 1990
11）Kropman RF, de la Fuente RB, Venema PL, et al.: Treatment of corpus cavernosum abscess by aspiration and intravenous antibiotics. J Urol **150**: 949, 1989
12）Köksal T, Kadioğlu A and Tefekli A: Spontaneous bacterial abscess of bilateral cavernosal bodies. BJU Int **84**: 1107-1108, 1999
13）高橋　聡，宮本慎太郎，橋本次朗，ほか：保存的治療にて治療にした陰茎海綿体膿瘍の1例．泌尿器外科 **18**：71-73，2005
14）Sagar J, Sagar B and Shah DK: Spontaneous penile (cavernosal) abscess: case report with discussion of aetiology, diagnosis, and management with review of literature. Scientific World Journal **21**: 39-41, 2005
15）南　高文，梶川博司，片岡喜代徳：陰茎海綿体膿瘍の2例．泌尿紀要 **52**：387-389，2006
16）Thanos L, Tsagouli P, Eukarpidis T, et al.: Computed tomography-guided drainage of a corpus cavernosum abscess: a minimally invasive successful treatment. Cardiovasc Intervent Radiol **34**: 217-219, 2011
17）Kumabe A, Kenzaka T, Yamamoto Y, et al.: Corpus cavernosum abscess from a blind-ending urethra after urinary diversion surgery. BMJ Case Rep doi: 10.1136/bcr-2013-009471, 2013
18）Brennan J, O'kelly F and Quinlan DM: A case of spontaneous abscess of the corpus cavernosum. Scand J Urol **47**: 534-536, 2013
19）Peppas DS, Moul JW and McLeod DG: Candida albicans corpora abscess following penile prosthesis placement. J Urol **140**: 1541-1542, 1988
20）川畠尚志，小濱康彦，大井好忠，ほか：化膿性陰茎海綿体膿瘍・尿瘻を併発した陰茎プロステーシスの1例．西日泌尿 **51**：2017-2021，1989
21）影林頼明，林　美樹，平尾和也，ほか：陰茎海綿体感染を合併した美容整形外科医によるシリコン・ロッド挿入術の1例．泌尿紀要 **37**：1555-1557，1991
22）Niedrach WL, Lerner RM and Linke CA: Penile abscess involving the corpus cavernosum: a case report. J Urol **141**: 374-375, 1989
23）野口正典，野田進士，江藤耕作：除草剤（パラコート）による化膿性陰茎海綿体炎の1例．西日泌尿 **52**：1053-1056，1990
24）春日　純，服部裕介，竹島徹平，ほか：糖尿病に伴った陰茎海綿体膿瘍の1例．泌尿器外科 **21**：1641-1643，2008
25）Al-Reshaid RA, Madbouly K and Al-Jasser A: Penile abscess and necrotizing fasciitis secondary to neglected false penile fracture. Urol Ann **2**: 86-88, 2010
26）Song W, Ko KJ, Shin SJ, et al.: Penile abscess secondary to neglected penile fracture after intracavernosal vasoactive drug injection. World J Mens Health **30**: 189-191, 2012
27）Dugdale CM, Tompkins AJ, Reece RM, et al.: Cavernosal abscess due to streptococcus anginosus: a case report and comprehensive review of the literature. Curr Urol **7**: 51-56, 2013
28）Larsen CG and Thyssen JP: Pustular penile pyoderma gangrenosum successfully treated with topical tacrolimus ointment. Acta Derm Venereol **92**: 104-105, 2012
29）野田利紀，滝脇弘嗣，荒瀬誠治，ほか：陰茎に生じ，後に変形が残った壊疽性膿皮症の1例．皮膚臨床 **47**：413-417，2005
30）石川　治：皮膚科学．片山一郎，土田哲也，橋本隆，ほか編．第1版．pp 406，文光堂，東京，2006

(Received on December 4, 2014
Accepted on December 26, 2014)