

脊髓後根ニ於ケル無髓神經纖維ニ就テ

Non-myelinated nerve fibres in the posterior roots.

By Dr. NAOJI YAMASAKI.

From the orthopaedic clinic of the Kyoto Imperial University, Kyoto. (Prof. Dr. Hiroomu Ito.)

京都帝國大學醫學部整形外科教室(伊藤教授指導)

大學院學生 山崎直治

目次

- 一、緒論
- 二、實驗材料及ビ方法
- 三、節狀索、迷走神經及ビ坐骨神經ニ於ケル無髓神經纖維ノ分布狀態
- 一、節狀索
- 二、迷走神經
- 三、坐骨神經

- 四、脊髓後根各部位ニ於ケル無髓神經纖維ノ存否
- 一、脊髓神經節ヨリ末梢部
- 二、脊髓神經節、脊髓硬腦膜間
- 三、後根束
- 五、所見總括竝ニ考察
- 六、結論
- 主要文獻、附圖說明、附圖

一、緒言

植物性神經系ノ生理ヲ研究スルニ際シ、脊髓後根ヲ通過スル無髓神經纖維ノ存否ハ、重要ナル意義ヲ有スル問題ナルニ拘ラズ、今猶定説無ク、頸部ヨリ腰部ニ亘ル各後根ノ比較研究ニ就テハ、未ダ何等ノ報告ヲ見ズ。

Gaskell (一八八九年)⁽¹⁾ハ犬ノ節狀索ヨリ灰色交通枝ヲ通過シテ脊髓後根ニ入ル無髓神經纖維ノ存在セルコトヲ證明シタレド、其殆ド全部ハ脊髓硬腦膜ニ移行スルモノニシテ、後根束ニ於テハ最早之ヲ認メズト稱シ。Ranson (一九二二年)⁽²⁾ハ脊髓神經節ヨリ後根ヲ通過シテ脊髓内ニ迄追證シ得ル無髓神經纖維ヲ實證シタリト報告セシガ。Parson (一九二二年)⁽³⁾ハ Ransonノ研究ヲ追試シ、同氏ノ所謂無髓神經纖維ハ膠質纖維ナリト反駁セリ。Miller (一九二四年)⁽⁴⁾ハ最近

ノ著書ニ於テ求心性交感神經纖維ノ存在ヲ主張シ、灰色交通枝ヨリ中樞ニ向ヒ走行スル無髓神經纖維ヲ證明セシモ、コノ纖維ガ果シテ後根ヲ通過シ脊髓ニ入ルモノナルカ、組織學的ニ證明セシ者無シト記載セリ。

余ハ前年來犬ノ坐骨神經、迷走神經及ビ節狀索ニ就テ無髓神經纖維ノ構造並ニ其分布狀態ヲ檢シ、進ンデ脊髓後根ヲ(一)脊髓神經節ヨリ末梢部、(二)脊髓神經節、脊髓硬腦膜間、(三)後根束ナル各部位ニ分テテ同纖維ノ有無ヲ研究シ、果シテ存在スルモノナレバ、(Fischer)ノ稱セシ如ク其大部分ガ脊髓硬腦膜ニ移行スルモノナルカ、或ハ脊髓内ニ至ルマデ追證シ得ルモノナルカノ疑問、及ビ各後根ニ於ケル無髓神經纖維ノ數量ノ關係ヲ明カニセント欲シ、組織學的研究ヲ重ネ、茲ニ其成績ヲ報告セントス。

二、實驗材料及ビ方法

實驗動物トシテ健康ナル成育セル犬ヲ使用セリ。「クロ、フォルム」麻醉中ニ手術ヲ行ヒ神經組織ヲ剔出スルカ、又ハ出血死ニ陥キラシメ死後直チニ剔出染色シ、死後變化ヲ來ササル組織ヲ用ヒタリ。

神經纖維染色ニハ軸索染色法及ビ髓鞘染色法ヲ用ヒ、兩標本ヲ對照檢査セリ。

軸索染色ニハロマニ、カハール氏ノ原法ヲ用フ、即チ新鮮ナル神經組織ヲ三・〇%硝酸銀液中ニ攝氏三五度ノ孵籠中ニテ一週間日光ヲ避ケテ浸漬シ、次デ餾水ニテ組織ヲ洗滌シ後チ、焦性沒食子酸一・〇%、餾水一〇〇・〇%、純「フォルマリン」五・〇%ヲ混ジタル還元液中ニ室温ニテ二十四時間入レ置キ、餾水洗滌後、法ノ如ク「バアラフィン」包埋連續切片ヲ製ス。髓鞘染色法ニハ「オスミウム」酸ヲ用ヒ、新鮮ナル神經組織ヲ一・〇%「オスミウム」酸水溶液中ニ攝氏三五度ノ孵籠中ニテ十二時間浸漬シ、水洗後、法ノ如ク「バアラフィン」包埋連續切片ヲ製セリ。

三、節狀索迷走神經及ビ坐骨神經ニ於ケル無髓神經纖維ノ分佈狀態

第一、節狀索(胸部)

ロマニ、カール氏法軸索染色橫斷標本ヲ檢査シタルニ、無髓神經纖維ノ軸索ハ黑褐色ニ染色セラレ、直徑約一・〇乃至

三・〇「ミクレン」ノ圓塊狀ヲ呈シ、淡黃色ニ染色セラレタル内神經結締組織ニヨリ束ネラレ神經纖維束ヲ形成セリ、而シテ其數有髓神經纖維ノ數ヨリモ遙ニ多シ。

有髓神經纖維ハ直徑約二・〇乃至八・〇「ミクレン」ニシテ、軸索ハ淡黃色乃至褐色ヲ呈シ、無髓神經纖維ノ軸索トノ間ニ明カナル染色程度ノ差違ヲ認メタリ、髓鞘部ハ染色セラル、コト無ク透明環トシテ残り、褐色半月形ノ核ヲ有スル淡黃色ノシユワン氏膜ニヨリテ圍繞セラレタリ。斯ノ如キ有髓神經纖維ハ時ニハ無髓神經束中ニ散在性ニ介在シタレド、多クハ一局部ニ密集セリ。

黒褐色ヲ呈セル無髓神經纖維ノ軸索ヲ精細ニ檢シタルニ、平等ニ褐色ニ染色セラレタル神經漿中ニ計算シ難キ程微細ナル多數ノ黒色點狀ニ染色サレタル神經原纖維ヲ含有セリ、同原纖維ハ多クノ場合軸索中平等ニ分布シタレド、時ニハ周緣部ニ密集セルガ如キ黒色ノ環狀ヲ呈セリ。斯ル軸索ノ横斷面ハ圓形又ハ不正圓形ニシテシユワン氏鞘明瞭ナラズ。

「オスミウム」酸髓鞘染色横斷標本ニヨレバ、有髓神經纖維ノ髓鞘ハ鮮明ナル黒色環ヲ現ハシ、無髓神經纖維束ハ微細ナル淡黃青色ノ網狀ヲ呈セリ。而シテ無髓神經纖維ノ分布狀態ハロマニ、カハール氏法軸索染色標本ノ場合ト一致セリ。

節狀索ハ肉眼の外観上多數ノ節ト節間索ニ區別シ得レド節狀索ヲ連切片標本ニテ檢鏡シタルニ、節ノミナラズ節間索ニ於テモ亦多數ノ神經細胞ヲ證明セリ。

第二、迷走神經(心臟上緣部)

ロマニ、カハール氏法軸索染色横斷標本ニ依レバ、無髓神經纖維ノ軸索ハ黒褐色ヲ呈シ、直徑約〇・八乃至二・〇「ミクレン」ヲ有シ、其ノ構造節狀索ニ於ケルト同様ニシテ、斯ル無髓神經纖維ハ纖維束ヲ形成シ、心臟上緣部ニテハ迷走神經ノ大部分ヲ占メタリ。有髓神經纖維ハ其數前者ヨリ遙ニ少ク、直徑約一・〇乃至八・〇「ミクレン」ヲ有シ、軸索ハ淡黃色ヲ呈シ、群集セルカ或ハ散在性ニ無髓神經束中ニ介在セリ。

「オスミウム」酸髓鞘染色標本ニヨレバ、有髓神經纖維ノ髓鞘ハ鮮明ナル黒色環ヲ呈シ、無髓神經纖維束ハ淡黃青色ノ細

網狀ニ染色セラレ、其ノ分布状態ハロマニ、カハール氏法軸索染色横斷標本ノ場合ト一致セリ。有髓神經纖維ノ髓鞘ノ厚サハ神經纖維ノ直徑ト必ズシモ一致セズ、厚薄種々ニシテ其兩極端ノ間ニ多クノ階梯ヲ認メタリ。

第三、坐骨神經(梨子狀筋下緣部)

ロマニ、カハール氏法軸索染色横斷標本ヲ檢シタルニ、直徑約一・〇乃至一・〇・〇「ミクレン」ノ有髓神經纖維間ニ數個乃至十數個ヅツ群簇ヲナシ介在セル黒褐色ノ微細ナル無髓神經纖維ヲ認メタリ、直徑約一・〇乃至三・〇「ミクレン」ヲ有シ、其ノ構造節狀索及ビ迷走神經ニ於ケルト同様ナリ。同染色法縱斷標本ニテハ斯ル無髓神經纖維ハ黒褐色ノ纖細ナル纖維トシテ纖維束ヲ形成シ、一定ノ距離ヲ隔テ、橢圓形ノシュワン氏鞘核ヲ有シ、絞窄輪ヲ認メズ、有髓神經纖維束ノ間ヲ波動ヲ描キ走行セリ。横斷標本ニテ時々認メラル、有髓神經纖維ノ軸索ガ無髓神經纖維ノ軸索ト同様ニ黒褐色ニ染色セラレタル所ハ縱斷標本ニテハランヴィエ氏絞窄輪ニ相當ス。即チロマニ、カハール氏軸索染色法ニ依ル無髓神經纖維ノ軸索ノ染色状態ハ有髓神經纖維ノ軸索ノランヴィエ氏絞窄輪部ニ於ケル染色状態ト類似セルモノナリ。坐骨神經幹ニ於ケル有髓無髓兩神經纖維數ヲ比較シタルニ、兩者殆ド相比敵シ、無髓神經纖維ノ分布ハ概シテ神經幹ノ周緣部ニ密ニシテ中心部ニ粗ナリ。

四、脊髓後根各部位ニ於ケル無髓神經纖維ノ存否

第一、脊髓神經節ヨリ末梢部(頸部、胸部、腰部)

春髓神經節ノロマニ、カハール氏法軸索染色横斷標本ヲ檢査シタルニ、黒褐色ヲ呈セル無髓神經纖維ガ多クノ場合數個乃至十數個宛群簇ヲナシ、有髓神經及ビ神經細胞ノ間ニ介在セルヲ認メタリ。其ノ構造ハ節狀索ニ於ケルト同様ニシテ、シュワン氏鞘明瞭ナラズ、軸索中ニハ褐色ニ染色セラレタル神經漿及ビ平等ニ分布セル微細ナル黑色點狀ノ神經原纖維ヲ證シ、其ノ直徑ハ節狀索又ハ坐骨神經中ニ存在セルモノヨリモ稍細ク、約〇・七乃至二・〇「ミクレン」ヲ示セリ。縱斷標本ニヨレバ、斯ル無髓神經纖維ハ不規束ナル纖維束ヲ形成シテ波動ヲ描キ有髓神經及ビ神經細胞間ヲ走行シ、一定ノ距離

ヲ隔テ、橢圓形ノシユワソ氏鞘核ヲ有シ、絞窄輪ヲ認メズ。「オスミウム」酸髓鞘染色横斷標本ニ於テハ無髓神經纖維束ハ淡黃青色微細網ノ像ヲ呈セリ。上述ノ無髓神經纖維束中ニハ直徑約五・〇乃至七・〇「ミクレン」ノ小神經細胞介在セルコト多シ。

脊髓後根ノ脊髓神經節ヨリ末梢部前根トノ接合部ニ至ル部位ニ於テモ亦前記同様ノ無髓神經纖維ヲ證明シタルモ、其數脊髓神經節内ヨリモ少ナシ。

第二、脊髓神經節、脊髓硬腦膜間（頸部、胸部、腰部）

ロマニ、カハール氏法軸索染色横斷標本ニヨレバ、黃色ニ染色セラレタル、直徑約一・〇乃至八・〇「ミクレン」ノ有髓神經纖維間ニ介在スル、少數ノ數個乃至十數個群集セル、前述同様ノ構造ヲ有スル黒褐色ノ無髓神經纖維ヲ認メタリ。其ノ分布ハ坐骨神經幹ニ於ケルト等シク概シテ神經幹ノ中心部ニ少ナク、周緣部ニ多シ。「オスミウム」酸染色標本ニ於テモ軸索染色標本ト同様ニ黒色環ノ像ヲ呈セル有髓神經纖維間ニ黃色網狀ノ無髓神經纖維束ヲ證シ得タリ。

頸部、胸部及ビ腰部各脊髓後根ニ於ケル無髓神經纖維數ヲ比較觀察シタルニ、下頸部及ビ胸部後根ニ比較的多少、上腰部後根ニ少シ。

第三、脊髓後根束（頸部、胸部、腰部）

脊髓後根ハ脊髓硬腦膜内側ニ至ルトキ數個ノ後根束ニ分裂シ、各束ハ扇狀ヲ描キ脊髓ニ向ヒ擴散走行ス。

ロマニ、カハール氏法軸索染色横斷標本ヲ見ルニ、最早周圍ヲ圍繞セシ硬腦膜ヲ認メズ、黃色ニ染色セラレタル有髓神經纖維間ニ介在スル黒褐色ノ無髓神經纖維束ヲ證シ得タリ。「オスミウム」酸髓鞘染色標本ノ檢査所見モ亦軸索染色標本所見ト一致セリ。斯ル無髓神經纖維數ヲ連切標本ニヨリ脊髓硬腦膜ノ内部及ビ外部ニテ比較計算シタルニ著明ノ差違ヲ認メ得ザリキ。猶同一後根ヲ脊髓軟腦膜内ニ至ルマデ檢査シタルニ前記無髓神經纖維ノ存在ヲ追跡證明セリ。

茲ニ注意スベキハ余ガ檢査中偶然第二胸髓後根束中ニ直徑約一〇・〇「ミクレン」ノ神經細胞ガ三個神經纖維中ニ介在セ

ルヲ認メタリ、

五、所見總括並ニ考察

叙上所見ノ示ス如ク、節狀索、迷走神經(心臟上緣部)ニ於テハ無髓神經纖維數ハ有髓神經纖維數ヲ遙ニ凌駕シ、坐骨神經(梨子狀筋下緣)ニ於テハ兩者ノ數相半セリ。斯ル無髓神經纖維ハ纖細ニシテ直徑〇・八乃至三・〇〔ミクレン〕ヲ有シ、ロマニ、カハール氏法軸索染色ニヨリ有髓神經纖維ノ軸索ハ淡黃色乃至褐色ニ染色セラレタレド、無髓神經纖維ノ軸索ハ有髓神經纖維ノ髓鞘ヲ具備セザルランウエ氏絞窄輪部ト同様黒褐色ニ染色セラレ、シウアン氏鞘明瞭ナラザレド、縱斷標本ニテハ一定ノ距離ヲ隔テ、シウアン氏鞘核ヲ證シ、軸索ヲ精細ニ檢鏡スルニ褐色ノ神經漿中ニ平等ニ分布セラレタル殆ド計算シ難キ程微細ナル黑色ノ神經原纖維ヲ認メタリ。以上ノ染色狀態ヨリ推察スルニ無髓神經纖維ハ有髓神經纖維ノ絞窄輪部ニ類似ノ構造ヲ有スルモノナルベシ。

下頸部、胸部及ビ上腰部ノ脊髓後根ヲ研索シタルニ、節狀索、迷走神經及ビ坐骨神經ニ於ケルト同一ノ構造ヲ有シ、直徑約〇・七乃至二・〇〔ミクレン〕ヲ算スル無髓神經纖維ガ後根ノ全長ヲ通過セルコトヲ證明シタリ。而シテ其數ハ下頸部胸部後根ニ多ク、上腰部後根ニ少ナシ。

Gaskell (一八八六年)⁽¹⁾ハ犬ノ脊髓後根ニ於ケル無髓神經纖維ノ存否ニ關シテ、

In the posterior roots (outside the duramater) on the other hand (as pointed out by Reissner) a considerable amount of connective tissue can be seen in between the medullated fibres, and appearances indicative of non-medullated nerve fibres are apparent in this tissue matrix when sections of the root are examined. If however the posterior rootlets (inside the duramater) be examined then it is seen that the connective tissue matrix has disappeared almost entirely, and with it have passed away all traces of non-medullated fibres; the medullated fibres of the posterior rootlets between the dura mater and the cord stand out nearly as clear from admixture with foreign elements as

ト報告シタレド。余ノ脊髓後根研索ニヨレバ、脊髓硬腦膜外側ハ勿論硬腦膜及ビ蜘蛛膜ヨリ内側ニ於テモ無髓神經纖維ノ存在セルコトヲ認メ、硬腦膜内外ヲ連續切片ニテ比較研究スルニ、其數ニ著明ノ差違無キコトヲ立證セリ。

Ranson (一九一二年)⁽⁵⁾ハ脊髓神經節細胞ヲ大小二種ニ大別シ、其ノ小神經細胞ヨリ發スル無髓神經纖維ハ一方末梢ニ他方中樞ニ向ヒ走行シ、同小神經細胞ハ數ニ於テ大神經細胞ヲ凌駕セリト、報告シタレド、各後根ニ於ケル無髓神經纖維ノ數量的關係ニ就テハ何等記スルトコロ無シ。余ノ實驗所見ニヨレバ無髓神經纖維數ハ下部、胸部ニ多ク、上部腰部ニ少ナク、最も多ク混在セル部位ニ於テモ有髓纖維ニ比シ遙ニ少キモノニシテ、Grakell (一八八六年)⁽¹⁾ガ脊髓交感神經中樞細胞ハ第八頸髓以下ニ於テ之ヲ認メ、其ノ數胸髓ニ多ク、上部腰髓ニ少ナシト報告セルコトニ一致スルモノナリ。然レドモ余ハ第七、六、五頸髓後根ニ於テモ多數ノ無髓神經纖維ヲ認メタリ。Parson (一九一二年)⁽⁴⁾ハRansonノ所謂無髓神經纖維ニ就テ追試驗ヲ行ヒ、脊髓後根ヲ各部位ニ分テテ同纖維ノ總數ヲ計算シ、脊髓神經節ニ於テ最多ク、之ヨリ末梢部及ビ中樞部ニ進ムニ從ヒ減少セルコトヲ認メ、Ransonノ所謂無髓神經纖維ハ膠質纖維ナリト反駁セシガ。Wilson (一九二〇年)⁽⁶⁾ハ同纖維ノ研究結果ヲ報告シ、Parsonノ反駁ヲ不當ナリト主張セリ。脊髓神經節ニ多數ノ無髓神經纖維ノ存在セルコトハ、既ニ諸家ノ承認セル事實ニシテ、Parsonガ脊髓神經節内ニ於テハ、各神經細胞及ビ神經纖維間ニ複雑ナル關係ノ存スルコトヲ無視シテ、脊髓神經節ニ最も多ク之ヲ遠ザカルニ從ヒ減少スルガ故ニ神經纖維ニアラズトナスハ早計ナリト謂ハザル可カラズ。猶亦Parsonガ硝酸銀ニテ所置セシ脊髓後根ノ橫斷標本ニテ有髓神經纖維間ニ認メタル黑色點狀ノ纖維モ余ノ研索ニヨレバ黑色ニ染色セラレタル殆ド計算シ難キ程微細ナル神經原纖維ガ集リ小束ヲ構成シ、縱斷標本ニ於テハ膠質纖維又ハ神經纖維ノ終末部ニ於ケルガ如ク樹枝様分枝及ビ直徑ノ不同ヲ來スコト無ク纖維束ヲ形成シ、節狀索、迷走神經等ニ見ルト同一構造ヲ有スル無髓神經纖維ナルコトヲ確メ得タリ。Langley (一九一二年)⁽²⁾ハVery few non-myelinated fibres and probably none enter the spinal cord in the posterior roots. ト報告シタレド、余ハ下部頸

髓ヨリ上部腰髓ニ至ル各脊髓後根ニ於テ每常無髓神經纖維ヲ證シタリ。

即チ本實驗ニヨリ、脊髓後根一ハ有髓神經纖維ノミナラズ脊髓内ニ至ル迄追證シ得ル無髓神經纖維モ亦通過セルコト明カナリ。然レドモ同神經纖維ノ營養中樞細胞ニ關シテハ猶今後ノ研究ニ俟タザルベカラズ。

六、結 論

一、余ハ犬ノ脊髓後根内ニ於テ、脊髓硬腦膜ニ移行スルコト無ク、脊髓内ニ至ル迄追證シ得ル、迷走神經及ビ節狀索ニ於ケルト同様ノ構造ヲ有スル無髓神經纖維ヲ立證セリ。同纖維ハ直徑 0.7 乃至 2.0 「ミクレン」ヲ有シ、不規則ナル纖維束ヲ形成シテ、有髓神經纖維間ニ介在セリ。

二、犬ノ第五頸髓ヨリ第三腰髓ニ至ル各脊髓後根ヲ比較研究シタルニ、胸部、腰部ノミナラズ頸部ニ於テモ、總テノ後根ニ每常無髓神經纖維ノ通過セルヲ認メ、其數頸部、胸部後根ニ多ク、上腰部後根ニ少シ。

Conclusion.

1) In the posterior roots of dogs, there are non-myelinated nerve fibres, which do not pass away into the dura mater itself but can be followed through the posterior rootlets into the spinal cord.

The calibre of these non-myelinated nerve fibres varies from 0.7μ to 2.0μ , and they are scattered among myelinated nerve fibres forming irregular nerve bundles.

2) In my researches of posterior roots, from the 5th cervical to the 3rd lumbar nerves, I found that there were nonmyelinated nerve fibres in every posterior nerve root, and that they were numerous in the lower cervical and dorsal region but few in number in the upper lumbar region.

Literatur.

- 1) Gaskell, On the structure, distribution and function of the nerves which innervate the visceral and vascular systems. Journ. of physiol. 1886, Vol. 7.

圖 一 第

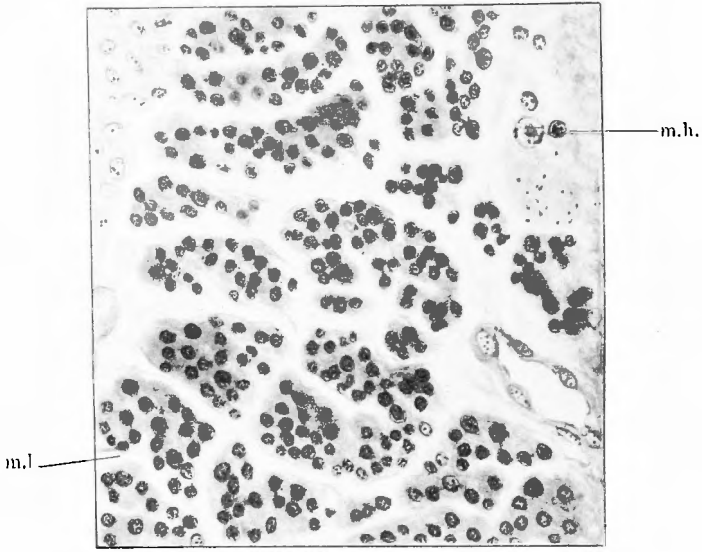
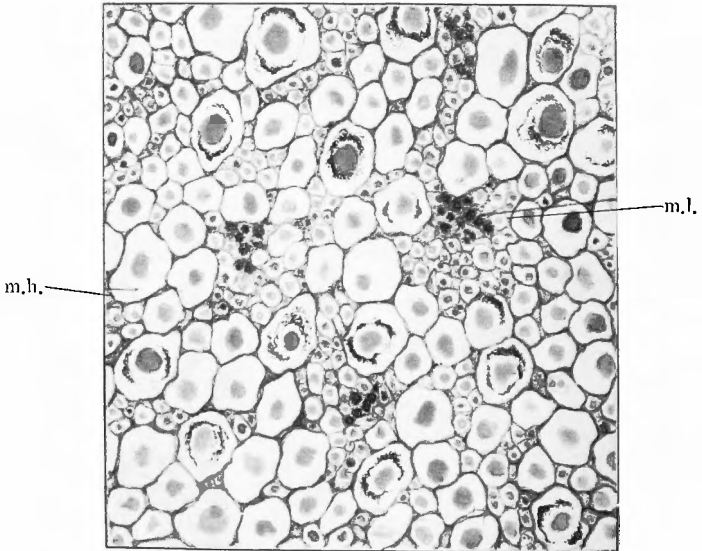


圖 二 第



- 2) Langley, The nerve fibre constitution of peripheral nerves and of nerve roots. Journ. of physiol. 1922, Vol. 56.
- 3) Müller, Die Lebensnerven. 1924.
- 4) Parson, Neuroglia and non-myelinated fibres in nerves. Journ. of physiol. 1912, Vol. 33.
- 5) Ranson, The structure of the spinal ganglia and of the spinal nerves. Journ. of comp. neurol. 1912, Bd. 22.
- 6) Ranson, The conduction within the spinal cord of the afferent impulses producing pain and vasomotor reflex. Amer. Journ. of physiol. 1915, Bd. 38.
- 7) Rossi, On the afferent paths of the sympathetic nervous system, with special reference to nerve cells of spinal ganglia sending their peripheral processes into the rami communicantes. Journ. of comp. neurol. 1922, Bd. 34.
- 8) Wilson, Non-medullated fibres in the spinal ganglia. Journ. of physiol. 1912, Vol. 33.

附圖說明

第一圖 節狀索橫斷標本

第二圖 第八頸髓後根束橫斷標本

m.l. || 無髓神經纖維, m.h. || 有髓神經纖維