

肘關節外傷ニ關スル研究

(昭和四年五月十日受付)

(其ノ一)本邦人肘關節ノ「レントゲン」解剖學ト其ノ臨床的意義

Studien über die Verletzung des Ellbogengelenks.

(I ste mittelung). Röntgenanatomie des Ellbogengelenks der Japaner

und seine klinische Bedeutung.

von Dr. K. SAITO.

[Aus der orthopädischen Klinik der medizinischen Akademie zu Kumamoto (direktor: Prof. Dr. W. Mayeda.)]

熊本醫科大學整形外科學教室(現慶大教授前田和三郎)

西 郷 一 惠

目 次

第一章 序論—研究ノ理由

第二章 検査方法及検査材料

第三章 検査所見

第一節 上膊骨下端

第二項 上膊骨小頭核

第三項 上膊骨内上髁核

第四項 上膊骨外上髁核

第一章 序論—研究ノ理由

抑モ余ガ、本研究ニ着手セシ所以ハ、未成年者ニ於テ屢々遭遇スル肘關節外傷ニ際シ、其ノ「レントゲン」影像所見極メ

第六卷 【原著】 西郷

九三五 (第四號 一三一)

第二節 前膊骨上端

第一項 橈骨上端及橈骨小頭核

第二項 尺骨上端及尺骨鷹嘴突起核

第三節 上膊骨下端及前膊骨尖端間距離

第四章 外傷學的見地ニヨル各年齡ノ所見

第五章 何家所見概括、並ニ其ノ臨床的意義

第六章 文献批判

第七章 結 論

文献並ニ附圖説明

テ複雑ナル爲メ時ニ診斷ヲ誤リ治療ノ正鵠ヲ逸スルコトナシトセズ。是吾人ガ、正常ナル肘關節ノ化骨狀態ヲ詳細知悉セザルニ因ルモノナルヲ以テ、本研究ニ際シ先ヅ正常ナル本邦人肘關節ノ化骨機轉ニ關シ、充分ナル豫備知識ヲ獲得スルノ必要ヲ痛感セリ。

然ルニ本研究ハ、輒近「レントゲン」學ノ急速ナル進歩發達ニヨリ東西其業績ニ乏シカラザルモ、本邦人ニ於テハ比較的尠ク、殊ニ本邦人ニ於テ外傷學的見地ヨリ檢索セルモノ殆ンド之アルヲ知ラズ。之余ガ本研究ニ關シ本邦人肘關節「レントゲン」解剖檢索ノ勞ヲ惜シマザリシ理由ナリ。

尙本研究ハ法醫學的ニ、又人類學的ニモ甚興味アル問題ナリト思考ス。

第二章 研究方法及研究材料

余ノ檢査シタル人々ハ生後十九日ヲ經タルモノヨリ滿十九年十一ヶ月ニ至ル迄ノ本邦人健康肘關節所有者ヲ選ビ、正確ナル滿生年月日ニテ、各年齢ヲ距リ少ナキ様殆ンド各年各月ノ人ヲ網羅スルニ努メ、特ニ男女ヲ區別シテ各年三例以上ヲ集メ、骨核發現ノ變化著シキ年齢及融合期ノ決定困難ナル年齢ニ於テハ其數ヲ任意ニ増加セリ。

被檢者ハ健康肘關節所有者ヲ選ビシコト勿論ニシテ被檢者ノ數ハ滿生年月日ニテ百五十九名、數ヘ歳ニテ百六十八名ナリ。

男子被檢者數ノ滿生年月日ニヨル分類

第一年	十例	第二年	三例	第三年	四例	第四年	三例
第五年	四例	第六年	三例	第七年	三例	第八年	三例
第九年	三例	第十年	四例	第十一年	三例	第十二年	三例
第十三年	五例	第十四年	三例	第十五年	六例	第十六年	八例
第十七年	三例	第十八年	三例	第十九年	六例	第二十年	三例

女子被檢者數ノ滿生年月日ニヨル分類

第一年	五例	第二年	三例	第三年	四例	第四年	四例
第五年	四例	第六年	四例	第七年	三例	第八年	三例
第九年	六例	第十年	三例	第十一年	六例	第十二年	四例
第十三年	三例	第十四年	三例	第十五年	三例	第十六年	三例
第十七年	四例	第十八年	四例	第十九年	三例	第二十年	四例

撮影法ニ就キテハ特記スベキコトナキモ唯撮影時肘關節ノ位置ニ就キテ一言スレバ、普通ハ椅子ニ倚リ検査臺上ニ上肢ヲ伸展シテ撮影セルモ、乳兒ニテ止ムヲ得ザルモノハ検査臺上ニ仰臥位ヲ取ラセ、肘關節ノ橈骨小頭關節部ヲ管球ノ焦點ニ正シク對セシメ且前膊ヲ廻後セシメ專ラ助手ヲシテ固定セシメテ撮影シタルモノヲ正面像トセリ。

同様ニ前膊ノ尺骨側ヲ「フィルム」上ニ置キ肘關節ヲ約百三十度ニ屈曲セシメテ撮影セルモノヲ側面像トセリ。
余ノ研究ハ此ノ正面像並ニ側面像ニヨリテ行ヘルモノナリ。

次ニ化骨核ノ發現期並ニ融合期ノ決定ニ就テハ *Crutcher* 氏ガ骨端化骨核ノ出現ト融合ノ時期ハ甚シキ差異移動存スルモノナリト云ヘルガ如ク、骨核ノ發現並ニ融合ハ各個人ニヨリ早期發現、早期融合ヲ營ミ或ハ發現遲延、融合遲延シテ其ノ早遲ノ差甚ダシク此等ノ通常發現期及融合期ヲ決定スルハ、頗ル困難ナル問題ナリトス。

依ツテ余ハ化骨核ノ早期發現期ハ其ノ發現ノ最初ノ年月日ヲ以テ早發ト定メ、未發現期ハ骨核發現ノ最後ノ年齢ヲ以テシ、通常化骨發現ハ最後ノ未發期ニ至ルマデノモノヲ選定シ、其ノ五十%以上ノ發現ヲ見タルモノヲ以テ通常化骨期トセリ融合期決定モ殆ンド此ノ方針ヲ以テセリ。

然レドモ余ハ幾分化骨核ノ發現、未發現ノ生年月日並ニ頻度及骨格全體ノ狀況モ考慮ノ中ニ入レテ通常發現期及通常融合期ヲ決定セリ。

第三章 検査所見

第一節 上膊骨下端

初生兒上膊骨下端正面像ハ、邊縁平滑ニシテ下縁ハ僅ニ穹隆狀ヲ帶ビ内外ニ膨隆ス。其ノ下端中央部ニ半圓形或ハ圓形ノ稍々陰影淡キ部アリテ此ノ陰影ハ外側ニ於テ著明ニ現ル、ヲ認ム。側面像ハ正面像ト著シキ差異ナキモ屈側ニ於テ僅ニ嘴狀突起ヲ有シ伸展則ニ類ニ三角形ノ陰影淡キ部ヲ認ムルモ次第ニ變化シツ、モ未ダ骨核ノ發現ヲ見ルニ至ラズ。然レドモ時日ノ經過ト共

第一項 上膊骨小頭核

男子ニ於ケル所見

余ノ例ニ於テ上膊骨小頭核ノ男子ニ於ケル通常發現期ハ、生後十一ヶ月ナルモ遲發少ク唯一例一年七ヶ月ニ於テモ尙未發現ノモノアルヲ見タリ。

正面像ニ於テ上膊骨下端ハ成長スルニ從ヒ横徑ニ膨隆シ、内隅ノ下縁ハ稍々穹隆狀ナルニ關ラズ、外隅ノ下縁ハ直截狀ヲナシ平坦ナル傾アリ。生後十一ヶ月ニ至リ正中線ヨリ少シク外方ニ偏シ、上膊骨下端ヨリ僅ニ離レタル場所ニ骨核現レ其ノ形ハ圓ク麻質大ニシテ邊縁平滑ナルモノナリ。時ヲ經ルニ從ヒ骨核ハ横徑ニ増大シ、滿二年三ヶ月頃ニナルト骨幹端ト小頭核ハ接近シ、滿三年六ヶ月頃ニハ豌豆大ノ骨核トナリ上膊骨下端ト陰影相重ナルヲ見ル。

然レドモ一年八ヶ月ニ於テ麻質大ノ骨核及二年六ヶ月頃ニ於ケル連斯豆大ノ骨核ハ骨幹ト陰影相重ナルヲ見ルモノアレド、五年九ヶ月ニ至リ豌豆大ノ骨核ヲ有シナガラ骨幹端トノ陰影重ナラザルモノアルハ蓋シ化骨核ノ發育部位及發育方向ニヨルモノナルハ明ナリ。

第七年ノ初メハ骨核ハ横徑約一・五輻幅一・二輻ニ膨大シ上膊骨下端ノ外側ト一致スルニ至リ、第九年ノ初メニハ雀卵大トナリテ外方ニ突出シ周邊ハ穹隆狀トナル。第十年四ヶ月頃ニナルト骨核下縁ノ外端少シク下方ニ突出シ、其ノ内側ニ僅ニ陷沒セシ外縁ニハ依然膨隆ノ度ヲ増シ穹隆狀ヲナシテ完成型

ニ上膊骨下端ハ膨大シ且諸種ノ變化ヲ營ム。

以後各核ノ發現ヨリ融合迄ノ狀態ヲ表スニ正面像、側面像ト區別シテ記載スルモ通常發現、早期發現、未發現、通常融合、早期融合、融合遲延ノ年月ハ正面像ト側面像トノ兩所見ニヨリ決定セルモノナルコト勿論ナリ。

ニ近ヅキ骨端線ヲ形成セルモ尙融合セザルニ、十三年六ヶ月頃ヨリ此ノ骨端線ノ中央部ヨリ融合ヲ初メルモノ、如シ。斯クシテ早熟ナルモノハ十五年四ヶ月ニシテ融合ヲ營ミ通常十六年六ヶ月ニシテ完全ニ融合シ化骨機轉ヲ完成ス。然レドモ遲キハ十六年十月ニ至ルモ尙骨端線ヲ殘シ完成セザルモノアリ。

側面像ニ於テ、骨核ハ骨幹端下縁中央ノ少シク下方ニシテ、尺骨上端トノ間ニ麻質大ノ陰影ヲ現シ類圓形ニシテ僅ニ骨幹端下縁ト相重ナル。成長スルニ從ヒ一年八ヶ月頃ヨリ骨核ハ橢圓形トナリ、五年八ヶ月頃ニ至レバ骨幹端ニ面スル部ハ稍々直截平滑、之ニ反スル面ハ稍々穹隆狀ヲナス。滿七年一ヶ月頃ヨリ骨幹遠側端ト小頭核ノ近側端ノ間ニ於テ、内上方ヨリ外下方ニ斜ニ少シク入り込ム著明ナル陰影ヲ骨端軟骨部ニ相當シテ認メ、尙著明ニ而モ背面迄認メラル、ハ、第九年乃至第十一年頃ニシテ後漸ク背面ヨリ其ノ影ヲ失ヒ、第十四年頃ニ至リテ僅ニ内上方ニ骨端線ヲ殘シ、十五年頃ニ於テ殆んど消失スルニ至ル。

女子ニ於ケル所見

女子ニ於テハ上膊骨小頭核通常發現期ハ九ヶ月ニシテ早發ノモノハ既ニ五ヶ月半ニシテ發現シ、遲發少ク、唯十ヶ月ノ一例ニ於テ未發現ノモノヲ見タ

り。

正面像及側面像ニ於ケル上膊骨下端ノ成長ノ状態、上膊骨々核發現部位及發育状態ハ男子ニ比シ少クトモ一年乃至二年間ハ早熟性ニシテ十三年ノ初メ

第二項 上膊骨内上髌核

男子ニ於ケル所見

余ノ例ニ於ケル内上髌核ノ通常發現期ハ七年ノ初メニシテ、早キハ六年五月ニテ發現シ、遅キハ八年五月ニ至ルモ未發ノモノアリ。

正面像、上膊骨下端ハ成長スルト共ニ樞徑ニ膨隆シツ、アリシニ、内隔ハ第二年八月頃ヨリ内上髌核ノ現レ來ルベキ方ヲ先端トスル、婦人裁縫用鏡形ヲナシ、増大スルニ從ツテ其ノ尖端ヲ銳ニシ或ハ此ノ形ヲ保チツ、増大スルモ、第四年十月頃ヨリハ皆其ノ尖端ヲ鈍ニシ第六年ノ初メ頃ヨリ内上方ヨリ外下方ニ正中線ト二十度乃至三十度位ノ傾斜ヲ有シ直截狀ノモノ一、二例ナキニアラネド殆ンド皆近ク現ルベキ内上髌核ヲ抱クガ如ク僅ニ内凹セリ此ノ陥凹面ニ並列スル麻實大ノ骨核現レ此核ハ縱軸ニ増大シテ「レンズ」型トナリ、内上方ヨリ外下方ニ向ヒ骨端軟骨部ニ相當スル陰影ヲ現ス。此核ハ九年五月頃ハ骨幹内側縁ト殆ンド相接近シ、第十二年ノ初頃ニ於ケル骨核ノ大キサハ横一繩縱一繩半位トナリ後骨端線ヲ形成スルヲ常トス。

骨端線ハ二條ノ骨端線ヲ有スル事多シ。然シテ二個ノ孤狀ヲナスモノ或ハ孤狀ト「く」字形ヲ有スルモノ等アリ。而シテ余ノ見タル例中ニテハ「く」字形ノ骨端線ハ孤狀ノ骨端線ヨリ皆内方ニアリタリ。融合ハ殆ンド皆上端ヨリ初メ時ニ中央部ヨリ始ムル事アルモ、最後ノ完成ハ下端ニ於テ結了スルヲ見タリ。十四年五月頃ニ至レバ骨端線ハ殆ンド上方ヨリ時ニ上方或ハ中央部ヨリ淡クナリ多クハ最後ニ下端ニ僅ニ骨端線ヲ殘スモ、他日上膊骨内上髌トナルベキ完成型ヲ帶ブルニ至ル。

斯クノ如クシテ通常十六年六月ニテ完成シ、早キハ十六年一ヶ月、遅延

頃ヨリ完成型ニ近ク早期融合ヲ營ムモノハ十二年七月ナルモ通常十四年六月ニシテ融合ス。然レドモ十四年八月ニ於テモ尙融合セザルモノアリ。其他男子ニ比シ特記スベキコトナシ。

セルモノハ十六年十月ノモノヲ見タリ。

側面像ニ於テハ骨核ノ發現認メ難シ。然レドモ時ニヨリ内髌ノ最モ膨隆セル稍々陰影淡キ影ノ中ニ、或ハ外方ニ突出セル類圓形ノモノアルヲ認ムル事アリト雖モ、是全ク上膊骨ノ撮影時ニ於ケル位置ノ状態ニ依ルモノナリ。

是ノ骨核ハ初メ麻實大ノ類圓形ノモノナルモ成長スルニ從ヒ縱軸ヲ正中線ト平行ニセル橢圓形トナリ、十二歳ノ初頃豌豆大トナリ後之ヨリ稍太リテ骨幹ト融合ス。

然レドモ骨端線及ビ融合ノ状態ハ陰影相重リ之ヲ知ル事困難ナリ。

女子ニ於ケル所見

女子ニ於ケル上膊骨内上髌核發現期ハ通常五年六月ニシテ早キハ四年一ヶ月ニテ發現シ未發ナシ。

正面像ニ於テ上膊骨下端内隔ハ一年六月頃ヨリ鏡形トナリ、三年六月頃ヨリ尖端稍々鈍トナルモ男子ニ比シ陥凹著明ナラズシテ、五年六月頃ヨリ麻實大ノ骨核ヲ現シ骨核ノ増大ニツレ、七年ノ始頃ハ内上方ヨリ外下方ニ直截狀又ハ内上髌核ヲ抱クガ如キ形ヲ示シ、十二年ノ初頃ヨリ骨端線ヲ形成シ、十二年六月頃ハ上方ヨリ融合ヲ初メ、通常十四年六月ニ融合完成スルモ、早キハ十四年二月ニテ融合完成シ遅キハ十五年十月ニシテ内上髌ノ下端ニ骨端線ヲ殘セルモノアリタリ。

側面像ハ男子所見ニ比シ發現及ビ完成ガ早熟ナルコト以外ニ特記スベキコトナシ。但シ上膊骨内上髌核ヲ研究セントスルニハ正面像ヲ便トシ、側面像ニ於テハ背側ノ上膊骨骨幹ノ陰影ト重複シ甚不便ナリ。

第三項 上膊骨滑車核

男子ニ於ケル所見
余ノ例ニ於ケル上膊骨滑車核ノ通常發現期ハ十二年ノ初ニシテ、早發ノモノハ九年七月ニシテ發現スルモノアレド、十二年八月ニ於テ尙未發現ノモノモアリ。

正面像、此ノ骨核ハ尺骨鷹嘴突起ノ陰影中ニ現ハル、ニ依リ、骨核ノ發現骨端ノ融合ヲ檢スルニ困難ヲ感ズルモ精細ニ見ルニ、十二年ノ初頃ヨリ骨端ニ接シテ正中線ヨリ稍内側ニ脈質大ノ骨核現レ、此ノ骨核ハ内側ニ鈍端ヲ持ツ不正橢圓形ニシテ、發育スルニ從ヒ内側ハ外側ヨリ膨隆ノ度ヲ強メテ下方へ突出シ、外側ハ上膊骨小頭核ノ内側端ニ向ヒ周邊ヲ増大シ後上膊骨小頭核ニ接スル頃即チ十四年六月頃ニ至レバ、内側下端ハ著シク伸ビ先端ヲ上膊骨小頭ニ向ケタル類楔形トナル。而シテ此ノ骨幹端ニ向ヘル部ハ、多クハ上方ニ輕ク孤ヲ講ケル線狀トナリ、尙關節腔ニ向ヘル部ニ於テハ尺骨骨幹端ノ波狀ニ突出セル陰影ト相對シテ波狀ノ凹面ヲ形成シ、滑車面ヲ造ルニ至リ其ノ波狀間腔ガ、肘關節ノ完成セル關節腔ノ狀態ニ近ヅクニツレ、著明ニ線狀ノ骨端線ヲ現スニ至ル。

此ノ骨端線ハ一條トナリ後消失シ、上方ハ骨幹端ト内方ハ上膊骨小頭核ト融合シテ完成スルニ至ル。早キモノハ十三年ニシテ完成スルモ、通常十四年六月ニテ、遅キハ十四年八月ニシテ完成スルモノアリ。此ノ骨核ノ最初ノ融合部位ハ滑車核ノ中央部ヨリ融合ヲ開始スルガ如シ。

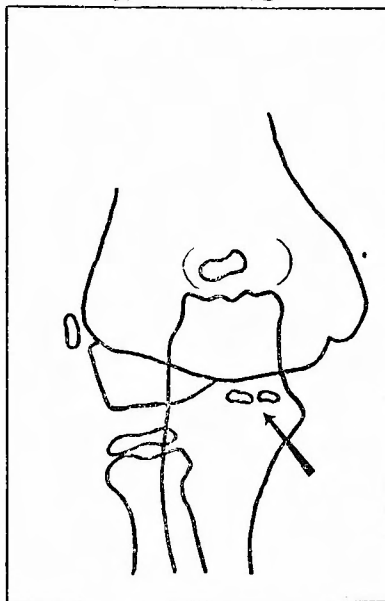
滑車ノ骨端線ハ上膊骨小頭及ビ遠ク外上髁ト骨端線ハ、上膊骨下端ヲ廻ル一條ノ骨端線ヲ形成シ而シテ此ノ線ハ正中線ニ略々直角ヲナスモ此線ノ延長ハ、上膊骨小頭ノ外側端内外上髁ノ下端部ニ至リ急ニ内側ニ中心ヲ以テ孤ヲ畫ケルガ如キ彎曲アル線ヲ見ル。

側面像、上膊骨滑車核ノ側面像ハ多ク上膊骨小頭核ノ陰影中ニ没スルカ或ハ其ノ大部分ノ陰影ガ重複スルニヨリ、發育狀態ヲ知ル上ニ困難ヲ感ズルモ

精細ニ見レバ、十二年ノ初頃ヨリ上膊骨正中線ト上膊骨小頭核ノ周邊ト交叉部位ニ小豆大ノ骨核現レ其ノ一端ハ上膊骨小頭核ノ陰影ト重リ遊離端ハ尺骨半月狀截痕ト上膊骨下端トノ間隙腔内へ突出スルヲ見ル。

後此核ハ成長スルニ從ヒ益々膨隆シ、十四歳ノ初頃ニハ底面ヲ骨幹端ニ有スル「かまぼこ」形トナリ、滑車ノ骨端軟骨部ガ著明ニ認メラル、ニ至ル。此ノ骨端軟骨部ト骨幹トノ角度ハ多ク七〇度乃至九〇度ナリ。後十五年頃ニ至リ尺骨鷹嘴突起ノ骨幹端ト滑車核ハ陰影重ルニ至ル。

第一圖



此頃ハ骨端軟骨部ノ陰影ハ甚シク狹少トナリ、十六歳ノ初頃ニ至リテ完成シ滑車ノ陰影ハ尺骨半月狀截痕ノ鷹嘴突起側ニ於ケル陰影ト僅ニ重ナルヲ見ル。

女子ニ於ケル所見

女子ニ於ケル上膊骨滑車核ノ通常發現ハ十一年ナルモ、早キハ十年三月ニシテ既ニ發現シ、十二年ニシテ尙未發現ノモノアリ。

後骨核ハ男子ノ場合ト同ジク周邊ニ膨大セシメテ十三年ノ初頃僅ニ骨端線ヲ殘シテ融合ヲ行ヒ、早キハ十三年ニシテ融合ヲ完成スルモ、通常融合ハ十四年六ヶ月ニシテ「十四年八ヶ月トナルモ尙融合セザル遲延者ヲモ見タリ。尙全體ヲ通ジテ只二例而モ正面像ニ於テ十年十ヶ月ノ女子(第一圖参照)及九年七ヶ月ニ二ツノ離レタル骨核ヲ認メタリ。

此ノ前者ノ骨核ハ上膊骨幹端下縁、上膊骨小頭核ノ内側端ヨリ少シク離レテ横ニ僅ニ隔レル粟粒大ノ二個ノ滑車核ヲ有シ尺骨鷹嘴突起ノ骨幹陰影中

第四項 上膊骨外上髁核

男子ニ於ケル所見

余ノ例ニ於ケル上膊骨外上髁核ノ發現中、早キハ十二年五ヶ月、通常十二年八ヶ月ニシテ遲發ナシ。

正面像ニ於ケル此ノ骨核ハ十二年五ヶ月頃ヨリ完成型ニ近ヅケル上膊骨小頭核外上端部ト上膊骨外下端部トヨリナル陷凹部ノ空所ニ麻實大ノ骨核現レヨク骨折片ト間違ヒ易キヲ思ハシム。

十四年ノ初頃トナリテ骨核ハ「レンズ」狀トナリ、外上方ヨリ内下方ニ僅ニ傾キ、正中線ト一〇度乃至二〇度ノ角度ヲナシ、上膊骨小頭骨端線ノ終ル部即チ骨核ノ下端ハ既ニ融合ヲ營マントシ、上方ニ開ケタル骨端軟骨部ニ相當スル部ハ吾人ヲシテ骨端離開ヲ思ハシムルガ如キ影像ナルモ十五年ノ初頃ヨリ此核ノ増大ニツレ益々接近シテ骨端線ヲ造リテ完成型ニ近ヅキ、通常滿十六年ノ初頃全ク融合シテ化骨機轉ヲ終ル。

早キハ十五年四ヶ月ニテ完成シ、遲キハ十六年十ヶ月ニナルモ未ダ融合セザルモノヲ見タリ。

側面像ニ於テハ上膊骨小頭核、内上髁核、滑車核等殆ンド完成型ニ近ヅキ上膊骨下端ノ影像複雑ナル上、外上髁核小ニシテ此ノ陰影中ニ没スルガ故ニ其ノ狀態ハ殆ンド知ルコト不可能ナリ。

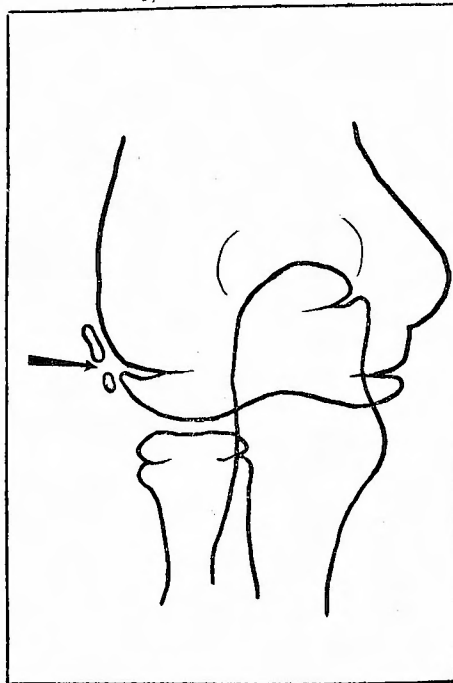
女子ニ於ケル所見

ニアルモ明ニ認メ得タリ。

尙後者ノ骨核ハ上膊骨下端ト尺骨骨幹ノ内側縁ト交叉セル部ヨリ少シク離レテ内下方ニ粟粒大ノ骨核二個、内上方ヨリ外下方ニ斜ニ僅カノ間隔ヲ有シテ發現セルヲ認メタリ。

此ノ核ハ研究ニ際シ側面像ニ於テハ上膊小頭化骨核ノ陰影ト重複シ正面像ニテハ尺骨鷹嘴突起ノ陰影ト重複スルモ、正面像ニ於テ研究スルヲ便トス。

第二圖



女子ニ於テハ早キハ十年三ヶ月ニ於テ發現スルヲ見タルモ、通常十一年トナリ、遲キハ十二年ニシテ尙未發現ノモノアリ。

十二年五ヶ月ヨリ骨端離開ト誤リ易キ像ヲ呈シ十三年ニ至リ完成型ヲナシ通常十四年六ヶ月頃ニハ骨端線消失シテ全ク融合シ、早キハ十三年、遲キハ

十四年八月ノ融合遅延者ヲ見タリ。

女子ノ全例中唯一例ニ於テ上膊骨幹遠側端ノ外方縁ノ外下方ニ僅ニ離レテ麻質大ニシテ橢圓形ナルモノ及少シク離レテ粟粒大ノ二ツノ骨核アルモノ

第二節 前膊骨上端

前膊骨上端ハ橈骨上端及ヒ尺骨上端ヨリ成ル。

第一項 橈骨上端及橈骨小頭核

男子ニ於ケル所見

正面像初生兒ニ於ケル橈骨ハ邊緣平滑ナル棒狀ヲナシ上端ニ於テ膨大シ、内外兩隅ハ稍々鋭ク側方ニ延ビ、滿三ヶ月頃ニハ上端ヨリ少シク内下方ニ橈骨結節ノ形成サルベキ部ニ相當シテ僅ニ膨隆シ橈骨上端ヨリモ、遙ニ上膊骨下端近クニ延ビタル尺骨上端ト、胸ヲ突キ當テタルガ如キ形狀ヲナシ成長シツ、二年三ヶ月頃ニハ橈骨上端ハ初生兒頃ニ比シ膨隆ノ狀ヲ低下シ、兩端ニ稍々鈍ク外隅下縁ハ内隅下縁ヨリ陷凹ノ度甚シク、前者ハ橈骨骨幹遠側端ヘ後者ハ稍々鋭ク突出セル橈骨結節ヲ畫キツ、橈骨遠側端ニ向フ。

後此ノ狀態ヨリ周圍ニ向ツテ益々増大シ六年頃ニハ橈骨上端益々平坦トナリ七年ノ初頃ニ至リテ、上方中央部ノ僅ニ陷凹シタル頃ニ於テ上膊骨小頭核下端ハ橈骨上端ニ益々接近スル頃此ノ僅ニ凹メル部即チ中央部或ハ中央部ヨリ稍々外方ニ麻質大ノ骨核ヲ現スニ至ル骨核ハ初メ米粒大ニシテ「レンズ」型ヲナシ、漸次増大シテ骨徑ト略々同ジ長サトナル頃ニハ類矩形或ハ類梯形ヲナシ、融合セントスル時ノ骨核ノ大キサハ横一・五糎、幅二・〇糎ニシテ骨核ノ長徑ハ骨幹端ニ平行ナリ。

側面像、初生兒ニ於テ橈骨上端ハ輕キ凹ミヲ以テ邊緣平滑ナル棒狀ニシテ上端ノ外方ハ僅ニ尺骨上端ト陰影重ルヲ見ル。尙滿十一ヶ月頃ヨリ橈骨、尺骨ノ上三分二ノ部ニ於テ橈骨骨幹外側縁外方ヘ尺骨ノ内側骨幹縁ハ内方ニ輕度ニ彎曲シ此ノ兩骨幹縁ハ細長キ「レンズ」狀ノ空間ヲ抱クニ似タル影像ヲ示

アルヲ見タリ。(第二圖參照)

其他正面像側面像ニ於テ男子所見ト異ルコトナシ。

ス。此ハ外傷診斷學上重要ナルガ故ニ此ニ附言ス。

女子ニ於ケル所見

總體男子ニ比シ早熟ニシテ橈骨結節ガ六ヶ月頃ヨリ稍々著明ニ現レル事以外ニ特記スベキ事ナシ。

次ニ橈骨小頭核ノ男子ニ於ケル所見ヲ述ブルニ、橈骨小頭核ノ通常發現期ハ七年一ヶ月ナルモ、早キハ六年五ヶ月ニテ發現スルモノモアレド、七年六ヶ月ニシテ尙未發現ノモノアリ。

正面像、骨核ノ現レシ當初ハ圓形或ハ横ニ長徑ヲ持ツ類粟質大ノモノナルモ、漸時周邊ヲ増シ八年頃ニハ既ニ上端ノ三分二ヲ占ムルニ至リ、類矩形トナリ邊緣ハ圓キモ十二年頃ニ至リテ骨核ノ横徑ハ橈骨上端ノ長サト略々一致スルニ至ル。此頃ニ於テハ骨核ハ外側端ニ膨ラミヲ持ツ楔狀トナルアリ又内下方ニ僅ニ垂レテ嘴狀ヲナセルモノモアレド十三年六ヶ月頃ヨリ骨端軟骨部ガ益々狭クナリ波形ノ線狀ヲ形成シ、十五年ノ中頃ヨリ多クハ中央部ヨリ融合ヲ初メ兩端ニ僅ニ骨端線ヲ殘スニ至リ通常十六年ノ初メニハ完全ニ融合シ、其ノ際ニハ橈骨小頭ハ髓狀ヲナシ中央部上端ハ僅ニ上膊骨小頭最下端ト陰影重ナルヲ見ル。尙十五年六ヶ月ノ早期融合、十七年七ヶ月ノ融合遅延者ヲ見タリ。

側面像、正面像ト殆ンド異ルコトナキモ橈骨上端外側ノ一部若シクハ過半ガ冠狀突起トナルベキ部位及冠狀突起ト陰影重ナリ其ノ陰影ハ類三角形ナル

コトヲ異ナレルトス。

女子ニ於ケル所見

女子ニ於ケル機骨小頭核ノ通常發現ハ六年ノ初メ、早期發現ガ五年二ヶ月ニシテ、十年三ヶ月ニ於テ未發現ノモノアリ。

正面像、骨核ノ横形ガ機骨上端ノ長サト略々一致シ且骨端線ヲ殘スハ女子ニ於テハ十年十ヶ月頃ナリ。骨核ノ發生部位及形狀等ハ男子ト異ルコトナキモ融合ハ通常十四年ノ初メニ於テ完成サレ、早キハ十三年、遅キハ十四年八ヶ月ニ至ルモ尙骨端線ヲ殘セルモノアルヲ見タリ。

側面像、特記スベキコトナシ。

第二項 尺骨上端及尺骨鷹嘴突起核

男子ニ於ケル所見

正面像、初生兒ノ尺骨上端ハ僅ニ平滑ニ膨隆シ、内隅ハ外隅ニ比シ稍々銳キ感アリ。而シテ尺骨上端ハ外方ニ向ケ機骨上端部ニ於テ最モ膨ラメルヲ見ルモ、内隅ハ殆ンド直截狀ニ尺骨遠側端ニ移行スルヲ見ル。七、八ヶ月頃ニ至レバ略々機骨上端部ノ高サニ一致シテ骨幹内ニ凹側ヲ上方ニ向ケタル陰影淡キ孤線ヲ認メラレ此部ハ上方骨端線迄陰影稍々淡シ。一年ノ初頃ヨリ尺骨上端中央部ニ尖端ヲ有スルニ至リ、三年ノ初頃ヨリ内側ニ僅ニ突出シ後來鷹嘴突起トナルベキ突起著明ナリ。上膊骨下端ト尺骨尖端ハ陰影相重ナルニ至ル。後六年十ヶ月頃ニ至レバ機骨小頭核ノ高サニ於テ内外ニ僅ニ膨隆シ邊緣平滑ナルモ七年六ヶ月頃ヨリ内側ニ突出シ益々其ノ度ヲ強メ骨幹ニ對シ側方ニ山形ヲナシテ突出スル頃ニハ波狀ヲナセル尺骨上端ハ上膊骨下端トノ陰影益々深マリ其ノ上端ハ鷹嘴突起高ノ部ニ近ヅクヲ見ル。滿十年頃益々接近シ其ノ上方ニ尺骨鷹嘴突起核ヲ現スニ至ル。而シテ鷹嘴窩ニ相當スル外側端ハ此ノ頃ニハ内方ニ向ツテ僅ニ孤ヲ畫ケルガ如キ狀ヲ示シ、内側ノ山形ハ益々尖端ヲ銳クス。而シテ山形ノ尖端ヨリ骨幹ヲ横キル直線狀或ハ下方ニ向ツテ彎曲セル線ヲ認ム。之レ尺骨冠狀突起ノ部ナルコトヲ想像セシム。

機骨結節、機骨結節ハ三年頃ヨリ尖端銳キ突起ヲ有スルモ、五年四ヶ月頃ヨリ尖端其ノ銳サヲ失ヒ、六年五ヶ月頃ヨリ腫脹セルガ如キ狀ヲ呈シ十一年ノ初頃ヨリ完成型ニ近ヅキ滿十六年ニ於テ完成ス。而シテ正面像ハ尺骨骨幹部ト此ノ結節ハ陰影重ルモ形態ハ明ニ見得ラル。

側面像ニ於テハ結節ハ内方ニ向ヘルヲ常トスルモ時ニ外方ニ腫脹狀隆起ヲ見ルコトアリ是レ撮影時ニ於ケル前膊ノ位置ニヨルモノナリ。

女子所見トシテハ先ヅ十年頃ヨリ完成型ニ近ヅキ十四年頃ニ至リテ完成サル、ヲ見ルノ他特記スベキコトナシ。

側面像尙初生兒ノ側面像ヲ見ルニ尺骨ノ尖端ハ膨隆シ、其ノ内隅ハ機骨ノ尖端外側ト陰影重ナリ、上膊骨下端トハ未ダ相當ノ隔リアルモ三ヶ月頃ニ於テハ尺骨ノ尖端部ハ僅ニ銳キ突起ヲ有スルニ至ル。而シテ此ノ部ヨリ内方ハ少シク陷凹シ、内隅ニ於テ稍々膨隆ノ狀ヲ示スモ、遂ニハ尺骨遠側端ニ向フ。前者ハ後來半月狀截痕トナリ、後者ハ冠狀突起トナルベキ暗示ヲ與ヘシモノナリ。次ニ外隅ハ直截狀ヲナシ、其ノ終レル部ヨリ僅ニ膨隆シテ鷹嘴突起ノ基底部トナルベキ想像ヲ與ヘツ、遠側端ニ向フ。三年頃ニ至レバ上膊骨下端トノ間隙ハ益々接近シ、七年六ヶ月頃ニ至レバ半月狀截痕ハ益々陷凹シ、冠狀突起ハ完成型ニ近キ輪廓ヲナシ九年七ヶ月ニハ上膊骨小頭核ヲ抱クニ似タル狀ヲ示シ且此ノ間隙ハ上方ニ向ツテ孤ヲ畫クニ似タルモ、遠カラズ尺骨鷹嘴突起核ヲ發現スルニ至ル。

女子ニ於ケル所見

正面像及側面像ニ於テ初生兒ノ尺骨上端ノ形狀及ビ發育狀況ヲ見ルニ女子ニ於テハ男子ニ比シ稍々早熟ナルヲ認メ、男子ニ於ケル一年ノ所見ハ女子ニ於テ九ヶ月、三年ノ所見ハ二年六ヶ月、七年六ヶ月頃ノ所見ハ六年ノ初十年頃ノ所見ハ八年頃ノ所見ニ殆ンド類似スル他特記スベキコトナシ。

次ニ尺骨鷹嘴突起核ノ男子ニ於ケル所見ヲ述ブルニ、余ノ例ニ於ケル尺骨鷹嘴突起核ノ發現ハ通常十一年ニシテ、早期發現ガ十年六ヶ月ナリ。

十三年一ヶ月ニシテ尙未發現ノモノモアリ。

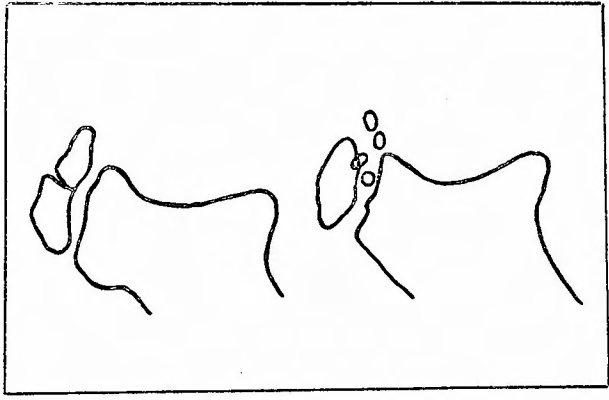
正面像、尺骨鷹嘴突起核ハ上膊骨下端陰影ト重ナルニヨリ骨核發現ノ初期或ハ骨端線等ヲ觀察スルコト甚ダ困難ナリ。然レドモ稍々判明セルモノヲ見ルニ尺骨骨幹上端ノ中央部即鷹嘴窩ノ陰影淡キ部ノ下端中央部ニ麻實大ノ骨核現レ此ノ骨核ハ正中線ヨリ稍々内側ニ偏シ、十二年六ヶ月頃ニ至レバ横徑ニ長キ邊線不規則ナル形ヲ現シ、十三年六ヶ月ニ至レバ上方ハ殆ド鷹嘴窩ノ陰影淡キ部ヲ僅ニ殘シテ、尺骨骨幹端ヨリ突出シテ類圓形ヲナシ下半ハ尺骨骨幹ト陰影重ルニ至ル。

十四年ノ初頃ヨリ完成型ニ近ヅキ四圍ニ増大シテ、僅ニ骨端線ノミヲ殘シ骨核ノ上端ハ内上方ヨリ外下方ニ僅ニ傾斜シ或ハ正中線ニ直角ナル邊線平滑ナル上端ヲ形成シ十五年ノ終リニ於テ殆ソド完成型ヲ呈シ、通常十六年六ヶ月ニ於テハ骨端線消失シテ完全ニ融合完成ス。然レドモ早キハ十五年六ヶ月ニテ完成シ、遅キハ十七年七ヶ月トナルモ尙骨端線ヲ殘セルモノヲ見タリ。

側面像、尺骨鷹嘴突起核ノ發現、發育狀態及融合ノ狀態ハ側面像ニ於テ甚ダ明瞭ニ觀察セラル。先ヅ十一年一ヶ月頃トナリテ骨核ノ發現ハ尺骨骨幹端中央部ノ陷沒ニ相對シ或ハ稍々下端ニ近キ場所ニ於テ先端ヲ上方ニ向ケタル麻實大ノ骨核ヲ見ル。骨核ハ發育スルニツレテ四圍ニ増大シ腎臟形ノ凹面ヲ骨幹端ニ向ケタルガ如キ形ヲナシタルモノ或ハ邊線平滑ナラズ鋸齒狀ヲナスモノ、或ハ骨核ノ中央部ニ横ニ龜裂ヲ生ジタルモノ或ハ二連球ノ如キモノ、或ハ邊線平滑ナルモノ或ハ然ラザルモノ等多種多様ナル形ヲナセリ。而シテ十三年六ヶ月ニ至レバ此ノ骨核ノ上端ハ尺骨骨幹端最上方ニ附着シ、上方ハ狹ク下方ニ廣キ骨端軟骨部ニ相當スル陰影ヲ見ルニ至ル。此ノ部ハ其ノ深サヲ淺クスルニ至リ十五年一ヶ月頃ニハ下方ニ僅ノ龜裂ト骨端線ヲ殘スニ至リ十五年六ヶ月頃ヨリ融合著シク、骨核上端ハ益々伸ビ突起ノ先端ノ一部ハ上膊

骨下端ト僅ニ重複シ、上膊骨下端ヲ抱擁スルガ如キ陰影ヲ見ルニ至リ、化骨機轉終レル十六年頃ニ於テハ半月狀截痕ハ半月狀ニ、外縁ハ鷹嘴突起尖端ヨリ邊線平滑ニ外方ニ膨隆シテ後骨幹遠側端ニ向フ。然レドモ多クハ尺骨鷹嘴突起ノ最外端ノ少シク上方ニ陷凹ヲ形成シテ尺骨遠側端ニ向フ。

第三圖



尺骨鷹嘴突起核ハ通常一核ナルモ時ニ二核ノ發現ヲ見、最初骨幹下端ニ發現シ、稍々遅レテ尖端ニ現ル。余ノ例ニ於テハ骨核發現ヨリ融合ニ至ル迄ノ十八例中、二核ヨリナレルモノ又ハ二核ヨリナレルモノナルベシト信ジラレルモノハ僅ニ二例、五核ヨリナレルモノ一例ヲ見ルニ過ギザリシモ深堀氏ハ「Vitis」記載通り通常一核トシテ現ル、ガ比較的ニ二個ノ骨核トシテ發現スルノモ多ク見タ。數個ノ骨核トシテ發現スルモノハ見ナカツタ。ト述ブルモ、過去ノ本邦人ノ解剖學的方

面ヨリ出デタル文献及「レントゲン」線ニテ檢案セル伊藤氏ノ症例中ニモ、二核或ハ二核以上發現セルコトニ何等言及セルモノ未ダ之アルヲ知ラズ。唯歐米人ニ於テ二核トシテ現レタルモノ、記載相當ニ多キモ最近「Album Köhler」ガ「時トシテ二個若シクハ數個ノ骨核トシテ發現スト」云ヘルガ、余モ男女ヲ

通ジ二個ノ骨核トシテ發現セルモノ二例、五個ノ骨核トシテ發現セルモノ一
例ヲ見タリ。(第三圖參照)

而シテ五個ノ骨核トシテ發現セルモノニ於テハ、尺骨近側端其底部ニ近キ
骨核最モ大ニシテ白豆大ニシテ尖端ニ近ク粟粒大三個、一核ハ尺骨鷹嘴突起
ノ完成想像圖ノ最尖端部ニ現レタルヲ見タリ。

尙二核トシテ現レタル文獻ヲ見ルニ *Osseum* ノ解剖書ニヨレバ、「二核ノ骨
核トシテ現レ一核ハ其底部ニ一核ハ尖端ニ現レルト」又 *Kolliker* ノ解剖書
ニハ尺骨鷹嘴突起ノ末梢部ニ二ツノ核ヲ現シ、其ノ内側ノ大ナル核ハ十一年
ニ於テ、外側ノ小核ハ十四歳ニ於テ發現ストイヘリ。

余ノ例ニ於テハ第三圖ニ示セルガ如ク一核ハ其底部近ク、一核ハ尖端部近
ク現レシ十四年五月ノ男子ナルガ故ニ、此ノ二核ハ餘程完成型ニ近ヅキ融
合ヲ營ム豫備行動ヲトレルガ故ニ *Kolliker* ノ如ク、二核ノ發現時期ヲ知ル
ヲ得ザリキ。然レドモ *Osseum* ノ云ヘルガ如ク其底部ノ骨核ハ先端部ノ其ヨリ
稍々大ナルヲ見タリ。

他ノ一例モ同ジク十四年五月ノ男子ニシテ前例ヨリ化骨狀態進行シ、兩
核ハ殆ンド融合シ且尺骨尖端中央部ニ於テハ既ニ骨幹ニ密着シ、融合ヲ營マ
ントセルモノナルモ骨核ノ模樣等ヨリ見ルニ、二ツノ骨核トシテ發現セルモ
ノナルコトハ疑フ餘地ナキヲ知ル。

即其底部ニ近キ大ナル骨核ト尖端部ニアル之ヨリ少シク小ナル骨核トノ輪
廓ヲ明ニ知り得、此兩核ノ間ヲ連ナルガ如キ陰影ヲ明ニ認メラル、モ粗雜ニ
見ルトキハ一核ノ如ク見エタリ。尙此ノ二核及五核トシテ現レタル骨核ハ一

第三節 上膊骨下端ト前膊骨尖端間距離

上膊骨下端及前膊骨尖端間ノ相互關係ヲ知ルコトハ肘關節外傷ノ診斷上又
意義深キモノナルヲ以テ上膊骨最下端部ト、橈骨尖端トノ間ヲ測定シ次表ヲ
得タリ。即チ上膊骨下端、橈骨尖端間距離ハ、初生兒乃至第一年迄ノ平均距離
ニ於テ男子ノ平均距離ハ一・二糶、女子ハ一糶ノ間隔アルヲ認ムルモ年ト共ニ

應融合シテ大ナル骨核ヲ形成シ、後骨幹部トノ融合ヲ開始スルガ如ク見エタ
リ。

女子ニ於ケル所見
女子ニテハ他ノ總テノ化骨核ニ於テ見ラレタルガ如ク男子ニ比シ早く通常
九年六月ニシテ、早キハ八年十月ニシテ既ニ發現シ、遅キハ十年三月月
ニ至ルモ未發現ノモノアリ。

正面像、骨核發現時期ニ近ヅケル九年ノ中頃尺骨上端ハ正中線ニ直角ニ直
線狀ナルモノ、鋸齒狀ヲナスモノ或ハ上方或ハ下方ニ輕キ孤ヲ畫ケルモノ等
アルガ其等尺骨骨幹上方ニ或ハ之ト重リ多クハ正中線ヨリ内側ニ骨核出現ス
ルヲ常トス。

此ノ骨核ハ横徑ニ長ク、邊緣不規則ニシテ十一年ノ中頃ニ至レバ鷹嘴窩ノ
中央部ニ達シ、十二年六月頃ニハ骨核ハ益々四圍ニ擴リ、上端ハ平滑ナル
上内方ヨリ外下方ニ僅ニ傾斜ヲ有シ、十三年中頃ニ於テハ鷹嘴窩ノ下端ハ尺
骨鷹嘴突起核ノ陰影ニヨリ埋メラル、ニ至リ上端ハ下方ニ向ヘル三月月形ノ
陰影明ナル部ヲ殘シ、正中線ニ略々直角ナル骨端線ヲ殘スノミナルガ、通常
十四年六月ニ於テ融合完成ス。早期融合者ハ十四年二月月ニシテ、十五年
十月月トナルモ尙完成セザル融合遲延者ヲ見タリ。

側面像、骨核ノ發現部位及發育狀態ハ男子ノ場合ト略々同様ニシテ特記ス
ベキコトナキモ唯男子所見ニ於テハ二核ヨリ發現スルヲ見タルモ女子ニ於テ
ハ二核或ハ數核ヨリ發現セルモノヲ一例ダニ認メザリキ。

相接近シ、男子ハ十年ノ頃ヨリ、女子ハ十二年頃ヨリ○・三糶ノ距リヲナシテ
相接近スルコトナク化骨機轉終了後ニハ骨格ノ大小、男女ノ別ナク余ノ「レ
ントゲン」寫眞ニ於テ○・三糶ノ間隔アル關節腔ヲ有スルコトヲ見タリ。

次ニ上膊骨下端及尺骨尖端間距離ヲ測定シツ、アリシモ後、半月狀截痕略

々明ニナル頃ヨリ、此ノ半月狀截痕ト、上膊骨下端距離即關節腔ノ距離測定ニ變更シタルニ男女共滿十四年ヨリ半月狀截痕ノ兩端ト上膊骨下端トノ距離ヲ測定シタリ。即最初上膊骨下端及尺骨尖端間距離ノ測定ニ於テ初生兒ヨリ一年迄ノ距離ハ男子ニ於テ平均〇・四種ノ間隔ヲ有シ、女子ニ於テ平均〇・二種ノ間隔ヲ有シタルガ年ト共ニ接近シ女子ハ二年乃至三年ノ間、男子ハ三年乃至四年ノ間ニシテ既ニ上膊骨下端陰影内ニ入り込ミ、此ノ間隔ハ可ナリ移動甚シク年齢ト一定ノ關係ナキガ如キモ、女子ハ十四年乃至十五年頃男子ハ十五年乃至十六年頃ニ於テ關節腔ノ間隔ハ一定シ〇・三種トナル。化骨機轉完

成後ハ勿論、骨格ノ大小男女ノ別ナク〇・三種ノ間隔ヲ有ス。尙余ハ第二ノ方法トシテ側面像ニ於ケル相互ノ關係ヲ究メント思ヒ、尺骨鷹嘴突起及鳥喙突起ノ兩端ト上膊骨鳥喙窩ノ線狀ニ現レタル部ノ中央點トヨリナレル角度ノ大キサヲ測定シ、相互ノ位置ヲ決定シオラント思ヒシモ一定ノ成績ヲ擧ゲ得ザリキ。

次ニ掲グル第一表ハ上膊骨下端ト橈骨尖端間距離。第二表ハ上膊骨下端ト尺骨尖端間距離ヲ計測セルモノナリ。

第一表 男子 所 見

満 年 齡	上膊骨下端橈 骨尖端間距離	平均距離	満 年 齡	上膊骨下端橈 骨尖端間距離	平均距離
0-1	(-0.5)乃至(-1.5)種	-1.2種	10-11	(-0.2)乃至(-0.4)種	-0.3種
1-2	(-0.8)乃至(-1.2)種	-1種	11-12	(-0.3)種	-0.3種
2-3	(-0.9)乃至(-1.0)種	-0.9種	12-13	(-0.2)乃至(-0.4)種	-0.3種
3-4	(-0.7)乃至(-0.9)種	-0.8種	13-14	(-0.3)種	-0.3種
4-5	(-0.5)乃至(-0.8)種	-0.7種	14-15	(-0.5)乃至(-0.3)種	-0.4種
5-6	(-0.7)乃至(-0.9)種	-0.8種	15-16	(-0.2)乃至(-0.3)種	-0.3種
6-7	(-0.5)乃至(-0.8)種	-0.6種	16-17	(-0.3)種	-0.3種
7-8	(-0.4)乃至(-0.7)種	-0.6種	17-18	(-0.3)種	-0.3種
8-9	(-0.4)乃至(-0.6)種	-0.5種	18-19	(-0.3)種	-0.3種
9-10	(-0.3)乃至(-0.5)種	-0.4種	19-20	(-0.3)種	-0.3種

女子 所 見

満 年 齡	上膊骨下端橈 骨尖端間距離	平均距離	満 年 齡	上膊骨下端橈 骨尖端間距離	平均距離
0-1	(-0.8)乃至(-1.3)種	-1種	10-11	(-0.3)乃至(-0.6)種	-0.4種
1-2	(-0.8)乃至(-0.9)種	-0.9種	11-12	(-0.2)乃至(-0.3)種	-0.2種
2-3	(-0.7)乃至(-1.0)種	-0.9種	12-13	(-0.2)乃至(-0.5)種	-0.3種
3-4	(-0.7)乃至(-1.0)種	-0.8種	13-14	(-0.2)乃至(-0.3)種	-0.3種
4-5	(-0.5)乃至(-1.1)種	-0.8種	14-15	(-0.3)種	-0.3種
5-6	(-0.45)乃至(-0.7)種	-0.6種	15-16	(-0.2)乃至(-0.35)種	-0.3種
6-7	(-0.3)乃至(-0.6)種	-0.5種	16-17	(-0.3)種	-0.3種
7-8	(-0.3)乃至(-0.7)種	-0.5種	17-18	(-0.3)乃至(-0.4)種	-0.3種
8-9	(-0.3)乃至(-0.6)種	-0.4種	18-19	(-0.3)種	-0.3種
9-10	(-0.3)乃至(-0.5)種	-0.4種	19-20	(-0.3)種	-0.3種

第二表 男子所見

病年	上膊骨下端尺骨尖端間距離	平均距離	病年	上膊骨下端尺骨尖端間距離	平均距離
0—1	(-0.25)乃至(-0.8)種	-0.4種	10—11	(+0)乃至(+0.3)種	+0.4種
1—2	(-0.2)乃至(+0)種	-0.1種	11—12	(+0.4)乃至(+0.7)種	+0.5種
2—3	(-0.1)乃至(+0)種	-0.1種	12—13	(+0.4)乃至(+1.7)種	+0.8種
3—4	(+0.2)乃至(+0.3)種	+0.2種	13—14	(+0.2)乃至(+1.9)種	+0.9種
4—5	(+0.2)乃至(+0.7)種	+0.3種	14—15	(-0.4)乃至(-0.7)種	-0.5種
5—6	(+0)種	+0種	15—16	(-0.3)乃至(-0.3)種	-0.3種
6—7	(+0.2)乃至(+0.6)種	+0.4種	16—17	(-0.3)種	-0.3種
7—8	(+0.6)乃至(+0.7)種	+0.6種	17—18	(-0.3)種	-0.3種
8—9	(+0.3)乃至(+0.6)種	+0.4種	18—19	(-0.3)種	-0.3種
9—10	(+0.4)乃至(+0.7)種	+0.5種	19—20	(-0.3)種	-0.3種

女子所見

病年	上膊骨下端尺骨尖端間距離	平均距離	病年	上膊骨下端尺骨尖端間距離	平均距離
0—1	(-0.3)乃至(-0.4)種	-0.2種	10—11	(+0.5)乃至(+1.1)種	+0.8種
1—2	(-0.2)乃至(-0.5)種	-0.3種	11—12	(+1.5)乃至(+2.2)種	+1.8種
2—3	(+0)乃至(+0.2)種	+0.05種	12—13	(+0.5)乃至(+1.6)種	+1.2種
3—4	(-0.4)乃至(+0.2)種	+0.08種	13—14	(+1.1)乃至(+2)種	+1.7種
4—5	(+0.3)乃至(+0.5)種	+0.4種	14—15	(-0.25)乃至(-0.4)種	-0.4種
5—6	(+0.1)乃至(+0.4)種	+0.3種	15—16	(-0.25)乃至(-0.3)種	-0.3種
6—7	(+0.5)乃至(+0.6)種	+0.5種	16—17	(-0.3)種	-0.3種
7—8	(+0.3)乃至(+0.9)種	+0.7種	17—18	(-0.3)種	-0.3種
8—9	(+0.8)乃至(+1.1)種	+0.7種	18—19	(-0.3)種	-0.3種
9—10	(+0.5)乃至(+0.9)種	+0.7種	19—20	(-0.3)種	-0.3種

第四章 外傷學的見地ニヨル各年齢ノ所見

外傷學的見地ヨリ各年齢順ニ見タル「レントゲン」所見ヲ簡明ニ述ブルモ次ニ記述セルモノハ重ニ正面像ヨリ研究セルモノニシテ、側面像ハ其ノ參考トシテ考慮セラレタルニ過ギズ。尙骨核ト骨幹トノ相互關係ハ絶對的ノモノニアラズシテ管球ノ位置及肘關節ノ「フィルム」上ニ於ケル安置狀態ヲ正確ニナサシメバ異ナレル結果ヲ表スコト明瞭ナリト雖モ余ノ寫眞ニ於テ得タルモノガ肘關節外傷ニ際シ參考トナスニ足ルモノアルヲ信ジ、コトニ各年齢ヲ追フテ記述スルコト、セリ。

男子ニ於ケル所見

(一)、生後十九日ヨリ第十一ヶ月迄ノ十例ニ於テ、初メハ上膊骨小頭核ノ出現ヲ見ザルモ十一月ニ於テノミニ二例丈上膊骨下端外三分一ノ遊離端ヨリ少シク離レテ麻實大ニシテ且類圓形ノ骨核一個發現セルヲ見ル。但シ側面像ニ於テハ一例ハ骨幹端ト骨核トハ相重リ且骨核ハ正面像ニ現レタルモノヨリ幾分小ナルヲ見タリ。即正面像ト側面像トニ於テ、骨核ノ大イサ及形態ヲ異ニシテ現ル、コト容易ニ窺知スルヲ得ベク特ニ説明ノ要ナキヲ

信ズ。(附圖第二圖參照)

(二)、第一年ノ初メヨリ第二年ニ至ル迄ノ三例ニ於テ骨核發現ナキモノ一例、上膊骨下端ト小頭核ノ陰影重ナルモノ一例、骨幹端ヨリ少シク離レテ現レタルモノ一例ヲ見タリ。

骨核ノ位置ハ第一年ノ場合ト殆ンド同様ナルモ幾分太リタルヤノ感アリ。

側面像ニ於テハ一例ハ骨幹下端ヨリ少シク隔リテ發現ス。(附圖第四圖參照)

(三)、第二年ノ初メヨリ第三年ニ至ル迄ノ四例ニ於テハ上膊骨小頭核ノ骨幹端ト重ルモノ二例、遊離シテ發現セルモノ二例ヲ見タリ。而シテ此ノ頃ノ骨核ハ漸次横徑ニ伸ビ類橢圓形ニシテ邊緣平滑ナルモノナリ。骨核ノ大イサハ麻實大ノモノヨリ最モ大ナルハ横徑〇・六糎縱徑一〇糎ナリ。而シテ上膊骨下端ノ外三分ノ一ヲ領有スルニ至ル。側面像ニ於テハ一例ノミガ遊離シ、他ハ重ナルモ皆正面像ノ骨核ニ比シ小ニシテ小豆大トシテ現ル。(附圖第六圖參照)

(四)、第三年ノ初メヨリ第四年ニ至ル迄ノ三例中一例ハ骨幹端ヨリ少シク離レテ發現シタルモ、他ハ陰影重ルヲ見ル。骨核ノ領有スル部ハ(三)ト變リタルコトナキモ大イサハ横徑〇・六糎乃至一糎縱徑約六糎トナル。

此頃尺骨ノ尖端ハ上膊骨下端ニ入り込ミ尺骨外側端、上膊骨下端、上膊骨小頭核ノ内側端ハ相重ナリ複雑ナル影像ヲ呈スルモノアルニ至ル。側面像ニ於テハ、骨核皆相重リ此ノ骨核ハ類橢圓形ニシテ骨幹ノ正中線ト約三〇度ノ角度ヲナシ長徑約〇・六乃至〇・八糎、横徑〇・三糎乃至〇・四糎トナル。(附圖第八圖參照)

(五)、第四年ノ初メヨリ第五年ニ至ルモノニ於テハ四例共上膊骨小頭核ハ上膊骨下端ト重複シ、骨核ノ領有部分ハ依然前者ニ等シク他ノ骨幹増大ニ比例シテ骨核モ増大ス。側面像ニ於テハ大イサヲ稍々著明ニ増大セシメ、長徑

〇・六糎乃至一糎トナリ勿論陰影相重ナル。(附圖第十圖參照)
(六)、第五年ノ初メヨリ第六年ニ至ル迄ノ三例中上膊骨小頭核ノ二例ハ陰

影重リ一例ハ骨幹下端ヨリ遊離シテ現レタルモ側面像ニ於テハ、皆陰影相重ナルヲ見タリ。骨核ノ大イサハ縱徑〇・五糎乃至一糎〇糎横徑〇・八糎乃至一糎三糎位トナル。尙此頃ニ於テモ尺骨尖端ハ上膊骨下端ニ入り込マズシテ端々相摩スノ狀ヲナスモノアリ。(附圖第十二圖參照)

(七)、第六年ノ初メヨリ第七年ニ至ル迄ノ三例中、一例ハ上膊骨小頭核重疊シ、他ハ其ノ發現ヲ見ズ。一例ハ上膊骨小頭核、内上髌核相重疊シ、橈骨小頭核發現セルモ橈骨上端ヨリ少シク離レテ現ル。他ノ一例ハ上膊骨小頭核重疊シ、橈骨小頭核ハ隔リテ現レ他ノ骨核ハ發現セズ。但シ橈骨小頭核、内上髌核ハ一個ノ骨核トシテ發現ス。以後上膊骨小頭核ハ融合完成ニ至ル迄、皆上膊骨下端ト陰影相重疊セリ。

骨核ノ大イサハ正面像ニ於テ横徑一糎二糎乃至一糎四糎、縱徑〇・八糎乃至一糎〇糎ニシテ橈骨小頭核、内上髌核ハ麻實大ナリ。側面像ニ於テハ上膊骨小頭核ハ橢圓形ヨリ類圓形ニ近キ形ヲナスニ至ル(附圖第十四圖參照)。

(八)、第七年ノ初メヨリ第八年ニ至ル迄ノ三例ニ於テ上膊骨小頭核ハ前述ノ如クナルモ、内上髌核ハ三例共骨核發現シ皆骨幹ト少シク隔レルヲ見ル。尙橈骨小頭核ハ只一例骨幹端ト少シク離レテ現レ、他ハ尙骨核發現ヲ見ズ。

此頃ニ於ケル上膊骨小頭核ハ依然上膊骨下端外三分ノ一ヲ獨領スルモ、其ノ外側縁ハ骨幹下端最外側縁ト略々一致スルニ至ル。
而シテ三例共横徑一糎六糎、縱徑一糎二糎ニシテ内上髌核ハ針頭大ヨリ麻實大ナリ。橈骨小頭核ハ橈骨上端ニ平行ニシテ横ニ長キ「レンズ」狀ヲナシ麻實大ノ骨核トシテ現ル。

側面像ニ於テハ内方ニ半圓形ヲ霽ケルガ如キ狀ヲ呈ス。
尙橈骨小頭核ノ一部分ハ尺骨冠狀突起トナルベキ部ト陰影重ナルヲ見ル。(附圖第十六圖參照)

(九)、第八年ノ初メヨリ第九年ニ至ル迄ノ三例ニ於テ上膊骨小頭核ハ前述ノ如クナルモ、橈骨小頭核ハ三例共現レ且陰影重ナラズシテ、内上髌ハ一例

ハ陰影相重り一例ハ相隔リテ現ル、ヲ見ル。

骨核ノ位置ハ上膊骨小頭核ハ前述ト大差ナク、橈骨小頭核ハ針頭大ノモノ一例ニシテ、他ハ横徑〇・八糎乃至一〇糎、縱徑〇・二糎ニシテ橈骨上端ノ長サノ殆ソド三分二ノ長サヲ有スルニ至ル。

内上髌核ハ小豆大ノモノト豌豆大ノモノトシテ現ル。側面像ニ於テハ橈骨小頭核ハ幅ヲ少シク大ニシタルノミニシテ明ニ見得ルモ内上髌核ハ骨幹外側縁ト重リ恰モ骨幹外側縁ニ突起ヲ有スルニ似タルガ如キ狀ヲ示スモノアルモ一例ハ陰影重ナリ骨核ノ部位ヲ知ルヲ得ズ。

尙上膊骨小頭核ハ殆ソド半圓形ヲナシ上膊骨骨幹下端内側縁ト上膊骨小頭内側縁トノ交叉スル部ヨリ約三〇度ノ角度ヲナシテ陰影稍々明ナル骨端軟骨部ヲ見得ルニ至ルモノアリ。(附圖第十八圖參照)

(十)、第九年ノ初メヨリ第十年ニ至ル迄ノ四例ニ於テ上膊骨小頭核ハ皆相重ナリ、橈骨小頭核ハ皆隔リテ發現シ、内上髌核ハ二例ハ相隔リ、二例ハ相重リ、此ノ前者ノ例中唯一例滑車核ノ骨幹下端ト相隔リテ發現スルヲ見タリ。但シ此ノ滑車核ハ通常一個トシテ發現スルモ時ニ二個ノ骨核トシテ現ル、コトアリ。

尙此頃ニ至ル上膊骨小頭核ノ増大ノ狀況ニ注目スレバ、此ノ核ノ外下方ニ少シク突出セルガ如キ狀ヲ呈シ、初生兒ノ頃、類橢圓形ヲナシタルモノハ年ト共ニ類圓形ニ近ヅキ、今ハ類正方形トナルニアラザルヤヲ思ハシムルガ如キ形態ノ進化ヲナスニ至ル。

橈骨小頭核ハ(九)ノ場合ニ殆ソド同ジ。内上髌核ハ著シク骨核増大シ、横徑一糎縱徑〇・四糎位ノ類橢圓形ノ骨核トナレルモノアリ。

尙滑車核ハ粟粒大ヨリ針頭大ノモノニシテ尺骨ノ外縁ト上膊骨下端ト交叉スル點ヨリ少シク隔リテ其ノ下方ニ現ル。

側面像ニ於テハ勿論此ノ滑車核ハ上膊骨下端ト陰影重リ如何ニ注意シテ見ルモ見出し得ルコト不可能ナリキ。内上髌核モ輪廓明ナルモノヲ容易ニ發見ス

ルヲ得ズ只想像スルニ止ルモノヲ認メ得タルノミ。(附圖第二十圖參照)

(十一)、第十年ノ初メヨリ第十一年ニ至ル迄ノ三例中一例ハ上膊骨小頭核内上髌核ニ於テ重複シ、橈骨小頭核ニ於テ相離レテ發現シ、一例ハ上膊骨小頭核ハ重複シ、内上髌、橈骨小頭、尺骨鷹嘴突起ノ各核、皆相離レ、殘ル一例ハ上膊骨小頭、内上髌ノ核ハ重リ、滑車、橈骨小頭、鷹嘴突起ノ各核ハ離レテ發現スルヲ見タリ。但シ此ノ鷹嘴突起核ハ通常一個ノ骨核トシテ發現スルモ時ニ二個ノ骨核トシテ現レルコトアリ。此等ノ各核ノ増大ノ狀況ハ(十)ノ場合ト大差ナキモ、初メテ發現セシ尺骨鷹嘴突起核ハ正面像ニテ上膊骨下端陰影ト重リ之ヲ認メ得ザルモ、側面像ニ於テ見ルニ尺骨骨幹近側端ノ後來鷹嘴突起トナルベキ部ノ外方ニ此ノ骨幹端ヨリ少シク隔リ而モ基底部ニ近ク廓實大ニシテ類橢圓形ノ骨核發現スルヲ見タリ。(附圖第二十二圖參照)

(十二)、第十一年ノ初メヨリ第十二年ニ至ル迄ノ三例中、上膊骨小頭核ハ皆骨幹ト重ナリ、内上髌、橈骨小頭ノ各核ハ皆相隔リテ發現シ、其ノ中ノ只一例ニ於テ滑車核ガ上膊骨下端ト少シク隔リテ發現セルヲ見タリ。各核ノ増大ノ狀況ニ就テ記述スルニ、先ヅ上膊骨小頭核ハ上膊骨下端遊離縁ノ過半ヲ占ムルモノアルニ至リ、横徑一・九糎乃至二・四糎、縱徑約一・五糎トナル。尙内上髌核ハ縱徑約〇・七糎乃至一・七糎ノ長徑ヲ有シ幅〇・三糎乃至〇・五糎トナル、橈骨小頭核ハ矢張り骨幹端ニ平行ナル長徑ヲ有スル類矩形ニシテ長徑一・一糎、幅〇・二糎乃至〇・三糎ニシテ邊緣平滑ナリ。尙尺骨鷹嘴突起核ハ尺骨鷹嘴窩ノ陰影明ルキ部ノ下縁ニ於テ小豆大ノモノ現レタルヲ知ル。

側面像ニ於テ上膊骨小頭核ハ半圓形ニシテ其ノ骨端軟骨部ノ陰影明ルキ部ハ少シク入り込ミ、此ノ入り込ミト正中線トハ約四十五度ノ角度ヲナス。

尙各核ハ側面像ニ於テモ明ニ認識シ得、只橈骨小頭核ガ骨幹端ト重ルガ如キ狀ヲ示スモノアルヲ見タリ。(附圖第二十四圖參照)

(十三)、第十二年ノ初メヨリ第十三年ニ至ル迄ノ五例中上膊骨小頭核ハ皆重リ、橈骨小頭核ハ皆離レ、他ハ第一例ハ内上髌核、滑車核ハ重複シ鷹嘴突

起核ハ隔リテ現レ、第二例ハ内上髁核ハ重リ、滑車核ハ隔リ、第三例ハ内上髁核ハ重リ外上髁核、鷹嘴突起核ハ隔リテ現レ、第四例ハ内上髁核ハ重ナリ、鷹嘴突起核ハ隔リ、第五例ハ滑車核、外上髁核ハ重ナリ、内上髁、鷹嘴突起ノ各核ハ隔リテ發現シ、他ハ尙未ダ發現セズ。

此頃ヨリ骨核ハ速ニ發育シ各核ノ發現ヲ見ルモノ或ハ一核ヲ欠クモノ等多ク、正常ナリヤ異常ナリヤノ判定ニ苦シムモノ多シ。先ヅ上膊骨小頭核ハ上膊骨下端外側ノ最モ膨隆セル部ヨリ尙突出セルモノ及少シク内方ニ上膊骨小頭核ノ外縁ヲ有スルモノ等アリテ、此頃ニハ兩者ノ間ニ上方ニ輕ク孤ヲ畫ケルガ如キ骨端線ヲ有スルニ至ル。内上髁ニ於テモ骨端軟骨部ヨリ骨端線ニ進化スル形状ヲ示スニ至ル。

此頃ノ内上髁核ノ大イサハ大小色々アルモ、縦徑〇・八糎乃至一・二糎、横徑一・二糎乃至一・七糎位ノモノアリ。

而シテ内上髁核ノ縦徑ハ正中線ニ平行カ或ハ二十乃至卅度ノ角度ヲナス。滑車核ハ横徑〇・八糎乃至一・三糎、横徑〇・三糎乃至〇・七糎ノモノアリテ共ニ横徑ニ長ク上膊骨下縁ニ略々平行ナリ。外上髁核ハ未ダ麻質大トシテ上膊骨小頭ノ外上方ニ、縦ニ長ク小レンズ大ニ現ル。機骨小頭核ハ機骨上端ト略々同長ニシテ横徑一・三糎乃至一・四糎、幅二・〇糎乃至三・〇糎トナリ、尺骨鷹嘴突起核ハ尺骨骨幹尖端ノ上方ヨリ少シク離レ、鷹嘴窩ノ陰影淡キ部或ハ此ノ少シク下方ニ現レ、内上髁核ト略々同大ニシテ横ニ長徑ヲモツ楕圓形トシテ現ル。邊緣平滑ナルモノ、或ハ鋸齒狀ヲナスモノ等アリテ外傷診斷ヲ迷ハスガ如キ像ヲ呈ス。

側面像ニ於テハ上膊骨小頭軟骨部ノ陰影淡キ部ノ切レ込ミ深ク、内上髁核ハ骨幹外側ノ膨隆セル部ニ半バ陰影ヲ重ネ、滑車核ハ殆ンド重ナルモ稀ニ尺骨半月狀破痕ト上膊骨小頭外縁トノ空間アル部ニ僅ニ突出スルヲ見ルモノアリ。

機骨小頭核ハ大部分骨幹尖端横徑ト同長ニシテ骨端線ヲ形成シツ、アルヲ

見、鷹嘴突起核ハ小豆大豌豆大ノ邊緣平滑ナルモノ或ハ縦徑一・五糎、横徑〇・七糎ノ邊緣鋸齒狀ノモノモアリタリ、而シテ骨幹近側端ヨリ相距レルヲ見ル。(附圖第二十六圖参照)

(十四)、第十三年ノ初メヨリ十四年ニ至ル迄ノ三例中、上膊骨小頭核ハ勿論重複シ、他ノ核ニ於テ第一例ハ各核全部重複シ、第二例ハ外上髁核ハ重複シ、内上髁、滑車、機骨小頭ノ各核ハ離レ、尺骨鷹嘴突起核ハ未發現ナリ。

第三例ハ内上髁、滑車、鷹嘴突起ノ各核ハ重リ外上髁核、機骨小頭核ハ離レルヲ見ル。此頃ニ於テ上膊骨小頭ノ骨端線ハ上方ニ孤ヲ畫キ、内上髁ノ上方ハ既ニ骨端線ヲ殘シ下方ニノミ間隔ヲ有シ、滑車核、波形ノ骨端線ヲ、尺骨鷹嘴突起ハ此ノ尖端部ヲ横キル不規則ノ而モ正中線ト略々直角ヲナス骨端軟骨部或ハ骨端線ヲ現出シ、上膊骨小頭核モ殆ンド骨端部及骨端線ヲ形成シ、龜裂或ハ骨端離開ナルヤヲ判定スルニ苦ミ尙外上髁ニ於テモ下方ニノミ骨端線ヲ形成シ、上方ニ骨端軟骨部ヲ殘シテ恰モ病的狀態ニアラザルヤヲ疑ハシムルニ至ル。

側面像ニ於テハ滑車核ト骨幹トノ間ニ於ケル陰影比較的明ルキ部ヲ認ム。而シテ之ハ骨幹下端内上方ヨリ外下方ニ走り、僅ニ上方ニ向ツテ孤ヲ畫ケルガ如キ感アリ。尙尺骨鷹嘴突起ノ尖端ハ上膊骨下端ノ陰影ト少シク重リ且骨核ハ此頃増大シテ上端ヨリ骨端線ヲ形成シ、下方ハ骨端軟骨部ヲ殘スニヨリ不全骨折ヲ思ハシム。内上髁核ハ上膊骨下端外下方ニ現レルコト或ハ明ニ見出し得ザルコトアリ。

外上髁核ハ容易ニ發現スルヲ得ザルヲ常トス。機骨小頭核ハ此頃既ニ骨端軟骨部ヲ殘シ或ハ一部骨端線ヲ殘シ故ニ同ジク不全骨折ヲ思ハシム。(附圖第二十八圖参照)

(十五)、第十四年ノ初メヨリ十五年ニ至ル迄ノ六例中、機骨小頭核ノ二例ハ骨核ト骨幹トガ重疊スルモ他ノ四例ハ皆隔リテ發現シ、尙他ノ各々ノ骨核ハ皆骨幹ト陰影重疊シ、尙骨端軟骨部ノ廣サヲ狭メ竟ニ骨端線ヲ形成スル

頃ニシテ各年齢中最モ複雑ナル變化ヲ現スニ至ル。

先ヅ上膊骨下端ハ籠形ヲナシ其ノ周リニ骨端軟骨部及骨端線ヲヘダテ、内方ヨリ内上髁、滑車、上膊骨小頭、外上髁ノ各骨核殆ソド連絡シテ此ノ下端ヲ取り圍ミ、上膊骨下端完成型ニ近ヅキツ、アルヲ見ル。

先ヅ上膊骨小頭核ハ今迄重疊セシ陰影ノ中央部ヨリ上膊骨下端ノ彎曲線ニ沿ヒ、骨端線ヲ形成シ、滑車モ同様ニシテ二ツナガラ梨子状或ハ楔状ヲナシ、上膊骨下端ハ此ノ二ツノ尖端ヲツキ當テタルガ如キ状トナルニ至ル。

尙外上髁核ハ之等ノ二核ト骨端線ヲ共ニシ外上方ニアルモノ内上髁核ハ多クハ骨端線ヲ異ニシ、内上方ニ獨立シテ骨端線ヲツクル。

此頃ニ内上髁核ハ單ニ骨端線及骨端軟骨部ノ陰影ヲ表スモノ、四例ニシテ他ノ二例ニ於テハ上方ハ既ニ骨端線ヲ形成スルモノ、下方ハ尙骨端軟骨部廣ク、恰モ龜裂ナリトノ誤診ニ陥リ易キ像ヲ呈ス。

外上髁核ハ下方ガ重複或ハ骨端線ヲ形成シ上方ハ比較的廣キ骨端軟骨部ヲ形成ス。

全例中異例ヲ認メズ尙橈骨小頭核ハ四例ハ骨端軟骨部ニテ隔テラレルモノ、二例ハ中央部ノミ重複シ、骨端線形成ニ進ミツ、アル部ヲ認メ得タリ。尺骨鷹嘴突起核ハ三例ハ殆ソド完成型ヲ呈シ上膊骨下端ト陰影重ナル故骨端線ヲ見出し得ザルモ他ノ三例中、明ニ鷹嘴高ノ陰影淡キ部ニ半月状ノ骨核ヲ表スモノノ二例他ノ一例ハ尺骨尖端ヨリ少シク下方ニ内方ヨリ正中線ニ直角ニ横キレル線ヲ認メ得ラル。

側面像ニ於テ特記スベキハ六例共滑車核ノ陰影ヲ明ニ現シ、之ト骨幹トノ間ニ横タハレル骨端軟骨部ハ上膊骨下端ノ陰影複雑ナルニ關ラズ相當ニ廣ク此ノ下端ヲ横ギル帶狀ノ明ナル欠損アルガ故ニ病的状態ニアラザルヤヲ疑フコトアリ。尙尺骨鷹嘴突起ハ例外ナク上端ニ於テ重複或ハ骨端線ヲ有シ、下端ニ近ヅク程骨端軟骨部ノ陰影明ルキ部ヲ廣メルガ故ニ是亦病的状態ト混同スル懼レアリ。二核及數核トシテ現レタル時ノ骨核ノ模様ハ既ニ述ベタルニ

ヨリコ、ニ再ビ論ゼズ。(附圖第三十圖参照)

(十六)、第十五年初メヨリ第十六年ニ至ル迄ノ八例中、第一例ハ橈骨小頭核ノミガ隔リ、他ハ骨幹ト皆重複シ、第二例第三例ハ各骨核皆骨幹ニ重リ第四例ハ橈骨小頭核ノミ、第五例、第六例ハ内上髁、橈骨小頭、尺骨鷹嘴突起ノ各核ノミ第七例第八例ハ内上髁核ノミ相重複シテ、他ハ皆融合ヲ營ムヲ見タリ。

此年齢ニ於テ三例ハ殆ソド(十五)ノ形態ヲナシ、他ノ五例ハ殆ソド完成型ヲ呈スルモノ尙最モ變化ヲ營ミツ、アルモノハ内上髁ニシテ完成セル一例ヲ除キ、他ハ皆骨端軟骨部ヨリ骨端線トナリ進ソド骨端線ヨリ消失ニ至ル過程ヲ認メタリ。即内上髁ニ於テハ骨端軟骨部ヲ「く」字形ニ殘セルモノ、骨端線ヲ二條有スルモノ、下方ニノミ骨端軟骨部ノ陰影明ナルモノ、下方ニノミ骨端線ヲ有シ上方ハ既ニ融合セルモノ等アルヲ見ル。

但シ他ノ各核ノ融合ニ際シテハ骨端線ハ一條ナルヲ通例トス。而シテ融合ハ殆ソド上方ヨリ稀ニ中央部ヨリ營ムモノ、如シ。

外上髁ハ(十五)ニ述ベシ如キ状ヲ示シ、四例ハ上方ニ於テノミ尙融合ヲ營マズ。

側面像ニ於テ内上髁ノ状態ハ勿論上膊骨下端ノ模様ヲ知ル事甚ダ困難ナリ。最モ變化ニ富ムヲ認ムルハ前膊骨上端ニシテ尺骨鷹嘴突起ノ融合セザル五例ハ皆基底部ニ龜裂ノ陰影ヲ有シ其ノ入り込メル程度ニ深淺アルノミ。橈骨小頭ハ未完成ノ四例中皆中央部ヨリ接近シ必ズ兩端ニ骨端軟骨部ノ廣キ陰影ヲ殘スニヨリ中央部ヨリ融合ヲ初ムベシト想像サル、ガ如キ状ヲ示ス。(附圖第三十二圖参照)

(十七)、第十六年初メヨリ第十七年ニ至ル迄ノ三例中、二例ハ各核融合完成シ、一例ハ橈骨小頭核ノミ相隔リ他ノ核ハ重複スルモノ融合ニ至ラズ骨端線、骨端軟骨部ヲ殘ス。此ノ例ニ於ケル外上髁ハ上方、内上髁ハ下方、側面像ニ於テ尺骨鷹嘴突起ハ基底部ニノミ骨端軟骨部ノ陰影明ルキ部ヲ殘シ他ハ

融合ヲ開始ス。

次ニ融合完成セル肘關節ノ像ニ就テ述ブルニ各骨端線ハ全部消失シ、上膊骨下端ハ兩側ニ膨隆シ、外上髁核ニ相當スル部ヨリ上膊骨小頭ノ下縁ニ移行スル部ハ邊縁平滑ナルモ、關節腔ニ向ヘル部ハ波形ヲナシ、滑車ノ内側ニ於テ突出シ尙内上髁モ内方ヘ著シク突隆スルヲ見ル。橈骨小頭ハ兩側端ニ膨ミヲモチ、此ノ上端ハ上方ニ向ツテ輕度ニ膨隆ス。

尙尺骨鷹嘴突起ハ鷹嘴窩ノ陰影淡キ部ヲ覆ヒ、三日月狀ノ明ルキ部ヲ其ノ上方ニ殘ス。冠狀突起ハ内方ヘ突起ヲ有シ此ノ突起部ヨリ骨幹ヲ横ギル波形ノ線ヲ認ム。是半月狀截痕ナリ。而シテ冠狀突起ト滑車ノ最モ内側ヘ突出セル部トハ互ニ相對シ外上髁ノ外端ト橈骨小頭ノ外端トハ略々正中線ニ平行ニ引ケル線上ニアルヲ知ル。尙此間ニアル波狀ヲナセル關節腔ハ何レノ部ニ於テモ同ジ廣サ即〇・三糎ノ隔リヲナス。

側面像ニ於テ上膊骨下端ハ、邊縁複雜ニシテ明確ニ觀察スルヲ得ザルモ、上膊骨小頭ノ突出セル部ト、橈骨小頭ノ上端トハ僅カノ隔リヲ以テ相接シ、橈骨小頭ト冠狀突起ハ重レル陰影ヲ表シ半月狀截痕ハ上膊骨下端ヲ抱クガ如キ狀ヲ示シ、鷹嘴突起ノ尖端ハ上膊骨下端ト陰影僅ニ重ナレルヲ見ル。

(十八)、第十七年ノ初メヨリ第十八年ニ至ル迄ノ三例中、二例ハ融合完成シ、唯一例ニ於テ尺骨鷹嘴突起、橈骨小頭核ノ融合全カラズ。側面像ニ於テ稍々明瞭ニ觀察スルヲ得ルモ尺骨鷹嘴突起ハ基底部ニ僅ニ線狀ノ骨端線ヲ殘シ、橈骨小頭モ淡キ骨端線ヲ認ムルニ過ギズ。

(十九)、第十八年ノ初メヨリ第十九年ニ至ル迄ノ六例ハ全部融合完成ス。
(廿)、第十九年ノ初メヨリ第二十年ニ至ル迄ノ三例ニ於テハ全ク完成セラレタルヲ知ル。

女子ニ於ケル所見

(一)、生後四十四日ヨリ十ヶ月迄ノ五例中五ヶ月半ト九ヶ月ニ於テ、上膊骨小頭核ノ正面像及側面像ハ上膊骨下端ト僅カノ隔リヲナシテ發現スルヲ見

ル。骨核ノ發現部位及形態ハ略々男子所見ニ同ジ。(附圖第一圖参照)

(二)、第一年ノ初メヨリ第二年ニ至ル迄ノ三例中ニ於テ、二例ハ骨核隔リ、一例ハ上膊骨下端ニ重ナル。側面像ニ於テハ二例ハ重リ一例ハ離ル。骨核ノ發現部位ハ男子ト同ジク大イサハ約小豆大ナリ。(附圖第三圖参照)

(三)、第二年ノ初メヨリ第三年ニ至ル迄ノ四例中一例ハ離レ、三例ハ重疊シ、側面像ニ於テハ三例ハ重リ一例ハ離ル。骨核ノ大イサハ小ナルハ針頭大ヨリ大ナルハ横徑〇・八糎、縱徑〇・五糎ナリ。(附圖第五圖参照)

(四)、第三年ノ初メヨリ第四年ニ至ル迄ノ四例中一例ハ離レ、三例ハ重ル。骨核ノ大イサハ大抵横徑一・二糎、縱徑〇・七糎位トナリ側面像ニテハ大凡縱徑〇・九糎乃至横徑〇・五糎ノ大イサトナル。骨核ノ模樣ハ男子所見ト略々同ジ。(附圖第七圖参照)

(五)、第四年ノ初メヨリ第五年ニ至ル迄ノ四例中、上膊骨小頭核ハ上膊骨下端ト皆重ナルモ内上髁核ノ一例ハ離レ、一例ハ重ルヲ見ル。上膊骨小頭核ノ骨核ハ女子所見(四)ノ大イサト殆ンド變ラズ。之ヨリ上膊骨小頭核ハ融合完成スル迄皆上膊骨下端ト陰影相重ナル。(附圖第九圖参照)

(六)、第五年ノ初メヨリ第六年ニ至ル迄ノ四例中、上膊骨小頭核ハ皆重疊シ、其ノ中一例ハ内上髁核重リ、橈骨小頭核ハ離レテ發現シ、一例ハ橈骨小頭核隔リ、他ノ骨核ハ尙發現セズ。上膊骨小頭核ノ大イサハ横徑一・二糎乃至一・三糎、縱徑〇・八糎乃至一・〇糎ニシテ、内上髁核ハ小豆大トシテ現ル。尺骨尖端ハ上膊骨下端ヲ越エテ入り込ムコト〇・四糎ニ及ブモノアリ。尙側

面像ニ於テ一例ハ明カニ上膊骨下端軟骨部ノ陰影入り込ミタル像ヲ見タリ。(附圖第十一圖参照)

(七)、第六年ノ初メヨリ第七年ニ至ル迄ノ三例中、上膊骨小頭核、内上髁核ハ皆重リ、橈骨小頭核ハ二例ハ相隔リテ發現シ、一例ハ尙發現セズ。上膊骨小頭核ハ益々其ノ周邊ヲ増大シ、内上髁核ハ小豆大ノモノヨリ直徑〇・六糎ノ邊縁平滑ナル、類圓形ヲ呈スルモノモアリ。

橈骨小頭核ハ針頭大ノモノヨリ横徑〇・八糎、縱徑〇・二糎ノモノモ見ル。而シテ此ノ核ノ發現部位、増大ノ狀況ハ男子ト異ラズ。

側面像ニ於ケル上膊骨小頭核ハ、既ニ半圓形ヲナシテ突出スルニ至ル。

(附圖第十三圖參照)

(八)、第七年ノ初メヨリ第八年ニ至ル迄ノ三例ニ於テ、上膊骨小頭核ハ勿論重複スルモ、一例ハ上膊骨内上髁核重複シ、橈骨小頭核ハ離レテ發現スルヲ見ル。一例ハ内上髁核ノミ隔リテ發現シ、一例ハ内上髁核ハ重リ、橈骨小頭核ハ離レテ發現シ他ノ骨核ハ未ダ發現セズ。各骨核ノ模様ハ男子所見ト異ルコトナシ。(附圖第十五圖參照)

(九)、第八年ノ初メヨリ第九年ニ至ル迄ノ六例ニ於テ、上膊骨小頭核ハ皆重ルモ、第一例ハ内上髁核、橈骨小頭核ハ離レテ發現シ第二例ノ内上髁核ハ隔リ、第三例ノ内上髁核ハ重リ、橈骨小頭核ハ離レ、第四例、第五例ハ内上髁核ハ重リ、橈骨小頭核、鷹嘴突起核ハ離レ、第六例ハ内上髁核、鷹嘴突起核ハ離レテ發現ス。此ノ頃ノ上膊骨小頭核ノ大イサハ、横徑一・四糎乃至一・八糎、縱徑〇・八糎乃至一・二糎位ニシテ、内上髁核ハ大抵横徑〇・三糎、縱徑〇・七糎位ノ大イサトナル。

而シテ此ノ核ニ於テ或者ハ既ニ骨端軟骨部ヲ狭メ、骨端線ヲ上方ニ有シ、下方ハ骨端軟骨部ノ廣マレルガ故ニ吾人が常ニ龜裂ナリトノ即斷ニ陥リ易キ像ヲ呈ス。

尺骨鷹嘴突起ハ或モノハ針頭大、或モノハ點狀ニシテ通常基底部ニ發現スルモ、唯一例尺骨尖端ヨリ少シク離レテ發現セル異例ヲ見タリ。(附圖第十七圖參照)

(十)、第九年ノ初メヨリ第十年ニ至ル迄ノ三例中上膊骨小頭核ハ重ナルモ、一例ハ内上髁核及橈骨小頭核隔リ、第二例ハ内上髁核、橈骨小頭核重リ、尺骨鷹嘴突起核離レ、第三例ハ内上髁核重リ橈骨小頭核離レテ發現ス。各核ノ發現部位、増大ノ狀況ハ男子ト變リタルコトナキモ橈骨小頭核ノ既

ニ橈骨上端ノ三分ノ二ノ範圍ヲ獨領スルニ至リ、鷹嘴突起核ハ豌豆大ノモノナリ。

側面像ニ於テ特記スベキコトハ内上髁核陰影明カナルモノヲ認メ得タルコトナリ。(附圖第十九圖參照)

(十一)、第十年ノ初メヨリ第十一年ニ至ル迄ノ六例中、上膊骨小頭核及内上髁核ハ皆重ナリ、第一例、第二例ニ於テ、橈骨小頭核、鷹嘴突起核ハ離レテ發現シ第三例ハ橈骨小頭核離レ、第四例ハ前述、二核即上膊骨小頭核、内上髁核ノ他尙未ダ發現セズ、第五例ニ於テ外上髁核及前述ノ二核ハ重リ、他ハ離レ、第六例ハ前述ノ二核ノ他ノ各核皆隔リテ發現ス。

而シテ骨核ノ發現部位及増大ノ模様ハ、男子ト殆ンド異ルコトナキモ、上膊骨小頭核ノ大イサハ、横徑約一・六糎乃至一・九糎、縱徑約一・二糎乃至一・四糎ニシテ内上髁核ハ普通長徑〇・六糎乃至一・〇糎、横徑〇・四糎乃至〇・六糎ニシテ、此頃ニ至レバ既ニ骨端線ヲ形成スルモノヲ散見スルニ至ル。

橈骨小頭核ハ橈骨上端横徑ト殆ンド同長トナリ、外上髁核ハ針頭大ノモノ及縱徑〇・九糎、横徑〇・二糎ノモノアルヲ認ム。

滑車核ハ針頭大トシテ現ル。而シテ二ツノ核トシテ現レタルモノモ見タリ。鷹嘴突起核ノ現レタルモノハ、小サキ麻質大、最モ大ナルハ側面像ニ於テ横徑〇・五糎縱徑一・一糎ノモノアルヲ見タリ。(附圖第二十一圖參照)

(十二)、第十一年ノ初メヨリ第十二年ニ至ル迄ノ四例中、上膊骨小頭核、内上髁核、外上髁核、皆重リ第一例ニ於テ滑車核、橈骨小頭核ハ離レ、鷹嘴突起核ハ重ル。第二例ハ各核皆重ナリ、第三例ハ滑車核ハ重リ、橈骨小頭核鷹嘴突起核離レ、第四例ニ於テハ皆隔リテ發現スルヲ見タリ。

扱テ此ノ年齡ニ於ケル骨核ノ増大及融合ノ狀態ハ男子ニ於ケル十三年乃至十四年ノ所見ヲ呈シ、上膊骨小頭核ハ融合セル一例ヲ除キ、皆上方ニ輕キ孤ヲ畫ケルガ如キ骨端線ヲ有シ、内上髁核ノ二例ハ骨端線ヲ有シ、他ハ上方ニ骨端線ヲ有シ、下方ニ骨端軟骨部ヲ殘ス。滑車核ノ二例ハ上膊骨下端ト陰影

重リ内方ニ骨端軟骨部ヲ殘シ二例ハ上膊骨下端ヨリ少シク隔リテ發現シ、尺骨骨幹陰影内ニ其ノ一部或ハ全部ヲ没シ、横徑〇・七糎乃至〇・九糎、縱徑約〇・二糎ノ「レンズ」型ヲ呈スル小核ヲ現ス。

外上髁核ノ三例ハ下端ニ於テ重複或ハ骨端線ヲ有シ、上方ニ骨端軟骨部ヲ殘シ、一例ハ上膊骨下端外下方ニ少シク隔リ針頭大ト豌豆大ノ二個ノ骨核ヲ現セルモノモ見タリ。

之ノ核ハ此ノ年齢ニ於テハ、上方ニ骨折アルヲ疑ハシムルガ如キ像ヲ呈ス。尺骨鷹嘴突起核ハ鷹嘴窩ノ部ニ陰影濃ク、類圓形ノ骨核トシテ尺骨骨幹上端ヨリ少シク離レ、尺骨骨幹上方部ヲ横キル骨端線或ハ骨端軟骨部ヲ有ス。橈骨小頭核ハ此ノ上端横徑部ト略々同長トナリ、多クハ骨端軟骨部ヲ殘シ或ハ一部分骨端線ヲ有スルモノナドアリ。

側面像ニ於テ尺骨鷹嘴突起核ノ二例ハ骨核ノ中央部ヨリ下方ニ骨端軟骨部ヲ殘シ他ノ二例ハ横徑〇・五糎縱徑〇・九糎ノ類圓形ノ骨核トシテ現ハル、モノ及横徑〇・七糎、縱徑一・五糎ノ遠縁平滑ナラザル類橢圓形ノ骨核ノ骨幹端ヨリ少シク隔リテ現ハル、ヲ見ル。

橈骨小頭核ハ殆ンド皆中央部ニ於テ骨幹ト重リ、或ハ骨端線ヲ殘シ、兩側ニ骨端軟骨部ヲ殘ス。側面像ニ於ケル滑車核ノ模様ハ男子十四年ノ側面像ニ於テ記述セルガ如キ像ヲ呈スルモノアリ。(附圖第二十三圖参照)

(十三) 第十二年ノ初メヨリ第十三年ニ至ルマデノ三例中、第一例ハ上膊骨小頭核、内上髁核ハ陰影重リ、橈骨小頭核、尺骨鷹嘴突起核ハ隔リテ發現シ、他ハ未ダ骨核ノ發現ヲ見ズ。

第二例ハ上膊骨小頭核、内上髁核ハ重リ、他ノ核ハ皆隔リテ發現スルヲ見ル。第三例ハ上膊骨小頭核ハ既ニ融合ヲ完成シ他ノ骨核ハ皆相重リ或ハ骨端線ヲ有スルヲ見ル。

此ノ骨核ノ増大ノ狀況及此ノ核ノ大イサハ(十二)ノ女子所見ト殆ンド變ラザルモ、内上髁核ノ一例ハ一條、一例ハ二條ノ骨端線ヲ有シタルモ、一例ハ

上方ニ骨端線ヲ有シ、下方ハ尙骨端軟骨部ヲ殘シ融合完成ニ尙時日ヲ要スルガ如キ狀ヲ呈セリ。外上髁核ハ上方、尺骨鷹嘴突起核ハ側面像ニ於テ下方、橈骨小頭核ハ兩側ニ骨端軟骨部ヲ殘スヲ見タリ。(附圖第二十五圖参照)

(十四)、第十三年ノ初メヨリ第十四年ニ至ル迄ノ三例ニ於テ、第一例ハ内上髁核、鷹嘴突起核ハ相重疊シ、他ノ核ハ皆融合ヲ營ミ、第二例ハ上膊骨小頭核、滑車核ハ融合完成シ、他ハ皆相重リ第三例ハ上膊骨小頭核、滑車核、外上髁核ハ融合シ他ハ皆重疊シ或者ハ單ニ重リ或者ハ骨端線ヲ有ス。

尙内上髁ニ於テハ一本ノ骨端線ヲ有スルモノ、「く」字形骨端線ノ外方ニ孤ヲ畫ケル二條ノ骨端線ヲ有スルモノ、上方ハ既ニ融合シ下方ニ骨端軟骨部ヲ殘スモノ等アリ、外上髁核ハ一例ハ上方ニ骨端線ヲ殘シ、側面像ニ於ケル尺骨鷹嘴突起核ハ三例共下方ニ骨端軟骨部ヲ殘ス。橈骨小頭核ハ正面像ニ於テ中央部ガ重リ此ノ部ヨリ融合スルニアラズヤト思ハルレド、側面像ニ於テ骨端軟骨部ニヨリ明ニ隔テラレタル一異例ヲ見タリ。(附圖第二十七圖参照)

(十五)、第十四年ノ初メヨリ十五年ニ至ル迄ノ三例ニ於テ二例ハ各核融合全ク終リ、殘ル一例ノ内上髁ハ下方、外上髁ハ上方、側面像ニ於ケル尺骨鷹嘴突起ハ下方ニ骨端軟骨部ヲ有シ、此ノ反對側ハ融合或ハ骨端線ヲ殘セルヲ見タリ。

他ノ骨核モ皆骨端線ヲ有シ、融合終レルモノ一ツモナシ。此ノ正面像及側面像ノ狀態ハ男子ノ十六年ノ終リノ狀態ニ近キ像ヲ呈シ女子ノ融合完成後ニ於ケル肘關節「レントゲン」像ハ、男子ノ(十七)ニ述ベタルモノト殆ンド一様ナル所見ヲ有ス。只男子ニ比シ骨格纖細ナルヲ通例トス。(附圖第二十九圖参照)

(十六)、第十五年ノ初メヨリ第十六年ニ至ル迄ノ三例ニ於テ、二例ハ既ニ融合完成シ一例ハ内上髁ハ上方ニ、尺骨鷹嘴突起ハ下方ニ僅ニ骨端線ヲ殘セルヲ見ル。(附圖第三十一圖参照)

(十七)、第十六年ノ初メヨリ第十七年ニ至ル迄ノ四例ハ皆各骨核融合完成セラレタルヲ見ル。

(十八)、第十七年ノ初メヨリ第十八年ニ至ル迄ノ四例ニ於テハ各骨核融合完成シ特記スベキ所見ナシ。

(十九)、第十八年ノ初メヨリ第十九年ニ至ル迄ノ三例ニ於テハ各骨核融合完成ス。

(二十)、第十九年ノ初メヨリ二十年ニ至ル迄ノ四例ハ、各骨核融合完成シ特記スベキコトナシ。

第五章 自家所見概括並ニ其ノ臨床的意義

余ガ集メ得タル百六十八例ノ「レントゲン」線の檢索ニ基キテ得タル結果ヲ次ノ如ク總括シ、更ニ之ヲ臨床的立場ヨリ考究セリ。

(一)、男女ノ性ト化骨機轉ニ就テハ未ダ定説ナク殊ニ本邦人ニシテ此ノ關係ヲ明ニセルモノハ余ノ寡聞之ヲ知ラズ。依ツテ余ハ男八十八例、女八十例ヲ男女別ニ撮影シ且其數ヲ均等ナラシムルニ努メタルニ、女子ハ男子ニ比シ骨核發現期ノ速ナルコトヲ明ニスルヲ得、尙且骨核融合期ニ至ツテハ二ケ年モ速ナルコトヲ知レリ。卽上膊骨小頭核ノ通常發現期ハ男子十一ケ月、女子九ケ月ニシテ發現シ、上膊骨内上髁核ハ通常男子ハ七年、女子ハ五年六ケ月、滑車核ハ男子ガ十二年八ケ月、女子ガ十一年、外上髁核ハ男子ガ十二年八ケ月、女子ガ十一年、橈骨小頭核ハ男子ガ七年一ケ月、女子ガ六年、尺骨鷹嘴突起核ハ男子ガ十一年、女子ガ九年六ケ月ニテ發現シ、通常融合期ハ、男子ガ十六年六ケ月、女子ガ十四年六ケ月ニシテ、女子ハ男子ヨリ二年早キコトヲ知レリ。

(二)、骨核ノ發現順序ハ、歐米人ニ於テハ上膊骨小頭核、橈骨小頭核、内上髁核、尺骨鷹嘴突起核、滑車核、外上髁核ノ順ナルモ本邦人ニ於テハ男女共上膊骨小頭核、内上髁核、橈骨小頭核、尺骨鷹嘴突起核、滑車核ノ順ニ發現ス。尙化骨順位ハ、通常融合期ニ於テ男子十六年六ケ月、女子十四年六ケ月ナルモ、早期融合及融合遲延ノ間隔ヲ各核ノ融合順位ニ示セバ、男子ニ於テ上膊骨小頭核、同滑車核、同外上髁核(十五年四ケ月乃至十六年十ケ月)尺骨鷹嘴突起核、橈骨小頭核(十五年六ケ月乃至十七年七ケ月)上膊骨内上髁核(十六年一ケ月乃至十六年十ケ月)次ニ女子ニ於テハ、上膊骨小頭核(十二年七ケ月乃至十四年八ケ月)橈骨小頭核(十三年乃至十四年三ケ月)上膊骨滑車核、同外上髁核(十三年乃至十四年八ケ

月)同内上髌核(十四年二月乃至十五年十月)尺骨鶯嘴突起核(十四年二月乃至十五年十月)尙早期發現ヨリ未發現ニ至ル期間ノ長短順ヲ示スニ、發育期間最モ短キハ、男子ニ於テ、上膊骨外上髌核(二月)上膊骨小頭核(八月)橈骨小頭核(一年一月)上膊骨内上髌核(二年)尺骨鶯嘴突起核(二年七月)上膊骨滑車核(二年一月)ニシテ女子ニ於テハ上膊骨内上髌核(未發現ナシ)上膊骨小頭核(四月半)上膊骨滑車核(七月)尺骨鶯嘴突起核(一年五月)上膊骨外上髌核(一年九月)橈骨小頭核(四年十一月)ノ順序ナリ。

次ニ融合期間ノ長短即早遲ノ差ニヨル期間ノ長短順ヲ比較スルニ、先ヅ男子ニ於テ、上膊骨内上髌核(九月)上膊骨小頭核、同滑車核、同外上髌核(一年六月)橈骨小頭核、尺骨鶯嘴突起核(二年一月)ノ順ナリ。女子ニ於テハ上膊骨内上髌核、滑車核、外上髌核、橈骨小頭核、尺骨鶯嘴突起核(一年八月)ニシテ次ニ上膊骨小頭核(二年一月)ノ順ニ融合ス。

(三)、本邦人ハ歐米人ニ比シ一般ニ早期發現、早期融合ヲ營ム。而シテ發現期ニ於テ、歐米人ニ比シ上膊骨小頭核、上膊骨滑車核及上膊骨外上髌核ハ甚ダ速ニ、上膊骨内上髌核、尺骨鶯嘴突起核ハ比較的遲レテ發現シ、橈骨小頭核ノミハ歐米人ヨリ遲レテ發現スルガ如シ。

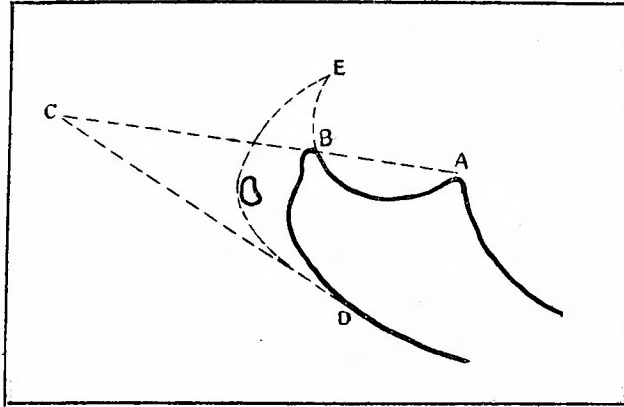
(四)、肘關節構成化骨核ノ完成期ハ、春機發動機ニ一致スルガ如シ。即チ肘關節化骨機轉ノ通常完成期ハ九州ノ女子ニ於テ十四年六月ナルガ九州人ノ月經初潮ハ十四年十一月ナルコトニテモ密接ナル關係アルヲ思ハシム。

(五)、肘關節ニ於ケル骨核發生部位ハ略々一定シ、上膊骨小頭核ハ上膊骨下端外三分ノ一、滑車核ハ上膊骨下端内三分ノ一、橈骨小頭核ハ、橈骨上端中央部或ハ稍々外方ニ、尺骨鶯嘴突起核ハ側面像ニ於テ基底部分ニ皆其ノ遊離端ヨリ少シク離レテ發現ス。

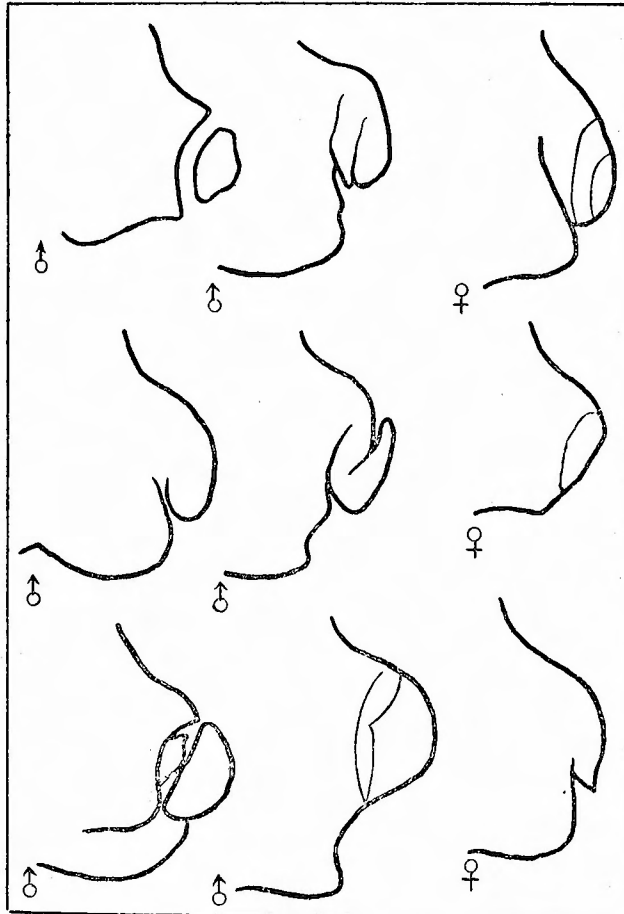
而シテ臨床診斷學ノ立場ヨリ之ヲ見ルニ、橈骨小頭核ハ骨幹端横徑ニ平行ニシテ、骨幹兩端範圍内ニアリ。尙尺骨鶯嘴突起核ハ側面像ニ於テ、冠狀突起、尺骨鶯嘴突起ノ尖端ヲ連スル延長線ABC及骨幹下端ノ延長線DCTヨ

リナレル類三角形(B C D)内ノ空所或ハ此ノ線上、或ハ尺骨鶯嘴突起完成型ノ想像圖以内ニ發現シ上膊骨小頭、同内上髌、同外上髌、同滑車等ノ各骨核ハ上膊骨下端完成型ノ想像圖以内ニアリテ、此ノ以外ニアルモノハ病的ト見ナスベシ。(第四圖參照)

第四圖



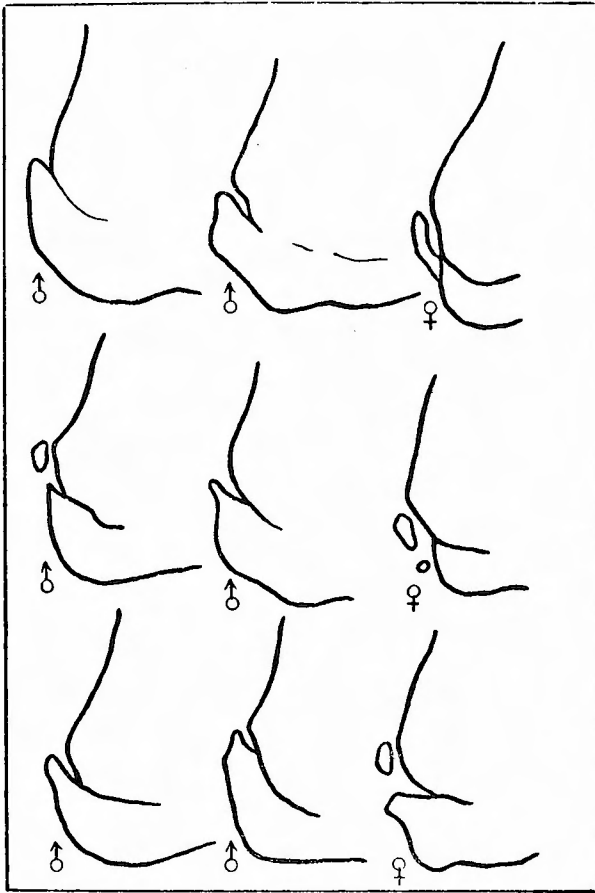
第五圖



(六)、肘關節構成化骨核ノ骨核數ハ各一個宛現レルヲ普通トスルモ、上膊骨外上髌及滑車ニ於テ二核トシテ發現シタルモノヲ認め、尙尺骨鶯嘴突起ニハ二核及數核トシテ現レタルモノヲ見タリ。之ハ吾人ガ日常臨床診斷ニ際シテ、骨折片或ハ骨核ノ龜裂ト誤診シ易キモノナラン。

(七)、骨核ガ稍々發達セル際ニハ正面像ニ於テ、上膊骨滑車核、上膊骨小頭核及橈骨小頭核ノ長徑ハ骨幹端ニ平行シ、尺骨鶯嘴突起核ハ正中線ニ直角、内上髌核ハ正中線ニ平行カ或ハ二十度乃至三十度ノ角度ヲナシ、外上髌核ハ正中線ニ平行カ或ハ内下方ニ十度乃至二十度ノ角度ヲナス。然レドモ若シ此ノ位置ニ異常ヲ來セル際ニハ直ニ肘關節ニ病的變化アルヲ想像シ得ベシ。

第六圖



(八)、骨端線ハ通常一條ナレドモ上膊骨内上髌ハ二條ヲ有スルコト多ク、内方ニ向ツテ二ツノ弧ヲ畫キ、時トシテ弧狀ト「く」字形ヲナスモノ等アリ。而シテ「く」字形ヲナセルモノハ常ニ弧狀ヲナセルモノ、内方ニアルヲ見タリ。(第五圖參照)

尙上膊骨小頭ノ骨端線ハ一條ニシテ上方ニ向ヒ鈍キ弧狀ヲナシ、上膊骨滑車核及橈骨小頭核ハ正中線ニ直角ニ、外上髌核ハ内上方ニ向ツテ僅ニ弧ヲ畫キ、(第六圖參照)尺骨鶯嘴突起ハ側面

像ニ於テハ正中線ト略々平行ナリ。(第七圖參照)

(九)、骨核ノ融合狀態ヲ詳細ニ見ルニ、骨核ト骨幹トノ間ニアル骨端軟骨部ハ、正面像ニ於テ内上髌核ハ上方即近側端ヨリ或ハ稀ニ中央部ヨリ融合ヲ初メ、(第五圖參照)外上髌核ハ下方ヨリ(第六圖參照)橈骨小頭核ハ中央部ヨリ、尺骨鶯嘴

突起核ハ側面像ニ於テ先端ヨリ融合ヲ開始ス。(第七圖参照)

上膊骨小頭核及同滑車核ハ正面像ニ於テ中央部ヨリ融合ヲ初メルガ如キモ明ニ觀察スルヲ得ザリキ。依ツテ若シ内上髌

ニ於テハ上方ニ龜裂アリテ下方ガ既ニ

融合シ外上髌ハ下方ニ龜裂アリテ上方

ガ既ニ融合ヲ營ミ、尺骨鷹嘴突起ハ上

方ニ龜裂アリテ下方ガ既ニ融合セルト

キハ骨折ナリト見ルモ差支ヘナカルベ

シ。何トナレバ余ガ見タル「レントゲ

ン」寫眞ニ其例外ナク上ノ法則ニ從ヘ

ルガ故ナリ。但シ骨端軟骨部消失シ、

薄キ骨端線ヲ殘セル頃ニ至ルト此ノ甚

ダ淡ク且線狀ノモノトナレル陰影ノ消

失狀況ハ必ズシモ上ノ法則ニ從ハズ。

(一〇)、骨核ノ大イサ及増大ノ狀況

ニ就テノ觀察ヲ述ブルニ、先ヅ上膊骨

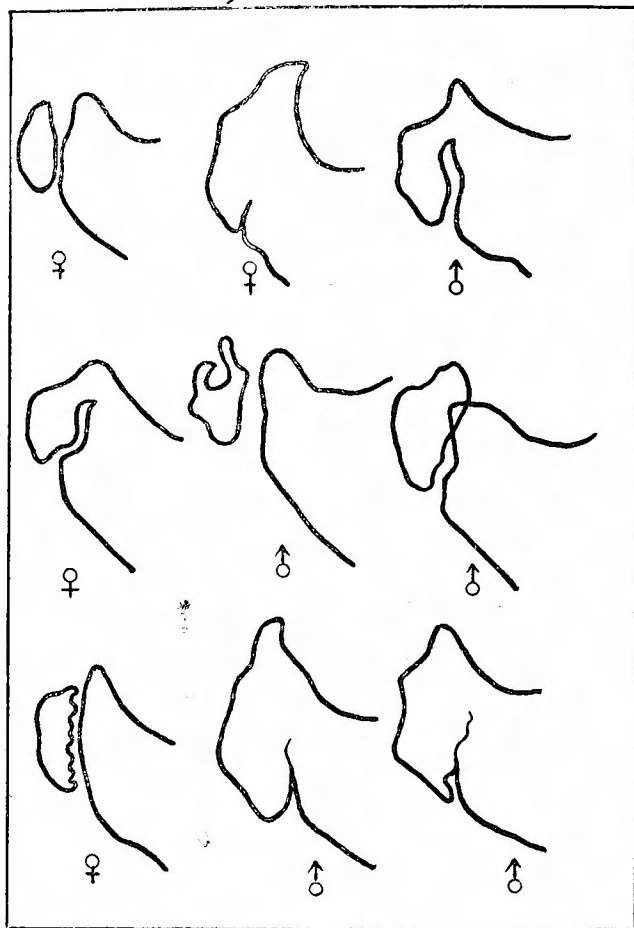
小頭核ハ第五年ニ於テ豌豆大九年ノ初

頭雀卵大トナル。正面像ニ於テ發生時ハ圓形ナルモ漸次橢圓形トナリテ骨幹端ニ平行シ、十一年頃ニハ下縁ノ外端少シク

下方ニ突出スルニ至ル。側面像ニ於テハ半橢圓形ヨリ半球狀ヲナスニ至ル。次ニ内上髌ハ初メ麻實大ニシテ後縦軸ニ増

大シ「レンズ」型トナリ横一纏、縦一纏半位トナル。上膊骨滑車核ハ初メ針頭大トシテ現レ十四年六ヶ月ニ至レバ内側下端

第七圖



ハ著シク伸ビ、上膊骨小頭核ニ向ケ類楔狀トナル。側面像ハ半球狀ニシテ横一・五糰縱〇・六糰ノ大イサトナル。
 外上髁核ハ初メ麻實大ナレドモ後縱ニ伸ビテ「レンズ」狀トナリ、完成型近キ骨核ノ大イサハ一・五糰横〇・五糰ニシテ側面像ニ於テハ骨幹端ト相重複シ殆ンド認メラレズ。

橈骨小頭核ハ、初メ米粒大ニシテ「レンズ」型ヲナシ漸次増大シ骨徑ト同大ニナル頃ニハ類矩形或ハ類梯形ヲナシ、完成型近キ頃横徑約一・五糰幅二・〇糰トナル。尺骨鶯嘴突起ハ側面像ニ於テ骨核發生當時ハ卵圓形ニシテ後下方ニ現レ骨幹端ニ平行ニ増大シ完成型ニ近ヅケバ縱約一・七糰横約〇・七糰ニシテ二核或ハ數核現レシ際ハ、之ノ各核ガ先ヅ融合シテ後一ツノ卵圓形ノ大ナル骨核ヲ形成シ然シテ骨幹端トノ融合ヲ初ムルニ至ル。

(十一)、化骨機轉完成セル關節腔ハ、骨格ノ大小、男女ノ別ナク、常ニ一定ノ開キヲ有ス。即チ余ノ寫真ニ於テ〇・三糰ナリ。

(十二)、肘關節ノ外傷ノ有無ヲ檢スルニハ、年齢及性ニ深ク留意スベシ。

第六章 文獻批判

肘關節ハ樞要ナル關節ナルガ故ニ、此ノ化骨機轉ニ就キテノ文獻甚ダ多キモ其ノ一部ヲ第一表ニ掲ゲ先ヅ解剖學者ノ定メタル化骨核發現及融合期ヲ表示スルコト、セリ。

第一表 解剖學者ノ定メタル化骨核發現期及融合期ノ年齢

	Spalteholz	Cunningham	Ranber	Quinn	Kölliker	Keibel	Sobotta	Stevenson	Gegenbauer	Gray.	Merkel.	鈴木	鈴木(註解)
上膊骨小頭	1-3 (16-17)	2-3 (16-17)	2-3 (16-17)	1-2 (16-20)	1 (16-20)	2-3 (16-17)	1-2 (20-21)	(15)	1糰 (18)	2 (16-17)	1-2 (18)	1-2 (17-18)	9ヶ月 (15年5ヶ月)
同 内 上 髁	5-9 (18)	5 (17-18)	5 (18)	6-7 (16-20)	5-10 (16-20)	5-8 (18)	8-12 (20-22)	(16)	2糰 (18)	5 (18)	8-12 (18)	8-12 (17-18)	9年1ヶ月 (16年7ヶ月)

同 滑 車	8-16 (16-17)	11-12 (16-17)	11-12 (16-17)	11	12 (16-20)	11-12 (16-17)	9-10 (20-22)	(15)	3番 (18)	12 (16-17)	9-10 (18)	9-10 (17-18)	12年3ヶ月 (15年5ヶ月)
同 外 上 髁	11-18 (16-17)	12 (16-17)	13-14 (16-17)	12-14	5-10	12-14 (16-17)	12 (20-22)	(15)	4番	13-14 (16-17)	8-12 (15-17)	8-12 (17-18)	12年3ヶ月 (15年5ヶ月)
機 骨 小 頭	4-9 (17-20)	5-7 (18-20)	5-6 (17-19)	5 (18)	5-7 (16-17)	5-7 (17-20)	5 (20)	(16-17)	5年 Puberty	5 (16)	5 (16)	5 (15-16)	4年11ヶ月 (16年7ヶ月)
尺骨鷹嘴突起	8-14 (17)	10 (16)	9 (17)	12 (17-19)	11-14 (16-17)	10 (17)	12	(18)	8年	10 (16)	12 (15-16)	12 (15-16)	12年3ヶ月 (15年5ヶ月)

次に「レントゲン」像ニヨル化骨核發現期及融合期ヲ歐米人本邦人トニヨル業績ヲ第一表トセリ。

第二表 「レントゲン」學者ノ定メタル化骨期及融合期及余ノ成績

	Wilms	Köhler	Yedlicka	Wyss	深 堀 鈴 木	伊 藤	西 郷	
							男 子	女 子
上 膊 骨 小 頭	3年ノ中頃 (19-20年)	1-3年 (16-18年)	3-4年	4年ノ初 (16年)	生後9ヶ月 (16年)	1年 (15-16年)	11ヶ月 (16年6ヶ月)	9ヶ月 (14年6ヶ月)
同 内 上 髁	8-9年	6-9年 (16-18年)	6-9年 (18年)	8年初 (18年)	6年11ヶ月 (16年)	7年始 (15-16年)	7年 (16年6ヶ月)	5年6ヶ月 (14年6ヶ月)
同 滑 車	11年 (19-20年)	11年 (16-18年)	11年	13年初 (16年)	10年3ヶ月 (16年)	10年半 (15-16年)	12年1ヶ月 (16年6ヶ月)	11年 (14年6ヶ月)
同 外 上 髁	11年 (19-20年)	8-10年 (16-18年)	8年	14年初 (18年)	12年4ヶ月 (16年)	12年 (15-16年)	12年8ヶ月 (16年6ヶ月)	11年 (14年6ヶ月)
機 骨 小 頭	6-7年 (19-20年)	5-6年 (16-19年)	5-6年	5-7年 男 18年 女 16年	7年 (16年)	7年終 (15-16年)	7年1ヶ月 (16年6ヶ月)	6年 (14年6ヶ月)
尺骨鷹嘴突起	9-10年 (17-19年)	10年 (16-20年)	10-12年	9-11年 男 18年 女 16年	11年8ヶ月 (16年)	11年末 (15-16年)	11年 (16年6ヶ月)	9年6ヶ月 (14年6ヶ月)

之ニ依リ彼我ノ早遅ヲ對比スルニ、本邦人ニ於ケル化骨核ノ發現順位ハ、先ヅ上膊骨小頭核次ニ上膊骨内上髁核、機骨

小頭核、上膊骨滑車核、尺骨鶯嘴突起核、最後ニ上膊骨外上髁核ノ順序ナリト深堀鈴木、伊藤氏等ハ發表セラレタルモ余ノ成績ヲ見ルニ上膊骨滑車核ヨリモ尺骨鶯嘴突起核ガヨリ早ク發現スルヲ見タリ。

然ルニ歐米人ニ於テハ其ノ順位ヲ異ニシ、多クハ先ヅ上膊骨小頭核、次ニ橈骨小頭核、同内上髁核、尺骨鶯嘴突起核、上膊骨滑車核最後ニ上膊骨外上髁核ノ順位ニ發現スルヲ見ルモ最モ興味アルハ、各化骨核ハ殆ンド皆歐米人ヨリ本邦人ガ早期ニ發現スルニ關ラズ橈骨小頭核ノミハ歐米人ハ本邦人ヨリ早期ニ發現スルトイフ奇異ノ結果ヲ見タルコトナリ。尙 *Young* 氏ハ橈骨小頭核、尺骨鶯嘴突起核ノ融合期ノミヲ男女ニ區別セシガ女子ハ男子ヨリ二年早く融合完成ストノ記載ハ本邦人ニ於ケル余ノ結果ニ一致シ甚シク興味ヲ感ズルモノナリ。

次ニ第三表ニ示セル如ク、女子ノ化骨機轉ハ男子ノ其ヨリ早期ナルコト明ナリ。然レドモ多クハ解剖學者及「レントゲン」學者ノ文献中、性ニヨル化骨機轉ノ差異ヲ記載セルモノ甚ダ稀ニシテ *Albin Koller* ハ「女子ハ男子ヨリ化骨機轉速ナリ」ト述べ、伊藤氏ハ「女性化骨期ハ男性化骨期ニ比シ早キモノト認ム」ト、記載セルモ女子ハ男子ヨリ骨核ノ發現及融合ニ際シテ略々幾年幾ケ月ノ早遅アルヤニ言及セズ。依ツテ余ハ之ヲ定メ骨核ノ通常發現ガ女子ニ於テ上膊骨小頭核ノ二ケ月ヲ除キ一年乃至一年半早期ニ現レ、殊ニ通常融合期ニ至ツテハ二年早キコトヲ知レリ。

第三表 西郷ノ調査ニヨル化骨核發現期及融合期

男 (女)				男 (女)			
通發現期	早發現期	未發現	早遲ノ差	通融合期	早融合期	融合遲延	早遲ノ差
上膊骨小頭核 (11ヶ月) (9ヶ月)	(5ヶ月半)	1年7ヶ月 (10ヶ月)	8ヶ月 (4ヶ月半)	16年6ヶ月 (14年6ヶ月)	15年4ヶ月 (12年7ヶ月)	16年10ヶ月 (14年8ヶ月)	1年6ヶ月 (2年1ヶ月)
同 内 上 髁 核 (5年6ヶ月) (7年)	6年5ヶ月 (4年1ヶ月)	9年7ヶ月 (10年3ヶ月)	2年	16年6ヶ月 (14年6ヶ月)	16年1ヶ月 (14年2ヶ月)	16年10ヶ月 (15年10ヶ月)	9ヶ月 (1年8ヶ月)
同 滑 車 核 (12年1ヶ月) (11年)		12年8ヶ月 (12年)		16年6ヶ月 (14年6ヶ月)	15年4ヶ月 (13年)	16年10ヶ月 (14年8ヶ月)	1年6ヶ月 (1年8ヶ月)

同 外 上 髌	同 外 上 髌
12年8ヶ月 (11年)	16年6ヶ月 (14年6ヶ月)
7年1ヶ月 (6年)	16年6ヶ月 (14年6ヶ月)
11年 (9年6ヶ月)	16年6ヶ月 (14年6ヶ月)
12年5ヶ月 (10年3ヶ月)	15年4ヶ月 (13年)
6年5ヶ月 (5年2ヶ月)	15年6ヶ月 (13年)
7年6ヶ月 (10年3ヶ月)	17年7ヶ月 (14年8ヶ月)
10年6ヶ月 (8年10ヶ月)	15年6ヶ月 (13年)
13年1ヶ月 (10年3ヶ月)	17年7ヶ月 (14年10ヶ月)
3ヶ月 (1年9ヶ月)	17年7ヶ月 (14年10ヶ月)
1年1ヶ月 (4年11ヶ月)	2年1ヶ月 (1年8ヶ月)
2年7ヶ月 (1年5ヶ月)	2年1ヶ月 (1年8ヶ月)
尺骨鷹嘴突起	尺骨鷹嘴突起

惟フニ融合直前ニ於ケル一、二年ノ複雑ナル状態ハ外傷診斷學上實ニ重要ナルモノニシテ、此ノ男女ノ早遅ヲ明ニスルコトハ誤診斷ヲ減ゼシムル上ニ意義深キモノト信ズ。

例フレバ女子ノ各化骨發現ノ時季ニ於ケル外傷患者ノX線像ヲ見ル際、男女ヲ混合シ、單ニ年齢ノミニテ分類セルモノニ比較シテ、此ノ外傷患者ノ骨核發現ハ甚ダ早期ナルガ故ニ病的早期發現力或ハ骨折片カニ疑念ヲ抱ク餘地ヲ充分ナラシメ、尙融合ニ於テ女子ノ十五年頃ニ外傷ヲ受ケタル患者ハ通常既ニ完成後ナルニ關ラズ、男女混合シテ分類セラレタルモノニ比較對稱スレバ、若シ骨端部ニ龜裂アルニ係ラズ融合前ノモノト即斷スルコトアルベシ。

次ニ性ノ關係ヲ無視セル統計ハ粗雜ナリトノ非難免レ難シ。深堀氏ノ論文中化骨核ノ發現期並ニ融合期ノ決定ニ就テノ條下ニ「即チ余等ノ調査ニ當リ十四歳五ヶ月ヨリ十五歳七ヶ月迄ノ十三人ニ於テ大部分ハ完成ヲ遂ゲ一、二ノ者ニ於テ僅ニ骨端線ヲ遺セル未完成ノモノヲ見タノミ、デアアルカラ當然十四歳五ヶ月ヲ以テ通常融合期トスベキデアツタガ或ハ偶然ノ事カト思ハルレド十五歳八ヶ月ヨリ十五歳十一ヶ月ニ於テ連續シテ未ダ完成型ニモ達セザル發育遲延者ヲ見タノデ止ムナク滿十六歳ヲ以テ通常骨核融合期トナシタ」ト述ブルモ是レ恐ラク十四歳五ヶ月ヨリ十五歳七ヶ月マデノ十三人中ノ大部分ハ女子ニシテ、十五歳八ヶ月ヨリ十五歳十一ヶ月ニ至ル四例ハ男子ニアラザリシヤヲ疑フモノナリ。

依ツテ單ニ年齢ノミニヨル分類ニハ早遅ノ差比較の大ニシテ深堀、鈴木氏ハ上膊骨小頭核ノ早遅ノ差十一ヶ月、上膊骨内上髌核五年一ヶ月、上膊骨滑車核五年五ヶ月、上膊骨外上髌核三年十一ヶ月、橈骨小頭核八年九ヶ月、尺骨鷹嘴突起核

七年、融合期ニ於ケル早遅ノ差ハ上膊骨小頭核三年十ヶ月、上膊骨内上髁核三年三ヶ月、上膊骨滑車核三年九ヶ月、橈骨小頭核四年五ヶ月、尺骨鶯嘴突起核四年一ヶ月ナルニ比シ、男女別ニヨル余ノ早遅ノ差甚ダ少キコト第三表ニ於テ明ナルベシ。

尙余ノ男女別表分類ガ果シテ正確ニ近キモノナルヤノ疑ノ下ニ男女混合シテ單ニ年齢ノミニヨル表ヲ先人ノ分類法ニ從ヒ製作セルニ通常發現期、早期發現期、未發現期及早遅ノ差ハ深堀鈴木、伊藤氏等ト殆ンド大同小異ナルヲ認メタリ。尙余ハ此ノ性ニヨル早遅ノ確實ナルコトヲ裏書スベキ參考トシテ、男女別ニ分タレザリシ伊藤氏ノ各症例ヲ余ノ分類法ニ從ヒ分類セシニ勿論粗雜ナル結果ハ豫期シツ、モ女子ノ骨核發現ガ男子ニ比シ速ナルコト上膊骨内上髁核ニ於テ、通常二年一ヶ月、上膊骨滑車核八ヶ月、上膊骨外上髁核一年、橈骨小頭核六ヶ月、尺骨鶯嘴突起核一年十ヶ月早期ニ現レ尙早期發現、未發現、早遅ノ差等モ略々類似セル結果トナレリ。

次ニ骨核ノ通常融合期ニ於テハ余ノ結果ト全ク一致シ、男子十六年六ヶ月、女子十四年六ヶ月ニシテ早期融合及融合遲延、早遅ノ差等略々一致セリ。

之ニ依リ男女別ニ分類セル余ノ早期融合及融合遲延ノ成績ニモ自信ヲ有スルニ至レリ。尙女子ハ「男子ヨリ何ガ故ニ早熟ナルカ」ノ問題ニ對シテハ後日ノ研究ニ讓ル。

第七章 結 論

(一)、上膊骨小頭化骨核ノ通常發現期ハ男子十一ヶ月、女子九ヶ月、早期發現ノモノハ女子五ヶ月半ニシテ男子ニ之ナシ。尙男子ハ一年七ヶ月ニ於テ、女子ハ十ヶ月ニ於テ發現セザルモノヲ見ル。

次ニ此ノ骨核ノ通常融合期ハ男子十六年六ヶ月、女子十四年六ヶ月、早期融合期ハ男子十五年四ヶ月、女子十二年七ヶ月ニシテ、融合遲延ノモノハ男子十六年十ヶ月、女子十四年八ヶ月ノモノヲ見タリ。

(二)、上膊骨内上髁化骨核ノ通常發現期ハ男子七年、女子五年六ヶ月ニシテ早期發現期ハ男子六年五ヶ月、女子四年一

ケ月ニシテ、男子八年五ヶ月トナルモ尙未發現ノモノアリ。

次ニ此ノ骨核通常融合期ハ男子十六年六ヶ月、女子十四年六ヶ月ナルモ、早期融合ヲ營ムモノハ男子十六年一ヶ月、女子十四年二ヶ月ニシテ、融合遅延ノモノハ男子十六年十ヶ月、女子十五年十ヶ月ノモノアルヲ見タリ。

(三)、上膊骨滑車化骨核ノ通常發現期ハ男子十二年一ヶ月、女子十一年ニシテ、早期ニ發現スルモノハ男子九年七ヶ月、女子十年三ヶ月ニシテ、尙未發現ノモノハ男子十二年八ヶ月、女子十二年ナリ。次ニ男子ノ骨核通常融合期ハ、男子十六年六ヶ月、女子ハ十四年六ヶ月ニシテ早期ニ融合スルモノハ、男子十五年四ヶ月、女子十三年ニシテ、男子ハ十六年十ヶ月、女子十四年八ヶ月ニ於ケル融合遅延者ヲモ見タリ。

(四)、上膊骨外上髁化骨核ノ通常發現期ハ、男子十二年八ヶ月、女子十一年ニシテ早期ニ發現スルモノハ、男子十二年五ヶ月、女子十年三ヶ月ニシテ、男子十二年八ヶ月、女子十二年トナルモ尙未發現ノモノアリ。

次ニ此ノ骨核ノ通常融合期ハ、男子十六年六ヶ月、女子十四年六ヶ月ニシテ、早期融合ハ男子十五年四ヶ月、女子十三年、尙男子十六年十ヶ月、女子十四年八ヶ月ノ融合遅延者ヲ見タリ。

(五)、橈骨小頭化骨核ノ通常發現期ハ男子七年一ヶ月、女子六年ニシテ、早期ニ發現スルモノハ男子六年五ヶ月、女子五年二ヶ月ニシテ、男子七年六ヶ月、女子十年三ヶ月ニ於テ尙未發現ノモノアルヲ見タリ。

次ニ骨核ノ通常融合期ハ男子十六年六ヶ月、女子十四年六ヶ月ニシテ、早期ニ融合スルモノハ男子十五年六ヶ月、女子十三年ニシテ、男子十七年七ヶ月、女子十四年三ヶ月ニ於テ尙融合遅延ノモノアリ。

(六)、尺骨鶯嘴突起化骨核ノ通常發現期ハ男子十一年、女子九年六ヶ月ニシテ早期ニ發現スルモノハ男子十年六ヶ月、女子八年十ヶ月ニシテ、男子十三年一ヶ月、女子十年三ヶ月トナルモ尙未發現ノモノアルヲ認ム。次ニ此ノ化骨核通常融合期ハ男子十六年六ヶ月、女子十四年六ヶ月ニシテ、早期融合ヲ營ムモノハ男子十五年六ヶ月、女子十四年二ヶ月ニシテ男子十七年七ヶ月、女子十五年十ヶ月ニシテ尙融合ヲ營マザルモノアルヲ見タリ。

(七)、骨端軟骨部ニテ隔テラレタル化骨核ノ骨幹端ニ融合ヲ營ムニ際シ、正面像ニ於テ上膊骨内上髁ハ上方ヨリ或ハ稀ニ中央部ヨリ融合ヲ開始シ、外上髁ハ下方ヨリ橈骨小頭ハ中央部ヨリ尺骨鷹嘴突起ハ側面像ニ於テ尖端ヨリ融合ヲ開始ス但シ骨端線ガ薄ラギ後消失スル直前ニ於テハ必ズシモ上ノ規則ニ從ハズ。

(八)、化骨機轉完成セル肘關節腔ハ、骨節ノ大小、男女ノ別ナク、常ニ一定ノ開キ(○・三二種)ヲ有ス。

(九)、肘關節化骨機轉完成型ニ近ヅケル頃ヨリ、女子ハ男子ニ比シ急速ニ融合ヲ營ム。

(十)、骨節ハ通常一核トシテ發現スルニ拘ラズ本邦人ニシテ、上膊骨外上髁核及上膊骨滑車核ノ發現ニ各々二核宛尙尺骨鷹嘴突起核ニ五核トシテ發現シタルヲ見タリ。

(十一)、本邦人ハ歐米人ニ比シ早期發現特ニ早期融合ヲナス、然レ共橈骨小頭核ノミハ歐米人ヨリモ其ノ發現遲シ、尙本邦人ニ於テモ女子ハ男子ヨリ早期發現、特ニ早期融合ヲ營ム。

(十二)、肘關節構成化骨核ノ完成期ハ春機發動機ニ一致スルガ如シ。

(十三)、肘關節外傷ノ有無ヲ檢スルニハ年齢及性ニ深く留意スベシ。

擱筆スルニ當リ深甚ナル御指導ヲ賜リ且ツ御校閲ヲ辱フセシ恩師前田教授ニ篤ク感謝ノ意ヲ表ス。猶解剖學教室佐々木、竹屋兩教授及理學療法科中村講師並ニ同醫局員諸氏ガ余ノ研究ヲ援助セラレシ厚意ヲ深謝ス。

本論文ノ梗概ハ昭和二年十一月熊本醫學會總會及昭和三年四月日本整形外科學會ノ席上ニテ發表セリ。

附圖說明

次ニ挿入セシ各圖ハ同一人ノ正面像及側面像ナリ。而シテ附圖ノ奇數番號ハ女子ニシテ、偶數番號ハ男子ノ像ナリ。

第一圖乃至第八圖ハ各骨幹端及上膊骨小頭核化骨機轉ノ模様及男女ニ於ケル早遲ヲ示セリ。第九圖、第十一圖ハ既ニ上膊骨内上髁核發現セルモノ。第十圖、第十二圖、第十四圖ニ於テハ未ダ上膊骨内上髁核ノ發現ナシ。

尙第十一圖、第十四圖、第十五圖ニ於テハ橈骨小頭核ノ發現ヲ見ル。第十

三圖及第十六圖ニテハ未ダ橈骨小頭核發現セズ。

第十七圖、第十九圖ハ尺骨鷹嘴突起核ノ發現アルモ、第十八圖及第二十圖ニハ發現ヲ見ズ。但シ第二十圖ニ上膊骨滑車核二核トシテ現レ。第二十一圖ヨリ各骨核全部發現完了セルモ男子側ノ第二十二圖、第二十四圖ハ共ニ上膊骨外上髁核及上膊骨滑車核ノ發現ナク第二十六圖ハ上膊骨滑車核ノ發現アルモ上膊骨外上髁核ノミハ尙發現セザルヲ見ル。

第二十七圖ニ於テハ上膊骨内上髁、尺骨鷹嘴突起核ヲ除キ殆ンド完成型ヲ

早スルモ第二十八圖ニ於テハ骨核盛ニ融合ヲ營ニツ、アル狀ヲ示ス。第一
十九圖及第三十一圖ニ於テ融合全ク完成セルモ第三十圖及第三十二圖ノハ融

合直前ニ於ケル骨端軟骨部及骨端線ノ陰影ヲ示ス。

Literatur

- 1) **Alban Köhler**, Grenzen des Normalen und Anfängen des Pathologischen im Röntgenbilde. 1924. 2) **淺田爲義**, 四肢管狀骨骨幹端 = X 線像 = 現ハル並行横線形成及其ノ臨床的意義, 日本外科學會雜誌, 第廿五回, 234頁.
- 3) **Chunningham's**, text-book of anatomy edited by Arthur Robinson. 1915. 4) **深堀 鈴木**, 日本人小兒肘關節ヲ組立テタル骨ノ化骨期並ニ發育狀態ニ就テノ「レントゲン」研究. 中外醫事新報, 1060-1061號, 大正十三年, 5) **Gegenbauer**, Anatomie des Menschen. Bd. I, 1903. 6) **Gray's**, anatomy descriptive and applied. 1918.
- 7) **Groedel**, Grundriss und Atlas der Röntgendiagnostik in der inneren Medizin und den Grenzgebieten. 1921. 8) **伊藤哲一**, 四肢骨「レントゲン」像ニヨル年齡鑑定法. 京都醫學會雜誌, 第廿四卷, 217頁, 昭和二年. 9) **Keibel und Mall**, Handbuch der Entwicklungsgeschichte des Menschen. Bd. I, 1910. 10) **Köllicker**, Grundriss der Entwicklungsgeschichte. 1884. 11) **Krause**, Skelet der oberen und unteren Extremität 1909. 12) **Merkel**, Topographische Anatomie. Bd. 3, 1907. 13) **Quain's**, anatomy, osteology and arthrogy. 1915. 14) **Rauber-Kopsch**, Lehrbuch und Atlas der Anatomie. 1922. 15) **Robert Crilovich**, Ein Beitrag zur pathologischen Knochenneubildung am Epicondylus medialis humeri. Archiv f. orthopädische und Unfall- Chirurgie. XXV, 1923. 16) **Rudolf Grashey**, Atals typischer Röntgenbilder. 1923. Derselben, Chirurgisch-Pathologische Röntgenbilder. 1924. 17) **Spalteholtz**, Handatlas der Anatomie des Menschen, Bd. 1, 1921.
- 18) **Stevenson**, Age order and epiphyseal union in man. Anatomical laboratories of western Reserve University. 1924 19) **鈴木文太郎**, 人體系統解剖學. 卷ノ一. 20) **鈴木諒爾**, 種々ノ年齡ニ於ケル人體管狀骨骨端部骨長徑成長. 日本外科學會雜誌. 第廿五回, 1793頁.

Studien über die Verletzung des Ellbogengelenks.

I. Mitteilung. Röntgenanatomie des Ellbogengelenks der Japerner und seine klinische Bedeutung.

Von

Dr. K. SAIGO.

Aus der Orthopädischen-Klinik der medizinischen Akademie zu Kumamoto (Direktor; Prof. Dr. W. MAYEDA.)

Die Verletzung des Ellbogengelenks, den wir häufig bei den Minderjährigen begegnen, können bisweilen irrtümlich diagnostiziert werden, da die Röntgen-Bilder dieses Gelenks sehr kompliziert ist. Das beruht darauf, dass wir mangel-

hafte Kenntnis über den Ossifikationszustand der Articulatio cubiti haben. Dann habe ich, bevor die Studien über die Verletzung anfangen werden, die Ellbogengelenke der 163 Minderjährigen mit den Röntgenstrahlen untersucht, um die ausführliche Vorkenntnis über den Ossifikationsvorgang der Articulatio cubiti bei den Japanern zu erwerben. Im Folgenden sollen die Untersuchungsbefunde zusammengefasst werden.

1. Das Erscheinungsstadium des Verknöcherungskernes im Capitulum humeri ist gewöhnlich bei Knaben der 11. und bei Mädchen der 9. Lebensmonat. Bei Mädchen lässt er sich jedoch schon im $5\frac{1}{2}$. Lebensmonat erkennen, wenn er sehr früh erscheint. In diesem Stadium erscheint er dagegen bei Knaben nicht. Der Kern kann sich aber bei Knaben $1\frac{7}{12}$. Lebensjahre, und bei Mädchen im 10. Lebensmonat noch nicht erkennen lassen.

Das gewöhnliche Verschmelzungsstadium dieses Kernes ist bei Knaben das $16\frac{6}{12}$. und bei Mädchen das $14\frac{6}{12}$. Lebensjahr; das frühzeitige bei Knaben das $15\frac{4}{12}$. und bei Mädchen das $12\frac{7}{12}$. Lebensjahr. Wenn er sehr spät verschmilzt, dann kann man ihn auch bei Knaben im $16\frac{10}{12}$. und bei Mädchen im $14\frac{8}{12}$. Lebensjahre noch bemerken.

2. Der Verknöcherungskern im Epicondylus medialis erscheint gewöhnlich bei Knaben im 7. und bei Mädchen im $5\frac{6}{12}$. Lebensjahre. Frühzeitig erscheint er bei Knaben im $6\frac{5}{12}$. und bei Mädchen im $4\frac{1}{12}$. Lebensjahre. Bei Knaben kann er sich aber im $8\frac{5}{12}$ Lebensjahre noch nicht erkennen lassen.

Dieser Kern verschmilzt gewöhnlich bei Knaben im $16\frac{6}{12}$. bei Mädchen im $14\frac{6}{12}$. Lebensjahre. Frühzeitig verschmilzt er jedoch schon im $16\frac{1}{12}$. Lebensjahre bei Knaben, im $14\frac{2}{12}$. Lebensjahre bei Mädchen. Die verspätete Verschmelzung tritt im $16\frac{10}{12}$. bei Knaben, im $15\frac{10}{12}$. Lebensjahre bei Mädchen auf.

3. Der Kern in der Trochlea humeri erscheint gewöhnlich im $12\frac{1}{12}$. bei Knaben, im 11. Lebensjahre bei Mädchen. Frühzeitig erscheint er im $9\frac{7}{12}$. bei Knaben, im $10\frac{3}{12}$. Lebensjahre bei Mädchen. Im $12\frac{8}{12}$. bei Knaben und im 12. Lebensjahre bei Mädchen kann man jedoch ihn noch nicht bemerken, wenn er sehr spät erscheint. Das gewöhnliche Verschmelzungsstadium des Kernes ist das $16\frac{6}{12}$. bei Knaben, das $14\frac{6}{12}$. Lebensjahre bei Mädchen; das frühzeitige ist das $15\frac{4}{12}$. bei Knaben, das 13. Lebensjahre bei Mädchen; das verspätete das $16\frac{10}{12}$. bei Knaben das

14 $\frac{6}{12}$. Lebensjahre bei Mädchen.

4. Das gewöhnliche Erscheinungsstadium des Kernes im Epicondylus lateralis ist das 12 $\frac{8}{12}$. bei Knaben, das 11. Lebensjahr bei Mädchen; das frühzeitige bei Knaben das 12 $\frac{5}{12}$. Lebensjahr, bei Mädchen das 10 $\frac{3}{12}$. Lebensjahr; wenn der Kern sehr spät erscheint, kann man ihn auch bei Knaben im 12 $\frac{8}{12}$. Lebensjahre und bei Mädchen im 12. Lebensjahre noch nicht bemerken. Dieser Kern verschmilzt gewöhnlich im 16 $\frac{6}{12}$. bei Knaben, im 14 $\frac{6}{12}$. Lebensjahre bei Mädchen. Frühzeitig verschmilzt er im 15 $\frac{4}{12}$. bei Knaben, im 13. Lebensjahre bei Mädchen. Die verspätete Verschmelzung tritt bei Knaben im 16 $\frac{10}{12}$. Lebensjahre, bei Mädchen im 14 $\frac{8}{12}$. Lebensjahre auf.

5. Die gewöhnliche Erscheinungsstadium des Kernes im Capitulum radii ist bei Knaben das 7 $\frac{1}{12}$., bei Mädchen das 6. Lebensjahr; das frühzeitige ist bei Knaben das 6 $\frac{5}{12}$., bei Mädchen das 5 $\frac{2}{12}$. Lebensjahr. Dagegen kann der Kern sich bei Knaben im 7 $\frac{6}{12}$., bei Mädchen im 10 $\frac{3}{12}$. Lebensjahre noch nicht erkennen lassen. Dieser Kern verschmilzt gewöhnlich bei Knaben im 16 $\frac{6}{12}$., bei Mädchen im 14 $\frac{6}{12}$. Lebensjahre. Die frühzeitige Verschmelzung tritt bei Knaben im 15 $\frac{6}{12}$., bei Mädchen im 13. Lebensjahre. Aber in der verspätete kann die Verschmelzung noch im 17 $\frac{7}{12}$. bei Knaben und im 14 $\frac{3}{12}$. Lebensjahre bei Mädchen nicht auftreten.

6. Das gewöhnliche Erscheinungsstadium des Verknöcherungskernes im Oleclanon ist bei Knaben das 11., bei Mädchen das 9 $\frac{6}{12}$. Lebensjahr. Das frühzeitige ist bei Knaben das 10 $\frac{6}{12}$., bei Mädchen das 8 $\frac{1}{12}$. Lebensjahr. Wenn er sehr spät erscheint, kann man ihn auch im 13 $\frac{1}{12}$. bei Knaben, im 10 $\frac{3}{12}$. Lebensjahre bei Mädchen noch nicht bemerken. Dieser Kern verschmilzt gewöhnlich bei Knaben im 16 $\frac{6}{12}$., bei Mädchen im 14 $\frac{6}{12}$. Lebensjahre. Frühzeitig er jedoch bei Knaben im 15 $\frac{6}{12}$., bei Mädchen im 14 $\frac{3}{12}$. Lebensjahre. Dagegen bemerkt man, dass der Kern sich bei Knaben im 17 $\frac{7}{12}$., bei Mädchen im 15 $\frac{1}{12}$. Lebensjahre noch nicht verschmelzen erkennen lassen.

7. Bei der Verschmelzung der vom Körper getrennten Epiphysenkerne mit der Diaphyse beginnt der Kern im Epicondylus medialis, von vorn gesehen, von oben oder selten vom mittleren Teil, der im Epicondylus lateralis von unten, der im Capitulum humeri vom mittleren Teil und der im Oleclanon, von Seiten gesehen, von der Spitze

verschmelzen; was aber immer der Fall ist, wenn die Epiphysenlinie sehr fein ist.

8. Bei der vollendeten Verknöcherung hat die Gelenkspalte des Ellbogengelenks, unabhängig von Geschlecht und Grösse des Skeletts, immer eine bestimmte Spalte (0,3 cm).

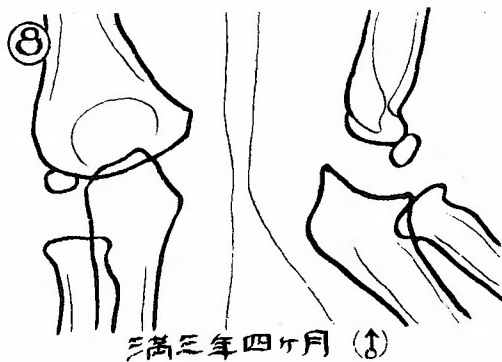
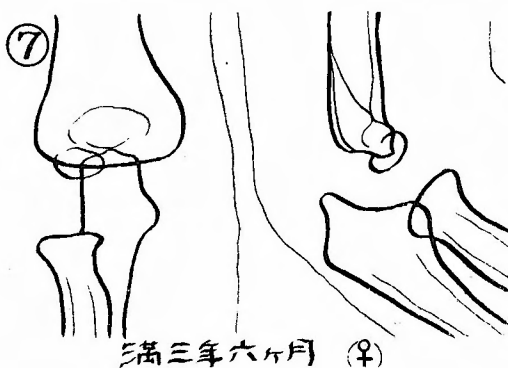
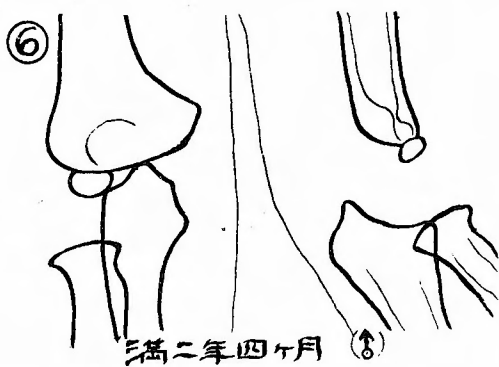
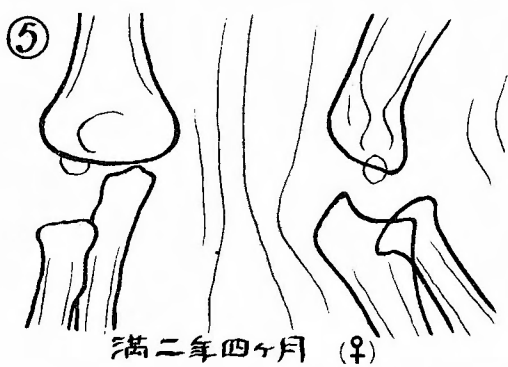
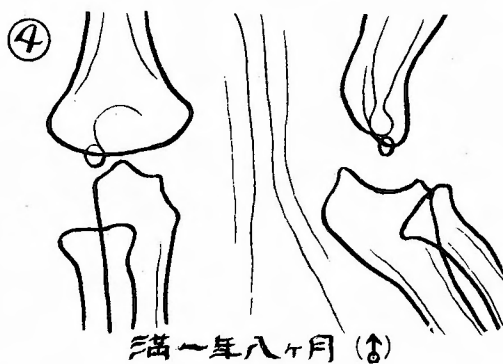
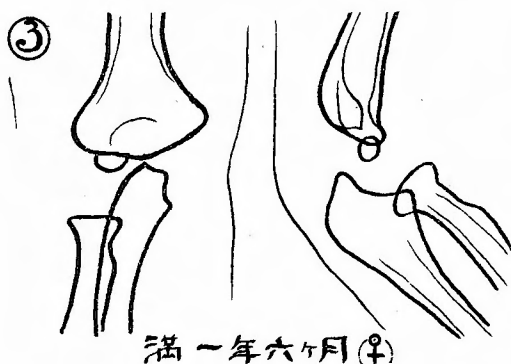
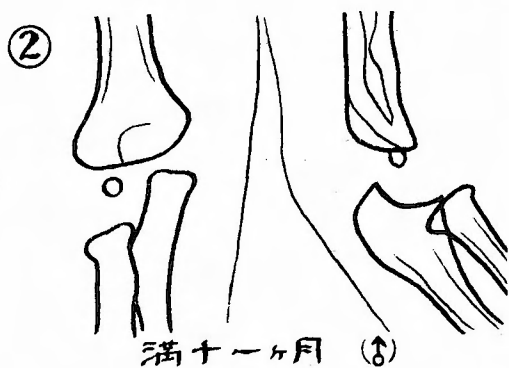
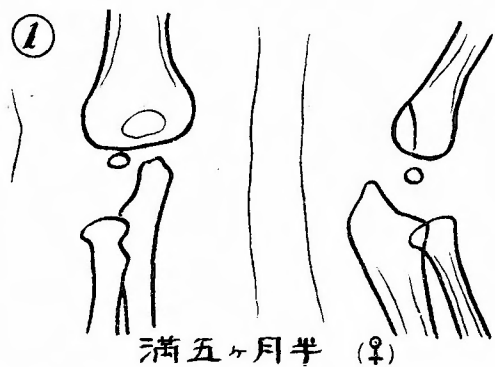
9. Wenn der Ossifikationsvorgang sich Vollendung nähert, dann verschmelzen die Kerne im weiblichen schneller als im männlichen Geschlecht.

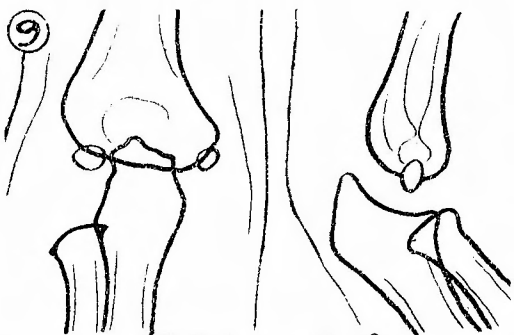
10. Im Epicondylus lateralis und der Trochlea können zwei und im Oleclanon fünf Verknöcherungskerne erscheinen, während der Kern gewöhnlich nur in der Einzahl auftritt.

11. Bei den Japanern erscheinen die Kerne in der Regel früher als in den Europäern; aber der Kern im Capitulum radii tritt dagegen später als in den Europäern auf. Bei den Japanern erscheinen die Kerne im weiblichen früher als im männlichen Geschlecht, und führen die frühzeitige Verschmelzung aus.

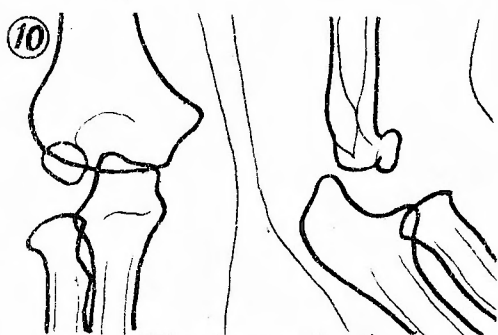
12. Die Vollendungsstadium der Verknöcherungskerne im Ellbogengelenk scheint der Pubertät eutzusprechen.

13. Bei der Untersuchung der Verletzung des Ellbogengelenks muss man auf Alter und Geschlecht achtgeben.

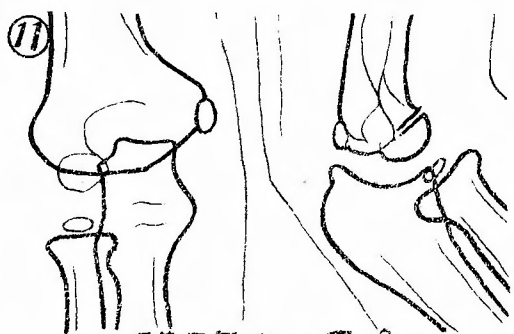




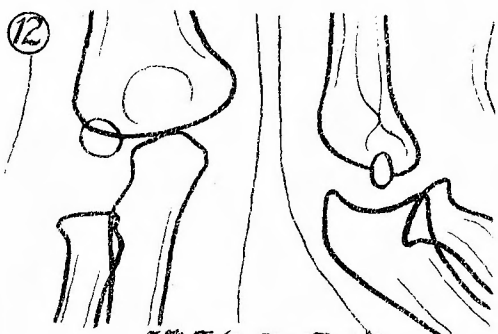
滿四年一ヶ月 (♀)



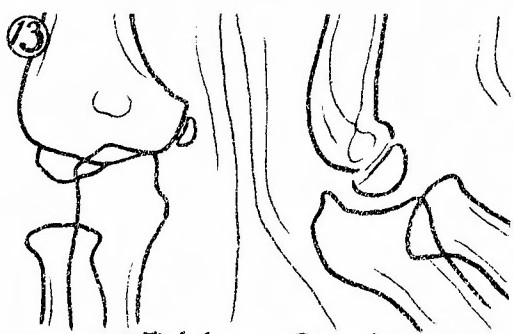
滿四年三ヶ月 (♂)



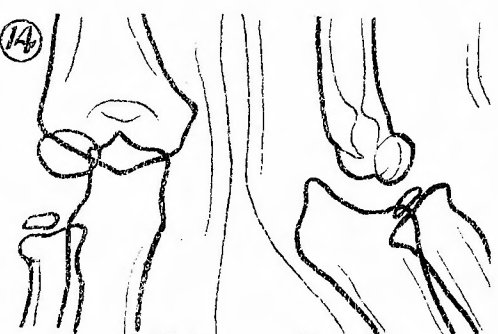
滿五年十一月 (♀)



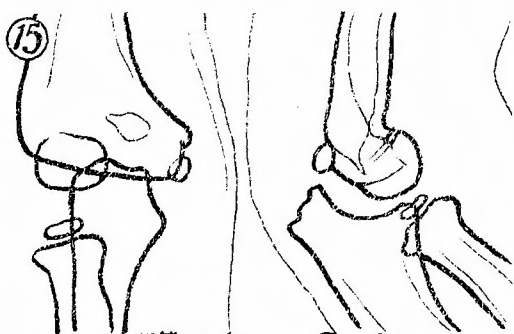
滿五年四月 (♂)



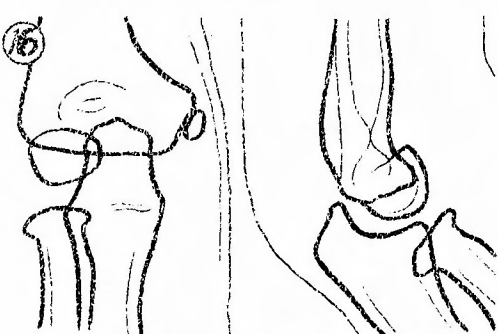
滿六年〇ヶ月 (♀)



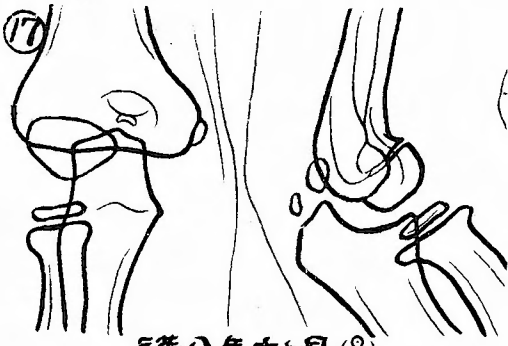滿六年十月 (♂)



滿七年一ヶ月 (♀)



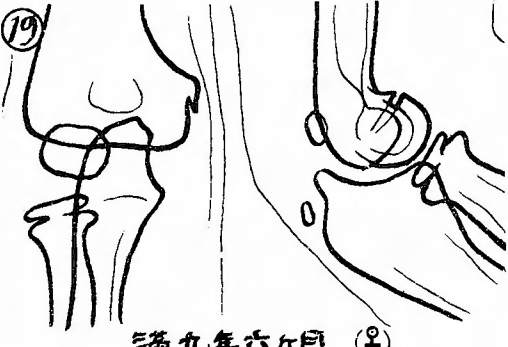
滿七年六月 (♂)



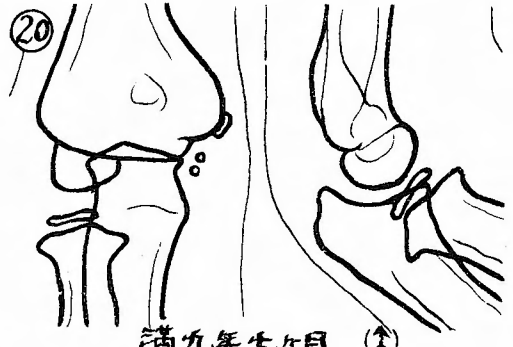
滿八年十月(♀)



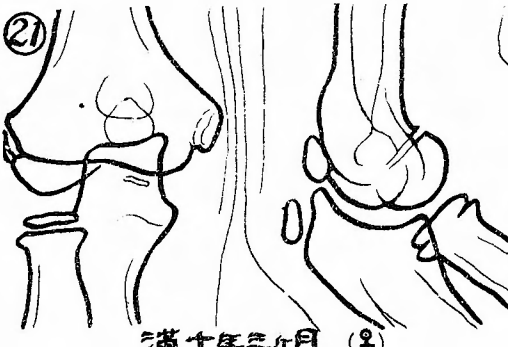
滿八年〇ヶ月(♂)



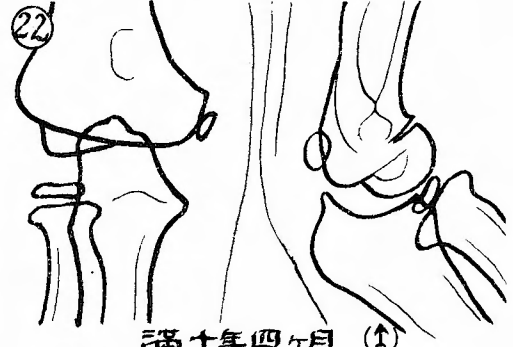
滿九年六月(♀)



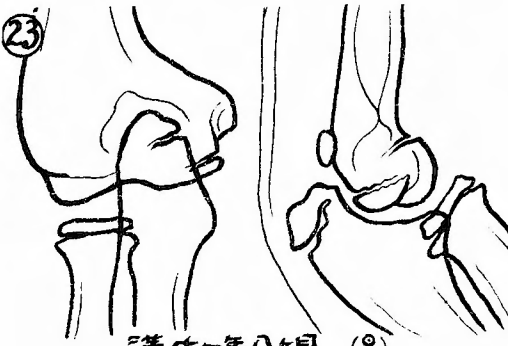
滿九年七月(♂)



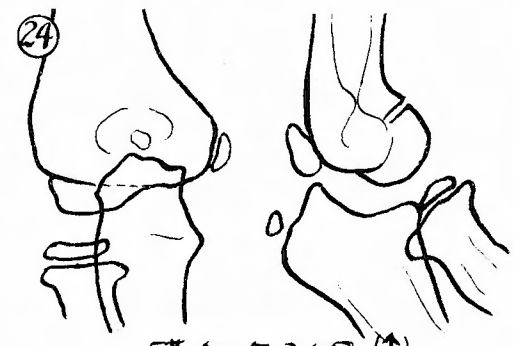滿十年三月(♀)



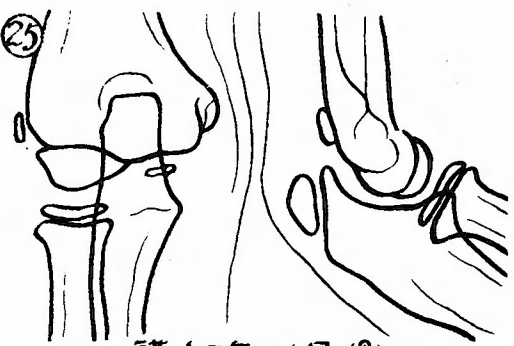
滿十年四月(♂)



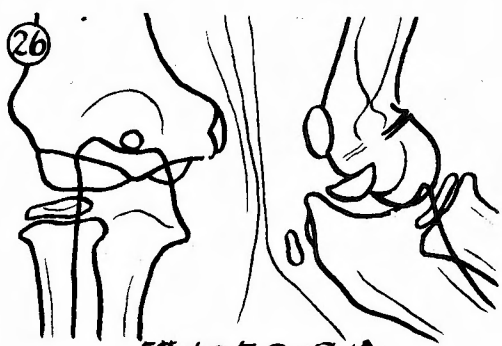
滿十一年八月(♀)



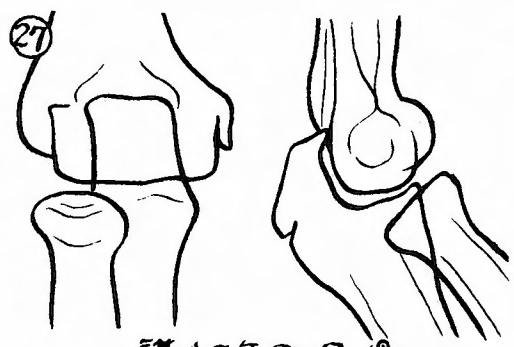
滿十一年八月(♂)



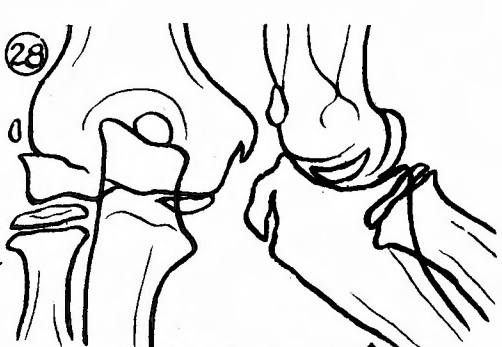
滿十二年一月(♀)



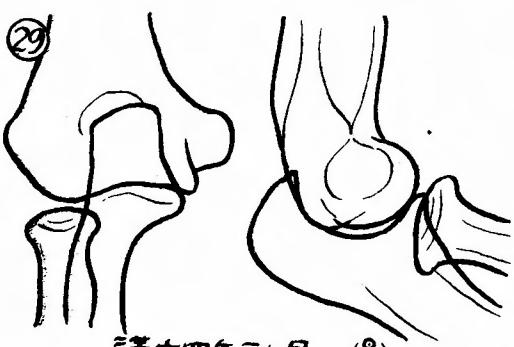
滿十二年〇月(♂)



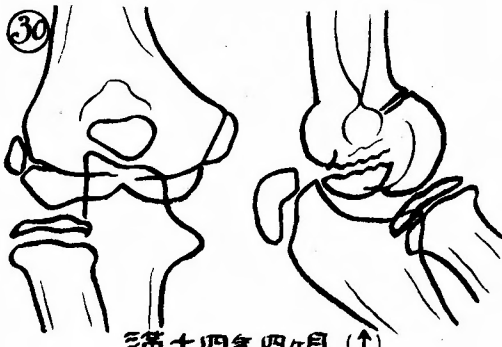
滿十三年〇月(♀)



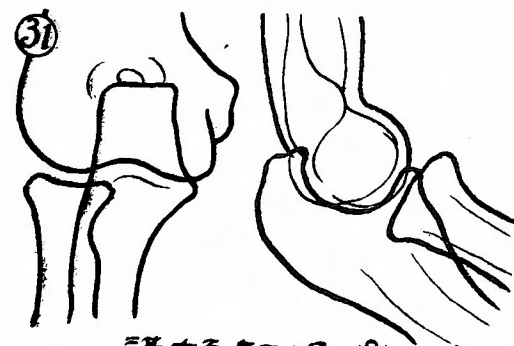
滿十三年六月(♂)



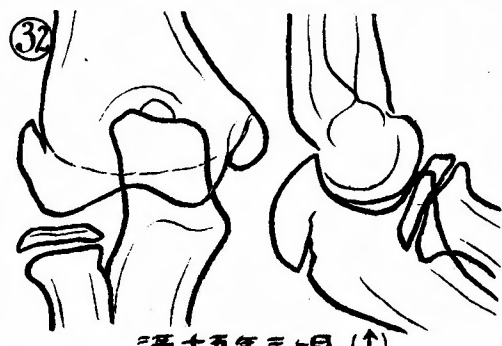滿十四年二月(♀)



滿十四年四月(♂)



滿十五年二月(♀)



滿十五年三月(♂)