外國文献

胃及十二指腸潰瘍ノ糖療法

Ueber Zuckertherapie des Magen- und Duodenalulcus.
von Dr. Georg Recht.
Klinische Wochenschrift 1929 Nr. 12 S. 544.

新ラシイ胃及十二指腸潰瘍ノ食餌療法ニ含水炭素及ビソノ誘導體ヲ用ヒル利益ノ主ナルモノハ、ソノ比較的ニ刺戟ノ少イコトト同化サレ易イコトデアル。

潰瘍患者ニ含水炭素ヲ用ヒテ効果アルコトハ Simmitzky ノ臨床的觀察ニヨツテ明ラカニサレタ。彼ハ胃潰瘍ノ患者ニ「インスリン」ヲ用ヒテ胃ノ運動ト分泌ノ制止サレ同時ニ胃ノ化學機轉ノ「アルカリ」性ニ傾クノヲ見タ。「インスリン」ヲ與ヘタ後ニ個體ノ殘余「アルカリ」ノ增スコトハ Alpern, Besuglow モ之ヲ認メタ。ノミナラズ彼等ニヨレバ血液中ノ「アルカリ」含有量ハ Salzbelastung ニヨツテ增加セシメ得ルト言フ。

「インスリン」ハ又植物性神經ノ緊張ヲ鎭靜セシメル作用ガアリ、更ニ之ヲ經口的ニ與ヘルト胃粘膜ノ吸收ガ促進サレルコトヲ動物實驗デ證明シタ人ガアル。Depisch & Hasenöhrl ハ糖ヲ經口的ニ與ヘテ二、三時間後ニ Blutzuckerspiegel ノ著明ニ下降スルノヲ確メタガ、之ヲ信ズルナラバ濃厚含水炭素ノ小量ヲ經口的ニ與フルコトハランゲハン氏島ノ生理的刺戟トナルト言ハネバナラヌ。コノ假定ハ Staub ノ研究ニ一ツノ支點ヲ與フルモノデアツテ彼ハ健康人ニ經口的ニ糖ヲ與ヘ Reaktive Hypoglykaemie ノ時ニ採ツタ血ヲ以テ輸血ヲ行ヒ糖尿病患者ノ血糖過剩ヲ防ガウトシタ。之ヨリ言フナラバ Hyperinsulinismus- ト Hypoglykaemie ハソノ生活機能ヲ等シクスルモノデアル。經口的ニ「インスリン」ヲ與ヘルコトガ胃潰瘍ニ治療的効果ヲ及ボシ、且ツ糖ヲ與ヘルコトニヨツテランゲハン氏島ノ「ホルモン」產成ヲ增加セシムルコトノ可能ナルヲ考ヘルナラバ濃厚糖溶液ヲ經口的ニ與ヘルコトハ胃及十二指腸潰瘍ニ治療ノ目的ニ用ヒ得ルモノデアル。

著者ハ患者ニ一日ニ二、三回五〇—八〇「グラム」ノ糖（葡萄糖）ヲ二〇〇乃至二五〇粍ノ水、茶又ハ牛乳ニトカシテ與ヘル。ソシテ普通ノ混合食ヲ攝ラセ、普通ノ生活樣式ニ從ハス。凡テノ藥劑ハ止メル。糖ハ稀薄ナモノヨリモ濃厚ナモノガヨイ。又効果アラシメル爲ニハ十五分乃至廿分內ニ全溶液ヲノマネバナラヌ。

疼痛療法ニハ、カクテ生ズル Hyperinsulinismus ガ胃ノ消化時ノ疼痛、或ハ空腹時ノ疼痛ノオコル時間ト一致スル樣ニ糖ヲ與ヘネバナラン。

胃潰瘍ノ疼痛ニハ食事ノ三十分乃至一時間前ニ糖溶液ヲノマセル。晝食或ハ夕食ノ後ダケ疼痛ノオコル者ニハコノ疼痛ヲ起ス食事ノ前ニノミ與ヘル。

十二指腸潰瘍ノ空腹時ノ疼痛ニハ食事ノ三十分乃至一時間後ニ糖

溶液ヲ與ヘル。夜中ニ痛ンデ眠レヌ樣ナ人ニハ就寢直前ニ與ヘル。輕快時ニハ兩者共ニ一日二、三回、任意ノ時間ニ與ヘル。著者ノ經驗デハ糖ヲ與ヘテカラ二、三日デ大低輕快スルノヲ見タ。砂糖ノ嫌ヒナ人ニハ一回廿「グラム」ヨリ始メ一日ニ五乃至十「グラム」宛增シテ八十乃至百「グラム」ニシテユク。

カクノ如クニ糖ヲ與ヘルナラバ、タトヘ弱イランゲハン氏島デモ作業性肥大ヲ起シ、ソノ「ホルモン」ハ潰瘍患者ノ酸性組織素因ノ反抗者トシテ作用シ病氣ハ漸々ニヨクナルモノデアル。持續的ノ効果ハ體質トカ、反應ノ工合トカ種々ナ因子ニヨツテ影響サレテ各人各樣デアル。（山根）

手術後ノ胃無力ニ就テ

Die gegenwaertigen Anschauungen ueber das Wesen und die Bekaempfung der postoperativen Magenatonie.

von Dr. Harry Schuetz.

Der Chirurg, Hft 18, 1 Jahrgang 1929. S. 837.

手術後ノ胃無力ノ說明ニ就テハ二ツノ基礎的觀念ガ對立シテヰル。一ハ胃ニ麻痺ガ急性ニ原發シ來ルノ說デ、コハ所謂 Arteriomesenteriale Duodenalverschluss ノ說。後者ハ最初 Rokitansky 一派ノ病理學者ニ依ツテ唱ヘラレ、前說ハ之ニ暫クオクレテ英國人 Brington ニヨツテ提唱サレタ。

今日ニ於テハ、前說ヲ支持スルモノ一 Melchior ガアリ、後說ヲ主張スルモノ一 v. Haberer ガアル。

胃無力ハソノ大多數ガ手術後ニ急激ニアラハレテ來ルガ、必ズシモ腹腔ノ手術後ト限ラレタワケデナク、ソノ他ノ部位例ヘバ腎臟、生殖器、四肢ノ手術ノ後ニモ起リ、又麻醉ノ後、背髓ノ疾患ニ際シテ、又更ニ腹部ノ外傷ノ後、細菌感染ノ後、迷走神經ヲ障害セル時或ハ導尿ノ後ニ於テサヘ起リ得ルモノデアル。

コノ症候群ノ出現ニ就テノ學說ハ、機械的原因ニヨツテオコルトナスモノト、神經性機能的原因ニヨツテ來ルトナスモノトノ二ツニ分チウル。更ニ兩者ノ移行型（卽神經性機械的原因說）ハ何等カノ形ノ反射機能ト關係ガアルモノデアル。

サテ胃及ソノ周圍ニ對スル手術的操作ノ直接作用或ハ胃壁ノ漿液性浸潤ノ爲ニ起ル運動障害ヲ胃無力ノ原因ナリトスルコトハ出來ナイ。何トナレバ手術後何等ノ感染モナク、且胃ニ何等ノ機械的刺戟モ無カツタ場合ニモ尙胃無力ハ起ルカラデアル。ソレ故ニ上述ノ機械的原因說ハ Arteriomesenteriale Duodenalverschluss ニ於テノミ云々サルベキデアツテ、コノ場合ニハ十二指腸空腸彎曲或ハソノ附近ニオケル通過障害ガ問題デアル。コノ彎曲部ハ腸間膜基部ニオホハレテヰルガ、衰弱セル人ニアツテハ脂肪織ニ乏シキ弛緩セル腸間膜ガ小骨盤內ニオチコンデ、爲ニ腸間膜基部ガヒツパラレテ、イヨ々々十二指腸ガ曲ルコトヽナル、ソシテ通過障害ガオコルト言フノデアルガ、今日ニ於テハ充分ナル機能ヲ有スル胃ハカヽル通過障害ニハ打勝ツモノデアルトサレテヰル。故ニ Arteriomesenteriale Duodenalverschluss ハ、胃ニ既ニ運動機能障害アル時、卽チ慢性張力減退、下垂、手術後、麻醉ノ後、消耗性疾患ノアル時ニ起リウルノデアル。ガシカシ、胃ガ著明ニ膨脹スレバ屢々小骨盤腔ニ達シ、ソノ壓迫ノ爲ニ腸間膜基部デ十二指腸ガ閉鎖サレルノハ疑フ余地ノ無イ

コトデアツテ、コノ逆ノ卽チ閉鎖ガ第一ニ起リ二次的ニ鬱積ト胃擴張ガオコルトイフ考、卽チ閉鎖ガオコリ直ニソレヨリ上部ニ於テ麻痺ト擴張ガオコルト言フ考ハ寧ロ驚クベキデアル。何トナレバ、腸ノ他ノ部分デハ閉鎖（或ハ通過障害）ガ起レバ、ソノ上部デ直ニソノ障害ニ打克ツ爲ニ運動機能ノ昂進スルノガ常デアルカラデアル。事實、腸ノ上部ニ於テ「イレウス」ガオコツタ時及動物實驗ニ於テ胃蠕動運動ノ昂進ヲ見ル。カルガ故ニ胃ノ麻痺ガ原發スルトイフコトハ恐ラク確カナ事デアル。シカシ、コヽニ v. Haberer ノ一例ニ於テハ X 線檢査及ビ手術ニヨツテ十二指腸閉鎖ヲ證明シタガ前以ツテビルロート第一式ニテ切除サレテキタ胃ニハ何等擴張ヲ證明シナカツタトイフ。之ニヨツテ吾人ハ極メテ稀ニハ Arteriomesenteriale Duodenalverschluss ガ原發性ニ來ルコトヲ知リ得ル。

故ニ最近ノ見解ニ從ツテ言フナラバ、Arteriomesenteriale Duodenalverschluss ガ原發性ニ單一ニ來ルコトハ少クトモ否定ハ出來ナイトシテモ、大多數ニ於テハ胃ノ擴張、麻痺ガ原發スルト爲サネバナラヌ。

次ニ神經性機能的原因ニ就テ。今日ニ於テハ術後ノ胃無力ノ本質的原因ヲ個人ノ素因ニ求メントシテキル。カヽル素因ハ一般ニ、ヒヨロ長イ痩セタ人ガ有シテオツテ、彼等ハ內臟下垂トカ慢性胃擴張ーナリ易イノデアル。Nieden ニ從ヘバ、カヽル素因ハ神經性ノモノデアツテ、交感神經、副交感神經ノ緊張平衡狀態ノ不安定ニ基イテオルトイフ。コノ平衡狀態ヲ破ル誘因トナルベキモノハ、手術ノ爲ニ起ル反射作用、細菌感染及ビ腎臟手術後ノ血中窒素過多症ノ時ノ毒素ノ影響、過食、手術中ニオコル內臟動脈軸叢（Plexus coeliacus）ノ機械的障害、內分泌障害、藥物（モルヒネ）ノ與フル障害、手術ノ精神的影響等ガ之デアル。

幾多ノ實驗的研究ニテ迷走神經ノ切斷ニヨツテ胃無力ノオコルコトガ確認サレタカラ、少クトモコノ神經ノ障害ハ胃無力ノ一原因ヲナスト見ナクテハナラナイ。又麻醉モ一原因ヲナスモノデアルコトハ Payer ノ實驗ニヨツテ確カデアル。次ニ分泌過多ニ就テデアルガ分泌ハ主トシテ胃壁ニヨツテ營マレ又同時ニ肝及膵ノ分泌モ高マルモノデアル。之ハ運動障害ト共ニ神經性ノ機能障害トサレテキルガ胃無力ノ原因的因子ト爲サレナイ。

コヽニ Reischauer ハ胃麻痺ノ全症狀群ヲ所謂 tonische Magendarmblock ニヨツテ說明シヨウト試ミタ。彼ニヨルト胃擴張ノ原因ハ胃及腸管ノ痙攣ヲ起ス處ノ迷走神經ノ緊張過度デアリ、コノ迷走神經ノ影響ニヨツテ同時ニ胃液、膽汁、膵液ノ分泌過多ガ起リ爲ニ受動的ニ胃ガ膨脹シ、便通、放屁ノ無クナルコトモ之ニヨツテヨク說明サレルト言ツテキル。彼ハ更ニ Arteriomesenteriale Duodenalverschluss モ Circulus モ、又術後ノ肺炎、尿閉等ヲモ之ニヨツテ說明シヤウト試ミテキル。シカシ既ニ Litthauer ノ實驗的研究ニヨツテ、迷走神經ノ切斷ハ空腹時ニモ胃ノ分泌ヲ高メルモノデアルコトガ明ラカデアツテ、彼ノ主張スル迷走神經ノ機能昂進ガ分泌過多ヲ起ストイフ事ハ疑ハシイコトデアル。又更ニ植物性神經系統ノ複雜ナ機能ガ、彼ノ言フ如キ簡單ナ作用トシテアラハレ得ルカ否カモ尙疑問デアツテ、彼ノ說ニモ殘サレタル、二、三ノ矛盾ガアル。

以上ヲ總括シテ述ベルナラバ、手術後ノ胃無力ハ交感神經ト副交感神經トノ平衡狀態ノ障碍ニ基ヒテ起リ、個人ノ素因、及迷走神經

ノ機能脱落ガ多少トモ存在スルコトガ關係シテヰルモノデアル。誘因ハ手術ノ Shock 或ハ反射作用、麻醉等デアツテ、機械的ノ通過障害ノミデハオコラナイモノデアル。カヽル一般的妥當ナル見解ニ對立スルモノニ前述 Reischauer ノ Spastische Magendarmblock ノ說ガアル。

處置。第一ニ胃「ゾンデ」ヲノマセテ液ヲ吸引スルコト。診斷ガツケバ時間的ニ規則正シク之ヲ行フ。分泌液ガ腐敗シタ徵候ヲ呈シタ時ニハ必ズ一回ハ胃洗滌ヲ行ハネバナラナイガ、アマリニ强ク洗フ事ハ避ケルガヨイ。

次ニハ患者ノ體位ヲ變ヘルコト。コレハ Arteriomesenteriale Duodenalverschluss ノ見地ヨリ出發シタ處置デアツテ屢々何等ノ効果モ無イノデアルガ腹位、右或ハ左ノ側位、短時間ノ膝肘位ヲトラセル。

藥劑ハ「ヒゾスチグミン」、「ピツイトリン」、「ホルモナール」ヲ用ヒル。「ヒヨリン」、「ピロカルピン」ハ同時ニ分泌ヲ高メルカラ禁忌「モルヒネ」ハ絕對ニ禁忌。

手術ニ就テハ Arteriomesenteriale Duodenalverschluss ヲ奉ズル人ハ手術ヲ行フベキデアルト言フガ、胃腸吻合ヲ行ツテモ結果ハアマリ良クナイ。Nordmann ハ同時ニ胃瘻ト空腸瘻ヲ造ツテ前者ヨリ分泌液ヲ吸引シ、後者ヨリ營養ヲトラセルト良イト言ツテヰル。

體液ノ消失ニ對シテハ生理的食鹽水、リンゲル氏液ノ注入ヲ行ヒ經口的ニハ危險症狀ガ全ク去ツテカラ與ヘル。勿論「カンフエル」ノ如キ强心劑ヲ與ヘ、虛脫症狀ノ處置ヲ爲スベキコトハ述ベルマデモナイコトデアル。(山根)

胃炎ノ手術的療法ノ結果ニ就テ

Ergebniss der operativen Behandlung der Gastritis.

Von Dr. F. Neugebauer.

著者ハ胃炎ノ患者二十二例ニ就テ報告シテ居リマス。此等ノ患者ハ內科醫ノ見落ニヨルモノ、內科的療法ヲ行ヒマシテ効ヲ奏セヌ者カ又ハ胃出血ノタメ直接著者ノ處ヘ送ラレタモノデアリマス。此等胃出血ヲナシテヲル患者又胃出血ヲミテヰナイ患者ニ對シテ著者ハ胃ノ切除ヲ行ヒマシテ甚ダ良好ナ結果ヲ得テ居リマス。

扨テ胃炎ノ患者ハドノ樣ナ徵候ヲ現ハシテ來ルカト言ヒマスニ年齡ハ十七才カラ四十一才マデ女ハ男ニ比ベマスト約二倍アリマス。患者ノ病歷ハ胃及ビ十二指腸潰瘍ト類似シテ居マシテ、胃痛ハ殆ンド總テノ患者ニ來テ居リマス。胃痛ハ食後直ニ來ルモノ、食後一時間位デ來ルモノ或ハ空腹時ニ來ルモノ等ガアリマシテ痛ノ程度ハ睡眠ヲ妨ゲル位ノモノデアリマス。嘔吐モ大多數ハアリマシテ二十二例中五例ハ血液ヲ混ジテ居マス。胃液ノ胃酸度ハ普通ヨリ低下シテヰマス。「レントゲン」檢査ニヨリマスト胃壁ハ多少擴大シテ居マスガ胃內容ノ殘留ハ認メマセン。多數ノモノガ胃壁ノ嚙牙狀ヲ呈シテ居マスガコレモ胃炎ニ特有ノモノデハアリマセン。粘膜像ニハ變化ハ出テ居リマセヌ。粘液ハ或ル場合ニハ增ン或ル場合ニハ減少シテ居マス。

病理學的檢査ニ依リマスト胃ノ粘膜ニハ勿論變化ハアリマスガ病理的變化ガ漿膜マデ及ンデ居タモノガ五例アリマス。胃ニ屬シテヰル淋巴腺ニハ胃潰瘍ノ時アル淋巴腺肥大ハアリマセヌ、粘膜ノ變化

ハ種々デアリマスガ要スルニ慢性ノ炎症ニ過ギナイ者デアリマス。

手術ハ胃ノ切除ヲ行ヒマシタ。切除ハ幽門部及ビ胃ノ大部分ヲ少クトモ胃ノ半分ハ除去致シマシタ。胃腸吻合ハ二十例ハビルロート第一ヲ、後二例ハクレンライン、ミクリツツ氏法ニヨリマシタ。結果ヲ見マスト唯一例ノミハ術前ト同様ノ症狀ヲ呈シマシタガ他ノ全部ハ胃痛ハ消失シマシタ。シカシ内四例ニハ暴食後輕度ノ胃痛ガアリマス。

此胃切除術ニヨル胃炎ノ療法ハエルテル氏三十一例ドベレル氏五十三例、フインステレル氏三十五例コンエツツニー氏八例ヲ得テ居リマシテ總テノ人々ハ胃炎ニ對シテハ胃切除ヲ行ヒ且ビルロート第一式ニヨルノガ最良ダト唱ヘテ居リマス。ビルロート第二デ行ヒマスト手術後十二指腸粘液ノ逆流ノタメ胃炎ヲ再發シテ來マス。ヘルテル氏ハ之ノ事柄ヲ動物實驗デ證明シテ居リマス。著者モカヽル事柄ヲ二例ノ患者デ見テ居リマス。

結論トシマシテ胃炎ニ對シテハ胃腸吻合デハ不可デ、胃ノ切除ヲ行ヒ、シカモビルロート第一術式ニヨルノガ最良ダト唱ヘテ居リマス。（石原）

胃瘻形成術ノ一新法

Eine neue Methode der Gastrostomie

Von Julius L. Spivack

Bruns' Beiträge zur klinischen Chirurgie, 147. Band, Heft 2, 1929, Seite 308.

胃粘膜ヲ應用シテ胃瘻ヲ作ル手術ノ一新術式デアル。胃前壁ニテ漿液膜及筋層ニU字形切創（長約二・五糎、巾約一・五糎）ヲ施シ（圖一）ab, cd 各兩點ニ於テ漿液膜筋層縫合ヲ行ヒ、得タル皺面ニ消息子ヲ置キ Dupuytren 氏縫合ヲナシ瘻ヲ作ル（圖二）。次ニ粘膜ニ同樣ナル切創ヲ加ヘ依ツテ生ジタル瓣狀體ヲ折返スナラバ、其ノ基部ニテ二重ニナツタ部ガ出來ル故ニ、此處ニ粘膜ト粘膜トヲ縫合スル（圖三）次ニ胃壁創傷ノ相對セル緣（圖四）ヲ瓣狀體ノ基部迄縫ヒ合

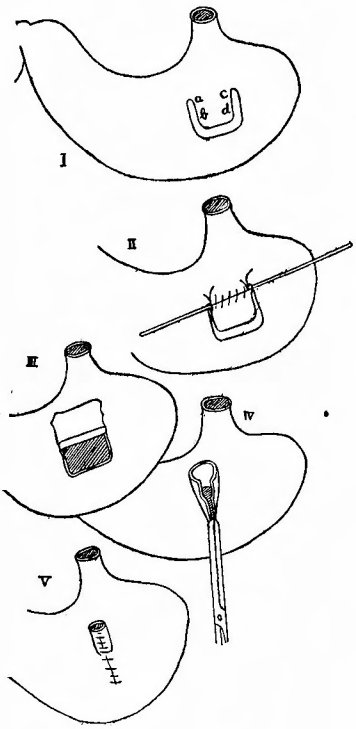

セ、瓣狀體基部ヲ胃内腔中ニ押込ミタル後、瓣狀體デ管ヲ作ル樣ニ瓣狀體ノ兩側緣ヲ縫ヒ合ス（圖五）。然ラバ、コノ管ノ内面ハ全ク胃粘膜デ覆ハレ且其ノ下端ニハ瓣ガ出來テ居リ且コレガ胃内腔ニトビ出シテ居ル。故ニ「カテーテル」ヲ此ノ管内ニ入ル、ナラバ瓣ハ胃内腔ニ向ツテ押サレテ「カテーテル」ハ樂ニ通過シ得ラルベク、又胃内壓ノ高マレル場合ハ瓣ハ胃内腔ヨリ管腔ニ向ヘル方向ニ壓ヲ受ケテ完全ニ閉塞スル譯デアル。此ノ胃瘻ヲ型ノ如ク腹壁ニ固定シ管ノ斷端

ノ粘膜ヲ皮膚ニ縫合スルノデアル。

著者ハ本年術ヲ犬ヲ用ヒテ九例實驗シタガ瓣ハ完全ニ働キ胃内容ハ内壓ガ高マルトモ一滴モ漏レズトイフ。

總括シテ曰ク、一、本手術ハ小サキ收縮セル胃ニテモ行ヒ得ベク二、人ニ於テ施術スルナラバU字形切創ヲ大キクシテ約長五糎巾二•五糎トスベク、三、永久的胃瘻ニヨク、四、本胃瘻ハ水ヲ漏サズ且自ラ閉塞スル傾向ガナイ。(鬼束)

「アベルチン」痳醉一千例ニ就イテ

1000 Avertin Narcose Von Dr. J. Seiffert.

Zentral blatt für Chirurgie 31. August 1929 Nr. 35.

最近「アベルチン」痳醉ニ就イテ報告ガ增加シテ來タ事ハ此ノ問題ガ相當ニ認メラレテ居ルタメデセウ。

卽チ「アベルチン」ニ依ル直腸痳醉ハ全ク現在ノ問題デアリ而モ比較的少數デハアルガ「アベルチン」痳醉ノ報告ニ依ルトソノ應用範圍ハ從來成績ニ相當認ムベキモノガアルヤニ思ヒマス。

一九二八年十二月迄ニ一千六例ヲ得マシタガ初メハ經驗ノ乏シカツタニ拘ラズ立派ナ成績ヲ報告スル事ガ出來マシタ、三百例ニ對シテハIG染料工場カラ出サレタ處方ニ依リ凡テノ場合ニ充分ナ成績ヲアゲル事ガ出來タ、コノ中若干例ハ「エーテル」ヲ併用ハ致シマシタガ。

患者ハ前晩ニ下劑ヲ取リ更ニ緩和ナ睡眠劑ヲ取リマス、手術ノ朝浣腸ノ前三十分ニ通常量「モルフイン」ヲ用フルノデアル。

ノルドマン氏ノ言フ所ニ依ルト「アベルチン」ハ散劑ニシテ用フルノデアルガ、最近ハIG會社カラ液體トシテ販賣サレテ居ル我々ハ「アベルチン」ヲ Salepschlum ト一緒ニ蒸餾水ニトカシタモノデ今日デハ二•五%ノ溶液トシテ用ヒラレテ居マス、コノ二•五%溶液ハ量ヲ計算スル上ニ於テ便利ダト云フ利益ガアリマス。

普通ハ體重一「キロ」ニ就イテ〇•一二五以上ハ用ヒナイ、「マーチン」氏ハ平均小供ノ場合デモ〇•一五カラ〇•一八迄用ヒテ居マス、ソノ際硫酸「マグネシウム」ト「ナルコフイン」量ニ依ツテ作用ヲ高メル且普通ノ「モルフイン」量ヲ以テハ患者ヘ特別ノ準備ヲシナイデモ安心シテ手術ヲ行ヘル。

我々ノ「クリニーク」デ行ツタ一千六例ヲ「アンシューツ」氏ガ前ニ發表シタ例ニ習ツテ統計學的數字ハ曲線デ說明シマセウ。

Zuhelb 1

Gruppe I. Avertin voll narcose in 548 (150) Fälle=55% (65%)

〃 II. Äthérzusatz biss 50g 〃 346 (36) 〃= 34% (15%)

〃 III. 〃 〃 100g 〃 69 (34) 〃 = 9% (15%)

〃 IV. Athervollnarkose 〃 22 (10) 〃 = 2% (4%)

(nersager) (mehr als 100g)

	I	II	III	IV	summa
1) Extremitäten	82 (20)	43 (12)	12 (2)	3 (4)	140 (47)
2) Grosze Hernien. Bauchhrüche	51 (9)	16 (1)	1 (1	0 (0)	68 (11)
3) Kopf. Hal-, Brust. Thorax	90 (46)	24 (2)	13 (1)	2 (3)	129 (54)
4) Flase Prostata	21 (11)	6 (4)	1 (3)	1 (0)	29 (18)

1) Grossen Hernien und Bauchbrüche mit 75%
2) Blasen Prostata Operation mit 72%
3) Nierefälle mit 71.4%
4) Kopf, Hals, Brust Thorax fälle mit 70%
5. Extremitäte mit 56.5%
6) Laparatamien mit 55%
6) a Appendektomien mit 44.4%

卽チ一千六例ノ中大半卽チ四九五例ノ虫様突起摘出術ノ中四四・四%「アベルチン」ノ完全痲醉ヲヤツタ事ニナリマス。

次ニ年齢トノ關係ヲ曲線デ表ハソウ。

Tabelle II.

5) Niere	—	—	—	—	—	—	—
6) Laparatomie	15 (9)	4 (3)	1 (3)	1 (0)	21 (15)		
6) a. Appendectomie	69 (46) 226	27 (14) 226	19 (22) 40	9 (3) 8	124 (85) 495		
summa	548 (150)	346 (36)	90 (34)	22 (10)	1006 (230)		

コノ表ハベルトロイスデン氏ガ最近ハンブルグ西北ドイツ會議ニ提出シタモノデアル、括孤ニ入レテアルノハアンシユーツ氏ノ發表シタ數字デアル。

コノ表デ見マスト虫様突起摘出術ニ於テ最モ多ク用ヒラレテ居マス、卽チ「グルツペ」Ⅱノ二二六例ニ於テハ「エーテル」ヲ併用シテ居マスガ「グルツペ」Ⅰデハ「エーテル」ハ用ヒナイデ「アベルチン」ノ完全痲醉デ成功シテ居マス。

又ドレツセン氏ハイ、成績デハアリマセンガ一七六例ニ就イテアンシユーツ氏ニ習テ次ノ様ニ發表シテ居マス。

Gruppe I　33%
〃　II　29%
〃　III　28%
〃　IV　10%

コノ例ハ胃腸膽囊婦人科的手術甲狀腺腫等ノ大手術ガ多カツタカラ結果ガヨクナカツタノデセウ。

第一表ニ於テ「アベルチン」痲醉ニ對シテ夫々百分率デ表ハスト次ノ様デアル。

コノ表デハ男ニ於テ二十才—二十九才ノ間ガ最高デ一五五例女デハ十才—十九才二十才—二十九才迄ガ多クテ百三十例宛ト示シテ居ル。

各々ニ就イテ表ハスト

von	0—9 Jahre	13 männliche	10 weibliche patt.
	10—19	112	130
	20—29	155	130
	30—39	100	80
	40—49	72	45
	50—59	52	30
	60—80	52	25

之等ノ中デ最モ若イノハ三才デ最高ハ七十八才デアル我々ハ三才以下ノモノニハアタラナイガ文献ニハ生後數日ノ乳兒ニ「アベルチン」ヲヤツテ居ル、小サイ子供ニハ量ヲ過ギルヨリモ少ナイ方ガ安全デ○•一七五以上ハアタヘナイ。

又女ハ男ヨリモヨク痳醉サレル五十才—五十九才ノ間ノ女ニ對スル痳醉適量ハ男ノ六十才—八十才ノニ相當スル。

「アベルチン」完全痳醉ニ對スル年齢的數字及ビ百分率ハ次ノ如シ。

von 0—9Jahre	männlich	weibliche patt.
	2 (15.4%)	5 (50%)
10—19	52 (46.4%)	66 (53%)
20—29	64 (41.3%)	68 (52.3%)
30—39	55 (55.%)	47 (58.7%)
40—49	40 (55.5%)	28 (62.2%)
50—59	33 (63.5%)	27 (90.%)
60—80	41 (78.8%)	17 (68.%)

全體デ「アベルチン」デ五五六人ノ男ヲ痳醉シソノ中二八七人完全痳醉ニ成功シタ、女デハ四五〇人ノ中二六一人。

以上ノ表ニヨツテ如何ナル結論ヲ得タカト云フト卽チ「アベルチン」痳醉ニ在來ノ吸入痳醉劑ニ代ツテ完全痳醉ヲスル事ガ出來ル、次ニ老人ニ於テ特ニ婦人ニ於テイ、將來ヲ見ル。

「アベルチン」ハ理想的痳醉劑デアル最モ一千例ノ中二、三ノ不愉快ナ例ハアツタ、併シ之等ノ場合ニモ直接「アベルチン」ガ原因ヲナシテ居タモノデハナイ。

「アベルチン」ニ依ル直腸痳醉ハ長時間續ク手術或ハ同ジ時間ニシテモ身體各部ニ涉ル手術卽チ兩側「ヘルニヤ」Mamma plastik 等ノ場合ニ選擇スベキ方法デアル。

而モ一度ハ身體ヲ痳痺サセソノ作用ヲ長ク保チ吸入痳醉ノ時ニハ手術ノ完了ヲ促スタメニハ必要量以上ノ「エーテル」ヲ用ヒネバナラナイガソンナ心配ハナイ、ソノ上手術後ノ長イ睡眠イヤナ二日醉ソシテ最初ノ創面痛モオコラナイ。

併シ凡テノ場合ニ「アベルチン」痳醉ガイ、ト云フノデハナイ、我々モ最初ハ直腸痳醉ニスツカリ感心シテ居タガ今ノ所デハヤ、モスルト折衷派ト云フ立場デアル。

手術ノ長イ時間カ、ル場合又相當ノ年齢ノ人、脂肪ノ多イ人ニ適當スル樣デアツテ、若イ頑丈ナ患者ニハ適シナイ樣デアル。要スル一我々ハ滿足スベキ成績ヲアゲテハ居ルガ技術上ニ於テ簡單デアリ且害ノ少ナイ「エーテル」痳醉ト全然手ヲ切ラウトハ考ヘテナイ。(仲田)

効果ヲ得タル胸腺畸形腫剔出例

Erfolgreiche Entfernung eines Thymusteratoms.

Von Dr. Georg Wolfsohn.

Archiv für klinische chirugie. 1929. 155. Band.
4. Heft. 680—684. p.

胸腺ノ良性腫瘍ハ至ツテ稀レニシテ、Klose 氏ノ統計ニ依レバ、肉腫五三例、癌腫一二例、其ノ他種々ノ腫瘍五例ヲ算ス。胸腺腫瘍ノ効果ヲ得タル手術例ハ非常ニ稀レナリ。胸腺ノ良性腫瘍トシテ擧ゲラレ居ルモノハ、脂肪腫、皮様嚢腫、顫毛上皮細胞嚢腫、粘液腫等ナリ。而シテ、縱隔膜ニ來タレル畸形腫ガ胸腺ヨリ來タレルモノナリヤ否ヤハ現今一般ニ疑ハシキモノナリ。此ノ點ニ於テ此處ニ報告スル一例ハ興味在ルモノト思考ス。

自家例

既往症、患者ハ二四歳ノ女性ニシテ生來至ツテ健康ナリシガ約一ケ年半前ヨリ前頸部ニ一ツノ腫瘍ヲ生ゼリ。某醫ニヨリ甲球腺腫ノ診斷ノモトニ沃度療法ヲ受ケタルモ効果無キノミナラズ、腫瘍ハ漸次、殊ニ約一週間前ヨリ急ニ增大ノ傾向ヲ來ス。患者ハ神經質トナリ、頭髮脫毛甚ダシク、三—四ケ月間ニ體重約一八「ポンド」ヲ減セリ。尙頭痛、心悸亢進、胸內壓迫感、咳嗽及ビ嚥下障碍等ヲ訴フ月經、食慾、便通ハ正常、花柳病ハ否定ス。

現在症、局所所見、前頸部ニ境界明瞭ナル約手拳大ノ硬キ腫瘍在リ。腫瘍ハ胸骨後面、前縱隔膜ニ向ツテ續ク。腫瘍ヲ壓スレバ、兩側頸靜脈努張シ、呼吸促迫及咳嗽ヲ來ス。胸骨上部三—四橫指徑ノ部分ハ强キ濁音ヲ呈シ、X光線檢査ニ依レバ胸骨上部ニ約手掌大ノ陰影ヲ認ム。喉頭鏡檢査ニテハ特記ス可キ變化ナシ。

一般狀態、體格中等度、筋肉ノ發育ヤ、不良、皮膚粘膜正常、頭髮著シク疎ニシテ、指間ニ挾ミ容易ニ脫クヲ得。心臟、第二肺動脈音ヲ僅カニ强ク聽取スル他異常ナシ。肺臟正、脈搏、八四ニシテ正調ナルモ僅カノ體動ヲナサバ一〇〇—一二〇ヲ算フルニ至ル。神經系統、異常ナシ。殊ニ四肢ノ震顫、腱反射亢進等ヲ認メズ。眼症狀ナシ。其ノ他腹部、骨、血液像等ニ變化ヲ認メズ。ワツセルマン氏反應陰性ナリ。

以上ノ症狀ヨリシテ Struma retrosternalis ト診斷ス。脫毛症狀ハ胸腺ト關係アルモノ、如ク思考ス依テ約一週間「ヂギタリス」劑ヲ與ヘ安靜ヲ保タシメ而ル後手術ヲ行フ。

手術、○•五%「バンカイン」溶液ノ局所痳醉ノモト一行フ。先ヅ胸骨柄上緣窩ニ弓狀切開ヲ加ヘ、皮膚、表在筋膜及ビ濶頸筋ヲ切リ次ニ兩側ノ胸鎖乳頭筋ヲ下三分ノ一部ニ於テ切離ス。此ノ際約小兒頭大ノ軟カキ腫瘍表ハル。腫瘍ハ甲狀腺ト何等關係ナシ。卽チ甲狀腺ハ腫瘍ノ上方ニ胡桃大ノ兩葉ガ中部ニヨリ結ビ付ケラレ全ク健全ニ見ユ。此處ニ於テ腫瘍ヲ周圍組織殊ニ前縱隔膜ヨリ剝離シ、非常ナル困難ノモトニ、腫瘍ニ來レル血管ヲ結紮シ大ナル出血無ク、腫瘍ヲ剔出スルヲ得タリ、剔出後ノ創ハ非常ニ深ク、前縱隔膜ニ達シ深部ニハ肋膜ノ翻轉部無名靜脈及ビ搏動ヲ呈セル無名動脈ヲ見ル。創中ニ一「ゴム」管ヲ留置シ全部閉鎖ス。經過佳良ニシテ四八時間ニテ「ゴム」管ヲ拔去シ、八日目ニ全部拔糸シ三週間ニテ退院ス。

退院後約四〇日ニテ再診スルニ患者ハ體重六「ポンド」ヲ增シ、總

テノ症狀去リ殊ニ脫毛症狀止ミ居タリ。

標本所見、肉眼的ニ約小兒頭大ノ軟カキ腫瘍ニシテ硬キ膜ニテ被ハル。割面ハ Dermoidbrei 及ビ毛髮ニテ充タサレ、壁ハ結締織變性脂肪變性ヲ來セリ。而シテ所々ニ「レンズ」大ノ軟骨樣硬度物質アリ。尙大小種々ノ室ヲ形成ス、顯微鏡的檢査ニテハ、室壁ハ硬キ纖維組織及ビ扁平上皮層アリ、明カニ胸腺組織ヲ認ム。然シ Hassalsche Körperchen ヲ認ムルヲ得ズ。又多數ノ毛囊腺、毛髮、脂肪組織及軟骨ヲ認ム。

前縱隔膜ニ發育セル腫瘍ガ胸腺ヨリ來タレルモノナリトノ證明ハ特種ノ場合殊ニ、惡性腫瘍ニテ比較的後期ニ手術或ハ解剖セラレタル際ニハ甚ダ困難ナリ。卽チ、惡性腫瘍ノ際ニハ周圍ノ組織器官ガ漸次腫瘍變性ヲ來スガ常ナル爲メ、胸織ガ眞ノ原發病竈ナリヤ、周圍組織ニ原發セル惡性腫瘍ガ胸腺遺殘物質內ニ進ミ來ルモノナリヤ斷定ハ甚ダ困難ナリ。良性腫瘍ニアリテハ此ノ證明ハ容易ナリ。卽チ腫瘍ノ增大スルニツレ周圍組織及器官ハ、精々壓迫セラル、程度ニシテ腫瘍變化ヲ來サザルガ故ナリ。腫瘍內ニ胸腺組織ヲ發見スレバ診斷ハ確實ナリ。此ノ際胸腺組織中ニ Hassalsche Körperchen ヲ證明スルコトハ診斷ニ甚ダ價値アルモノナリ。大家連ノ說ニ依レバ胸腺組織內ニ Hassalsche Körperchen ヲ證明セズトモ腫瘍內ニ胸腺組織ヲ證明スレバ、腫瘍ノ形態、形態的構造ヲ考慮スル時ハ、胸腺ガ原發病竈ナルコトヲ認メ得ベシト。實際 Hassalsche Körperchen ハ胸腺腫瘍ニ於テハ容易ニ證明シ得ベキモノニ非ズ、殊ニ癌腫ニ於テ然リ。又本例ノ如キ壁ノ薄キ畸形腫性囊腫ニ在リテハ Hassalsche Körperchen ヲ證明スルコトハ困難ナリ。

尙本例ニ於テ臨床上注意ニ價ス可キハ、「バセドー」氏病ニ於ケルガ如ク甲狀腺毒素性症狀無キモ、胸腺毒素性刺戟症狀ト認メル可キ激シキ脫毛症狀ヲ證明セルコトナリ。此ノ脫毛症狀手術後全ク去レリ。其ノ他胸腺ノ脫落症狀、卽チ骨發育障碍、筋力弛緩及ビ血液像ノ變化等ナシ。此ノ脫落症狀無キコトハ、良性腫瘍ニアリテハ、肉眼的ニ胸腺組織ヲ認メズトモ顯微鏡的ニ胸腺遺殘物質ヲ認メルコト又實驗的ニ證明セラレタルガ如ク胸腺分泌ノ止ミタル際ニハ骨髓及ビ脾臟ガ速カニ代償ヲ行フガ爲メナリ。（大園）

脊柱ノ骨軟化症

Über Osteomalazie der Wirbelsäule

Von Dr. Hedwig Kreuzer

Zeitschrift für orthopaedische Chirurgie I.I Band. 4 Heft. Seite 463.

著者ヲ訪レタ患者ハ三十六歲ノ婦人デアツテ、約四年前產ヲシテカラ、ソレマデ丈夫デアツタ身體ガ急ニ弱クナツテ、約一年前ノ或日風邪ノタメニ咳嗽ヲシタトキニ初メテ背部及腰部ニ痛ヲ覺エタ。

以來病勢ハ段々募ツテキテ、痛ハ骨盤ノ方ニマデ擴ガツテ來、同時ニ背ガ前向ニ曲ツテ來タトユウノデアル。

見ルト丈ノ低イ纖弱ナ骨格ノ婦人デアツテ、全身症狀ハ皮膚ガ少シ蒼白デアル位デ大シテ犯サレテハヰナイ。

脊柱ハ强ク弓狀ニ後彎ヲ呈シテ居ツテ、脊柱ヲオサヘタリ、叩イタリスル時ハ勿論、少シデモ身體ヲ働カスコトヨツテ全背部ニ强度ノ疼痛ガアル。ソシテ背部、腰部、臀部ノ筋肉ニハ異狀ノ緊張ヲ

見ル。

「レントゲン」像ニハ全脊柱ノ強度ノ弓狀後彎、椎體ノ石灰減少及萎縮等ガアルホカ、脊椎骨間軟骨圓盤ハ異狀ニヒロガツテヰ、タメニ椎體ハ壓シラレテ兩凹面ノウスイモノトナツテ、所謂魚狀脊柱形成ヲシテヰル。ソノ他骨盤ニゴク僅ニ石灰ノ缺乏ガアルホカ何處ニモ變化テ認メナイ。

此等ノ臨床的及特殊ナ「レントゲン」像ヨリオシテ此ノ患者ハ明ニ脊柱ノ骨軟化症デアル。

トコロガ今日マデ骨軟化症ハ老人デハ好ンデ脊柱ヲ犯スト云ウコトハ考ヘラレテ居タガ、ココ一見ルヤウニ中年ノ人ニモ脊柱ノミニ又ハ臨床的ニハ脊柱ノミト考ヘラレル程度ニ來ルモノデアルト云ウコトハアマリ聞カナカツタ。シカシ佝僂病、後性佝僂病、骨軟化症等ノ所謂佝僂病性骨疾患ハ比較的發育旺盛ナ又器械的要求ノ多イ骨部ニ好發スルモノデアルト云ウ事實ト、椎骨間軟骨圓盤デ行ハレル軟骨内化骨作用ハ他ノ骨ノ發育及脊柱ノ長サノ發育ガ終ツタ後モ營マレテ居ルモノデアルト云ウ事トヨリ考ヘテ脊柱ノミノ骨軟化症ハ必ズシモ老人ニシカ見ラレナイモノデハナイト云ウコトガワカル。

（淺井）

注射ニヨル脱腸根治法ニ就テ

The Eradication of Hernia by Injections

James S. K. Hall

Medical Journal and Record. July. 1929.

一九二七年スペインノ刀圭家ピナ、メストレ氏ニヨリ考案サレタル脱腸ノ注射療法ニ就テ著者ハ實驗的研究並ニ臨床成積ヲ述ムトス

氏ノ注射液トハ刺戟收攣性ヲ強ムル爲ニ「純タンニン酸」ヲ加ヘタ數種ノ植物性劑ノ「アルコール」丁幾ニシテ即

（一）一〇—二〇%「タンニン酸」ヲ含有セル阿仙藥丁幾。

（二）同樣「タンニン酸」ヲフクメル「モネシア」丁幾。

（三）同樣ノ「クラメリア」丁幾以上ノ混合。

一日量五ccヲ一—二回注入スレバ、局所ニ腫脹及浮腫ヲ來シ約一〇日間持續シ其部ニ硬變部ヲ殘ス。著者ハ動物實驗ニヨリ硬變部ノ組織的檢査ヲ行ヒシニ廣キ範圍ノ内皮細胞及結締織ノ增殖ニシテ多數ノ食菌細胞及單核巨大細胞ヲ包ミ即「異物性肉芽腫」ノ形ヲ呈シテヰタ。種々ナル經過ノ組織的觀察ニヨリ、コノ組織反應ハ惡性腫瘍少クトモ他ノ慢性疾患ノ如キモノヲ誘發スル如キモノニ非ザル事ヲ證シ得タ。腹直筋、大網膜中ニ注入ヲ試ミテモ略同樣デアツタ。

注射裝作ハ嚴重ナル消毒ノモトニ先ツ脱腸内容物ヲ腹腔内ヘ還納シ外鼠蹊輪ノ部ヲ選ビ即、指ヲ陰囊中ニ挿入シ其方向ニ鼠蹊管中ニ針ヲ導入ス。一回五ccヲ鼠蹊管中又ハ外鼠蹊輪ノ周圍ノ組織内ヘ注入スル二—三回注射ニヨリ多少ノ疼痛ヲ局部ニ感ズ。既ニ二—三回ノ注射ニテ漿液滲出ニヨル癒着形成、組織增殖ガ行レ、數日ニシテ一個組織塊トナリ孔口ヲ閉塞スルニ充分ナル組織增殖ヲ見ル。個人差ハアルガ、六—一五回ノ注射ニヨリ内容下垂ハ防止サレ指ヲ外鼠蹊輪中ニ挿入シ能ハザル樣ニナル。

一九二七年來著者ハ三三例ノ患者ニ上述ノ注射法ヲ行ヒ唯一例ヲ除ク外根治ニ成功シタ。不成功ノ一例ハ荷揚人夫ニシテ、治療後直チニ二〇〇「ボンド」ノ重量ヲ擔ツタ事及注射數モ七回ニ過ナカツタ

事ニ原因ヲ歸シテヨイト考ル。患者中兩側「ヘルニア」ニテ二回ノ手術後發ノアリシ者ニ五回ノ注射ヲ行ヒ根治シ得、八ヶ月後尚再發ナキ事ヲ書キ寄シタ。之ヲ要スルニ

(一)ピナ、メストレ氏法ハ殆ド總テノ場合安全ニシテ根治成積甚ダ良好ナル事。

(二)動物實驗ニ於ケル病理組織學的檢査ノ結果、コノ溶液注入ハ組織内ニ漿液滲出、結締織增殖ヲ起シ其部ニ癒着ヲ誘起シ進デ結締織ノ防塞ヲ形成シ、脫腸管ノ閉止ニ役立ツ事ヲ示シテヰル。

(三)臨床成積ヨリコノ方法ハ更ニ他ノ醫家ニヨツテ廣ク試ミラレム事ヲ望ムト共ニ内容整復不能ナル脫腸ニテハ「コントラ、インヂカ」ナル事ヲ附言ス。(高橋靜)

小兒糖尿病ニ於ケル膵尾部ノ分離

Isolation of the Tail of Pankreas in a diabetic Child.

Géza de Takáts and R. M. Wilder (Chicago)

The Journal of the American Medical Association P. 66. No. 8. August 24th, 1929.

著者ノ一人ハ膵體ヨリ膵尾ノ分離ノ後ニ膵尾ニアル「インゼル」ガ肥大增殖シ、器能ガ上昇スルトノ實驗ヲ報告セリ。コノ手術ハ、十二指腸ヘノ膵液ノ供給トハ無關係ニ行ハレ、糖同化力ノ上昇ハ是等ノ犬ニ於テ、葡萄糖ノ試食及一定量ノ葡萄糖ノ靜脈内注射ニ依リテ證明セラレタリ。コノ研究ハ先ニマンスフエルド氏ガ犬ニテナセル膵體ノ結紮ニヨリ糖同化力ガ增加シタトノ報告ヨリ暗示ヲ得タルモノナリ。

扨テ膵管ノ閉鎖後ニ「インゼル」ガ肥大セル事實ハベンスレイ及ヘルクスハイマー氏ニヨリ實驗的ニ證明サレタルガ、同樣ナ肥大ノ起ル事ハ、死體解剖ニテ人體ニテ觀察サレタリ。吾々ノ觀察シタルハ、癌腫ニ依リ膵管ノ壓迫サレタル場合ナルガ、殘念ニモコノ時、糖同化力ノ曲線ノ正確ナルモノヲ得ラレザリシ故、果シテ正常ノ膵臟ヨリ大量ノ「インスリン」ヲ産出スル能力アリヤ、否ヤハ不明ナリキ。而ニ又著者ノ一人ハ「インゼル」ヨリ起レル癌腫ノ時ニハ、過「インスリン」狀態ノ起ル事ヲ實驗シ得タリ。上記實驗及解剖的所見ヨリ、必然ノ結果トシテ糖尿病ノ場合コノ方法ニ依リ、「インゼル」ノ肥大及器能上昇ガ起リウルヤ否ヤ。

モトヨリ糖尿病ニ於テハ疾病ノ重サト「インゼル」組織ノ形態的變化ノ度トハ、決シテ平行セザル事ハ明確ナリ。又膵管ノ閉鎖ニヨリ「インゼル」ノ肥大ガ起ラヌヤモシレズ、ヨシ起リテモ新造ノ「インゼル」細胞ハ元アリシ細胞ヨリ器能ガ低下シオルヤモ測ラレズ。是等ヲ決定スル唯一ノ方法ハ、適當ナ患者ニ手術ヲ施ス事ニシテ、手術ヲナセル一例ヲ擧グレバ、患者ハ十三才ノ男子ニシテ、或時シバ〳〵排尿ヲ催ス故、醫師ノ診斷ヲ受ケシニ尿中ニ多量ノ糖分ヲ發見セラレタリ。故ニ糖尿病ノアラユル療法ヲ試ミシガ、病狀一進一退ナル故、發病二年後ニ「メーヨークリニック」ニ入リタリ。當時體重二〇瓩ニシテ、尿中ニ糖及「アセトン」發見セラル、直ニ時ヲ移サズ「インスリン」療法及食餌療法ヲナシ、ソノ後體重モ增加セシガ病狀思ハシカラズ、手術ヲナス事ニ決定セリ。

手術ハ、劍狀突起ヨリ僅カニ曲線ヲナシテ左上腹部ニ切開加ヘラ

レタリ。胃、十二指腸膽囊脾臟ニ異常ナシ。膵臟ヲミルニ、硬度尋常尾部ハ短シ。後腹膜ヲ膵ノ下緣ニ平行ニ切リソノ後面ヲ周圍組織ヨリ剝離シ、觀ルニ脾臟ノ血管ハ膵ノ殆ド上下兩緣ノ中央ヲ走ル。之ト脾トノ間ニ二條ノ「カットグート」ヲ入レ目標トナシ、膵尾部ニ結紮ヲ行ヒテ「ボビー」電氣燒灼器ヲ用ヒテ下腸間膜血管ヲ損傷スル事ナクシテ、正中線ニ近クノ部ニテ切放テリ。分離シタル膵尾ハ、只三糎長ナリ、燒灼器ヲ用ヒシ跡ハ二條ノ細キ「カットグー」トニテ結バレシ血管アルノミニテ、完全ニ分離サレタリ。切斷端ハ網膜ニテ包メリ。

患者ハコノ手術ニヨク堪ヘ、一定ノ治療後「インスリン」五〇單位ヲ與ヘシニアル時ニハ血液糖分ハ〇●〇二瓦（一〇〇立方糎ニ對シ）ニ下リ而モ「ヒボグリケミー」ノ症狀ハナカリシト。而ルニ第八日目ニ多クハ食後ニ起ル間歇的腹痛ヲ訴ヘ、苦悶轉倒シ、左直腹筋部ニ強直起リ嘔吐アリ。白血球二萬ヲ算ス。故ニ脂肪壞疽及膵液滯留トノ診斷ノ下ニ患者ノ同意ヲ得テ第二回目手術ヲナセシニ、腸漿液膜尋常胃ノ後部ニ當リ、「オレンヂ」大ノ塊アリ、網膜及横行結腸間膜ニハ脂肪壞疽ナク、コノ塊中ヨリ約三〇ccノ綠黃色ノ液ヲ排泄セリ故ニ「シガレット」大ノドレンヲガーゼ細片ト共ニ、挿入シ、切開面ノ最モ側面ニ之ヲ出セリ。コノ液ハ檢査ノ結果膵液ナルコト判明セリ。患者ハ術後四日間少シク險惡ナリシガ、漸次ニ恢復シ「インスリン」五〇—五五單位ヲ與ヘタリ。

其後又體溫上昇脈膊增加ヲ示シ、白血球モ一●五〇〇〇—一●七〇〇〇トナリ傳染ガ起リシコトヲ示セリ。又後左季肋部ニ肋骨ニ接シテ、可動性漠然タル一塊ヲ觸レタリ。故ニ第三回目ノ手術ヲナスコトニ決定セリ。腹膜ハ腸ト癒着ヲ營ミ是ヲ剝離スルニ外ヨリフレシ塊ハ横行結腸ノ一部ナルコト判明シ。中ニ膿厚トナリシ「バリウム」塊ヲ證明セリ、且膿瘍ヲ此邊ニ見出シ中ニ濃黃色ノ膿アリ。膵臟ノ邊ハ侵サレズ。膿ハ第九肋間腔ニテ「ドレン」ニテ開カシメタリ。

術後一般症狀良ク血球モ八●八〇〇ニ下リ急速ニ恢復シ初メタリ。此ノ頃ニハ、尚五〇單位ノ「インスリン」ヲ要セリ。次第ニ恢復セシ故歸鄕ヲ許シタルニ、其ノ後ハ「インスリン」要求量ハ同量ノ含水炭素ニ對シ、次第ニ減少シ三八—三二—二七—二五トナリ體重ハ三三三五●六八—三六八●三瓩ニ增加シ、一般狀態良好トナリ、且尿中ノ糖ハ朝ニノミ極少量ヲ示ス外ハ、何レノ試驗ニテモ陰性トナリシト言フ。

斯クノ如ク膵臟尾部ノ分離ハ、膵管ノ結紮ヤ病的方法ニテ之ヲ壓迫スル如キ狀態ニテ起ルモノナルガ糖同化力（一定食餌ノ下ニ「インスリン」要求量ノ減少ニテ計リシモノ）ニ一定ノ變化ノ起ルハ三—四ケ月ナル事ヲ知リ得タリ。

尚手術ノ結果ヲ評價スル際ニハ、次ノ事項ガ考慮ニ入レラルベキナリ。

（一）本例ニテハ膵臟尾部ガ非常ニ短カリシ故其ノ小部分ノミ分離シタルガ、更ニ大ナル部分分離シ得ル時ハ、ヨリ著明ナ好結果ヲ得シナラン。

（二）斯ク膵ノ分離サレシ部分ハ、小部分ニシテ且術後ニ由々シキ合併症起リシニモ拘ラズ、患者ノ病勢ハ增惡セザルノミナラズ術前ヨリ遙カニ輕快セシ事。

（三）手術ノ術式ガ故良サレ今起リシ如キ合併症ヲ去ケ得ル事。

（四）膵臟ノ由々シキ脂肪壞疽ノ危險ナキ事。（春野）