廻盲部曠置術ニ後發セル「イレウス」例
附吻合術式ノ改良ニ就テ

京都府立醫科大學外科教室(主任横田教授)
藤田　登
大野良助

緒言

著者ノ一人藤田[1]ハ曩ニ腸管曠置ノ臨床的並ニ實驗的研究ヲ發表シ、先ヅ、廻盲部曠置ニ際シ從來最モ屢々行ハレタ側々吻合ニ依ル一側性曠置ニ於テハX線檢査ニヨリ次ノ種々ノ缺陷アルコトヲ指摘セリ。(第1圖參照)

a. 被曠置側ニ向フ逆行性充滿(多クハ盲腸部ニ達ス)。

b. 廻腸吻合脚ノ異常膨大。

c. 吻合脚末端ノ盲囊狀分枝。

第一圖

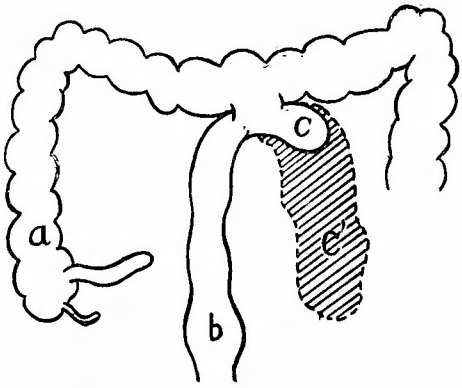

即チ曠置セラレタル腸管內ヘノ逆流 (*a*) ハ曠置ノ目的ニ反スルモノニシテ其際腸吻合自體ハ腸管ノ疎通障碍ヲ恢復スル以上ニ役立タザルノミナラズ、時ニハ後來其ノ部ニ大ナル糞腫ヲ形成シテ重篤ノ症狀ヲ呈スルモノアルベシ。

(*b*) 廻腸吻合脚ノ異常膨大ハ結腸ノ逆蠕動ノタメ、結腸內容ハ逆ニ吻合孔ヲ度々溯リテ此ノ部ニ蓄積シ、內容通過ノ失調狀態ニアルコトヲ意味ス。

(*c*) 吻合脚末端ノ盲囊狀分枝ノ像ハ側々吻合ニ於テハ尋常多少ニ拘ラズ認メラルヽ所ナルモ、時ニ之ガ異常ニ膨大シ (*c'*) 屢々重篤ノ腸管輸送困難乃至不通症狀ヲ呈スルモノヽ如ク、現今迄 Heddaeus,[2] Denk,[3] Finsterer,[4] 前田[5]及ビ藤田等ニヨリテ報告セラレタル所ニシテ、其ノ數ハ極メテ稀ナルモ斯ル症例ニ遭遇スルコトハ一層如斯側々吻合ニ對シテ改善ノ必要ヲ感ズルモノナリ。藤田ハ嘗テ斯ル1例ヲ得テ、之ヲ報告注意セシ所ナルモ、復、偶々最近第2例ニ遭遇シ、興味措ク能ハズ、茲ニ重ネテ報告シテ諸家ノ注意ヲ喚起スル

ト共ニ吻合法改善ニ就テ聊カ論及セントス。

自家經驗例

患者。川○幸○、男、31歳、友禪業。

遺傳的關係。特記スベキコトナシ。

主訴。疝痛樣腹痛發作、惡心嘔吐並ニ一時的腹腔腫瘍。

現病前既往症。生來全ク健康ニテ醫療ヲ要スル程ノ疾患ニ罹リタルコトナシ。

現病既往症。昭和2年9月、10月及ビ翌年1月ノ3回蟲樣突起炎ノ發作アリ、每回內科的治療ニヨリ1週乃至2週ニテ快癒セリト云フ。昭和3年2月某病院ニ於テ蟲樣突起切除術ヲ受ク。然ルニ術後約10日ニシテ突然發作性ニ反覆スル强度ノ腹痛、惡心嘔吐ヲ訴ヘ腸閉塞ノ診斷ノ下ニ直ニ開腹術ヲ受ケタリ。其ノ際手術創ノ化膿セルタメ3度、左側腹部ニ切開ヲ受ケ、約2ケ月後ニ退院セリ。爾來約1ケ年間著明ナル苦痛ヲ訴ヘズニ家業ニ從事スルヲ得タルモ、食慾、營養ハ兎角從前ノ如クナラズ。昨年(昭和4年)5月頃ヨリ往々異常ノ腹鳴、輕度ノ發作性腹痛ヲ訴フ。又便通ハ不整ニシテ、或ハ秘結シ、或ハ下痢シ、異常放屁ヲ訴フルコトアリ。

同年8月突然左腹部ニ激シキ腹痛發作起リ同時ニ惡心嘔吐ヲ訴ヘタルモ發熱感ハナカリシト云フ。然ルニ鎭痛劑ノ注射ニヨリ數時間後ニ治癒セリト。9月中頃ヨリ食慾益〻不振、體力衰ヘ臥床スルノ止ムナキニ至レリ。加之殆ド每日發作性ニ來ル腹痛、惡心嘔吐ヲ訴ヘ、鎭痛劑ノ注射ニヨリ程ナク異常ノ腹鳴ヲ起シテ消散スルヲ常トセリ。便通亦不整ニシテ頑固ナル秘結、放屁杜絕ノ後ニ下痢アリ。斯ル症狀ハ日ト共ニ益〻增惡スル傾向ヲ有シ近時殆ド食物ノ攝取困難ニシテ腹痛ノタメ苦悶スルコト屢〻ナリ。尙腹痛發作ノ際ニハ患者自ラ臍ヨリ左腹部ニ亙リ約手拳大ノ蠕動性運動ヲ爲ス膨隆ヲ認メ、而シテ腹痛消散ト共ニ消失スルヲ常トスト。

現症。體格中等、營養衰フ、皮膚及ビ粘膜ノ色蒼白ナラズ、皮膚ハ稍〻乾燥ス。脈搏整正、緊張ノ度良、顏貌稍〻憔悴シ、舌ニ白苔ヲ認メズ。頭部、頸部、胸部內臟及ビ四肢ニ異常ヲ認メズ。

局所々見。腹部ハ稍〻陷凹ス。兩側下腹部ニ約13糎、正中線ニ長サ25糎、幅約2糎ノ瘢痕アリ。腹痛發作時ニ左側腹部ニ蠕動運動ヲナス約握拳大ノ膨隆ヲ認メ、之ハ疼痛止ムト共ニ消失ス。觸診スルニ、腹壁ハ緊張ナク腹水ヲ證明セズ。「グル」音ヲ著シク證明ス。腹痛發作前ヨリ發作中ハ左下腹部ニ空氣枕樣ノ腫瘍ヲ觸ルルモ壓痛輕度ニシテ移動性ナリ。ソノ他ニ抵抗又ハ壓痛ヲ證明セズ。肝、脾、腎ヲ觸レズ。

手術。(昭和4年10月31日)局所麻醉ノ下ニ正中線瘢痕ノ中央ニ於テ約20糎ノ皮切ヲ以テ開腹ス。臍部以下ニ於テハ大網膜、腸管ガ2,3ケ所ニ於テ前腹壁ト癒着セルモ範圍狹ク、容易ニ剝離シ得タリ。腸管相互ノ癒着少シ。橫行結腸ノ中央ニ廻腸ト側々吻合アリ(附圖第1圖)。吻合孔ハ2橫指ヲ容易ニ通過シ得、盲腸、上行結腸ハ擴大セザルモ糞塊ヲ充滿ス。廻腸吻合脚ハ稍〻擴大セルモ、最モ著明ナルハ吻合脚末端部ノ異常ニ膨大セルコトニシテ、長サ約20糎ニ及ビ左側腸骨窩ニ達シ、最大部ノ周圍約20糎ニ達ス(附圖第2圖)。該盲囊ハ壁著シク肥厚シ、運動著明ナリ、內腔ハ吻合脚及ビ橫行結腸ト吻合孔ヲ以テヨク交通ス。於茲盲囊ヲ根部ヨリ切除シテ術ヲ終ル。

經過。術後3日目ニテ苦悶全ク去リ、食慾大イニ進ミ、通常食ヲ攝ルニ至ル。放屁、便通漸ク正常トナリ、腹鳴減少ス。手術創ハ1期癒合ヲナシ、2週後ニハ營養大ニ恢復シ、前記ノ「イレウス」症狀消退シテ3週目ニ退院セリ。

概括並ニ考按

余等ノ經驗セル第2例ハ某病院ニ於テ蟲樣突起切除後「イレウス」症狀ヲ起シテ廻腸橫行結腸吻合ニヨル一側性嚢置ニ依ツテ小康ヲ得タルモ創ハ化膿シ、腹壁ハ約2ケ月後ニ全治セルモノニシテ、其後約1ケ年間ハ比較的平靜タルヲ得タルモ、約5ケ月以來嘔氣、嘔吐

ヲ伴フ腸疝痛發作ヲ反覆シ、手術ノ約 1ケ月以前ヨリ殆ンド連日苦痛去ラズ、鎭痛劑ノ注射モ効薄ク遂ニ再手術ヲ決心シテ余等ノ外來ヲ訪レタリ。恐ラク手術後ニ於ケル腸管癒着ニ因スル障碍ナラント考ヘ入院ノ翌日直ニ開腹術ヲ行ヒタルニ、意外ニモ側々吻合後ニ偶發セル所ノ廻腸吻合脚末端ノ盲囊狀膨大ニ起因セルコトヲ發見セリ。

於茲詳細ニ檢査セルニ吻合孔ハ 2横指半ヲ容易ニ通過シ得、小腸殊ニ空腸ニハ異常ナク、廻腸ニ於テ數ケ所大網膜及ビ前腹壁ト癒着セル所アリ。卽チ吻合ヨリ口側腸管ニ異常無ク横行結腸以下ニ於テモ異常ナシ。結腸ノ被囊置部卽チ盲腸、上行結腸及ビ横行結腸ノ右半ニハ連續的ニ糞塊ヲ充滿セルモ、同部ニ異常ノ肥厚、擴張無シ。如斯前記ノ吻合脚廻腸末端部ノ盲囊狀擴張以外ニハ1モ障碍ノ原因ト認ムベキモノナカリキ。

一般ニ側々吻合ニ於テハ腸內容ハ直チニ吻合孔ヲ通過セズシテ其前ニ先ヅ大部分腸管ノ舊(自然ノ)方向ニ移行スル傾向ヲ有ス。余等ガ本例開腹中ニ數回檢セル時ニ於テモ瓦斯ハ勿論、液狀物モ必ズ末端盲囊部ニ向ヒ、同部ヲ充滿シ、然ル後、吻合孔ヲ通過シ、横行結腸ニ入ルヲ實證セリ。是ト同一理由ニヨリ最初吻合術後、ドアイヤン氏絞扼縫合ニヨリテ挿入セラレタル腸端ハ內容ノタメ漸次壓出セラレ、若シ該部長キニ失スル時ハ、漸次盲囊狀ニ擴張シ、之ガ內容ノ充滿、蓄積及ビ排出ノ必要ニ迫ラレテ順次擴大肥厚ノ止ムナキニ至リテ現時ノ狀態トナレルモノナルベシ。

症狀ニ就テ。　手術後一定期間小ナル盲囊狀分枝ガ上述ノ理由ノ下ニ漸次膨大スルト共ニ自覺症狀ヲ呈スルニ至ル。主トシテ突然起ル腸疝痛發作ヲ以テ始マリ、一進一退ノ後增惡シテ遂ニ「イレウス」症狀ヲ發來スルモノナリ。尙「イレウス」症狀ノ他、余等ノ2例ニ於テ認メタル如キ、疝痛時ニ腹腔內ニ腫瘍ヲ觸レタルモノヲ報告セルモノ無シ。余等ハ特ニ此ノ疼痛時ニノミ發來スル移動性腫瘍ハ既往病歷(囊置術)ト共ニ本疾患ノ診斷上最モ確實ナル根據ヲナスモノナリト信ズ。

療法ニ就テ。　Heddaeus, Denk, Finsterer ハ切除ノ止ムナキヲ以テ切除シテ其ノ障碍ヲ除去スルヲ得タリト。前田及ビ藤田ノ第 1例ハ切除セズ、前者ハ對側ノ横行結腸壁ニ縫着固定シ障碍ヲ除キ得、後者ハ其ノ盲囊尖端ヲS字狀結腸ニ端側吻合シテ治シ得タリ。余等ハ本例ニ於テ根部ヨリ切除シテ附圖ノ如キ標本ヲ得タリ。

吻合術ノ改良ニ就テ

腸管吻合ハ本例ノ如ク現今尙最モ多ク側々吻合ガ行ハレオルヲ以テ將來再ビ斯ルコトナカラシメンガ爲メ側々吻合ノ障碍並ニ其ノ改良法ニ就イテ述ブベシ。

側々吻合後ノ吻合部ノ變化並ニ機能ニ就テハ既ニ小腸間ニ於テハ v.Frey[6], Küttner[7], Kelling[8], Melzner[9]等多クノ研究アルモ、小腸大腸間ノソレヲ研究セルハ極メテ少ク、漸ク近時 Tönnis[10] ノ研究アルノミ。

側々吻合ガ現今迄好ンデ多ク行ハレタルコトニ就テ考フルニ、小腸端ノ側々吻合ハ後日、端々吻合ノ形狀トナルベシト成書ニ記載アリ、是ガ先入主トナリ、小腸大腸間側々吻合ニ於テモ斯クナルベシト誤解セラレタルニ起因セルモノナラン乎。是大ナル謬見ニシテ Tönn's ノ研究ニ於テ、又余等ガ實驗セル所ニ於テモ斯ルコト無ク、既ニ解剖學的ニ又生理學的ニ、異レル 2ツノ腸管ノ吻合ヲモ直ニ一率ニ論ズルハ不可ナルベシ。卽チ Tönnis ノ研究ニヨレバ側々吻合ニ於テハ吻合孔ノ廣サニ關係シ、吻合孔ガ小腸ノ直徑ヨリ大ナル時ハ約1ケ年後ニハ端側ノ形ニ變ズルモ、同長若クハヨリ狹小ナル時ハ、長ク原形ヲ保持スト、尙何レニ於テモ吻合部ノ直前ニ死腔ヲ生ズ。反之、端側又ハ端々吻合ニ於テハ斯ル死腔ヲ生ゼズシテ機能良好ナリト。

以上各方面ヨリ觀察スル時ハ、小腸相互間ノ吻合ノ場合ヨリモ寧ロ小腸大腸間吻合ニ於テハ、端側又ハ端々吻合ヲ行フヲ以テ原則トスベキモノナラン。

若シ、止ムヲ得ズ側々吻合ヲ行フ場合ニハ、盲端ニ近接シテ吻合ヲ設ケ、ソノ吻合孔ハ出來ル限リ大ナラシムベク、且ツ、末端部ノ異常膨大ヲ防グタメニ、末端部ヲ對側腸壁ニ縫着固定スルハ當ヲ得タルモノナルベシ。

特ニ廻盲部ノ一側性嚢置術ヲ施スニ當リテハ本文冒頭ニ記述セル如ク、更ニ他ノ障碍ヲモ併發シヤスキガ故ニ從來ノ側々吻合ニヨルヨリモ藤田ノ考案セル新法（斜入性端側吻合加狹窄性結節縫合）ヲ以テスルトキハ被嚢置部ヘノ逆行性充滿ヲ少クシ得ルノミナラズ吻合部ノ機能ヲ圓滑ナラシメ、後來、上述セル如キ種々ノ障碍ヲ起サシメザル等ノ點ヨリシテ亦推奬スルニ足ルモノナリト思惟ス。

附圖說明

第1圖。開腹時所見。消息子ハ廻腸橫行結腸吻合部ヲ示シ、矢ハ廻腸吻合脚ヲ示ス。ソノ前方ニ大ナル盲囊橫タハル。

第2圖。切除セル盲囊。

第3圖。腹部所見。左右兩側ノハ前回ノ手術ニヨル瘢痕。中央ハ舊瘢痕ノ中ニ加ヘラレタル今回ノ縫合手術創。

主要文獻

1) **藤田登**、a) 京都府立醫科大學雜誌、第3卷第5號(昭和3年9月)　b) 同誌、第3卷第6號（昭和4年11月）　2) **Heddaeus**, Zbl. f. Chir. 1908, Kongressbericht S. 139.　3) **Denk, W.**, Arch. f. klin. Chir. 1918, Bd. 110, S. 131.　4) **Finsterer, H.**, a) Dstche Ztschr. f. Chir. 1920, Bd. 155, S. 145.　b) Arch. f. klin. Chir. 1926, Bd 142, S. 103.　5) **前田友助**、內外治療、第1年第3號(大正15年9月)　6) **v. Frey**, R., Bruns' Beitr. 1895, Bd. 14, S, 1.　7) **Küttner**, H., Bruns' Beitr. 1896, Bd. 17, S. 505.　8) **Kelling**, G., Arch. f. klin. Chir. 1914, Bd. 103, S. 698.　9) **Melzner, F.**, Arch. f. klin. Chir. 1926, Bd. 142, S. 505.　10) **Tönnis, W.**, Dtsche Ztschr. f. Chir. 1928, Bd. 212, S. 339.

藤田.大野論文附圖

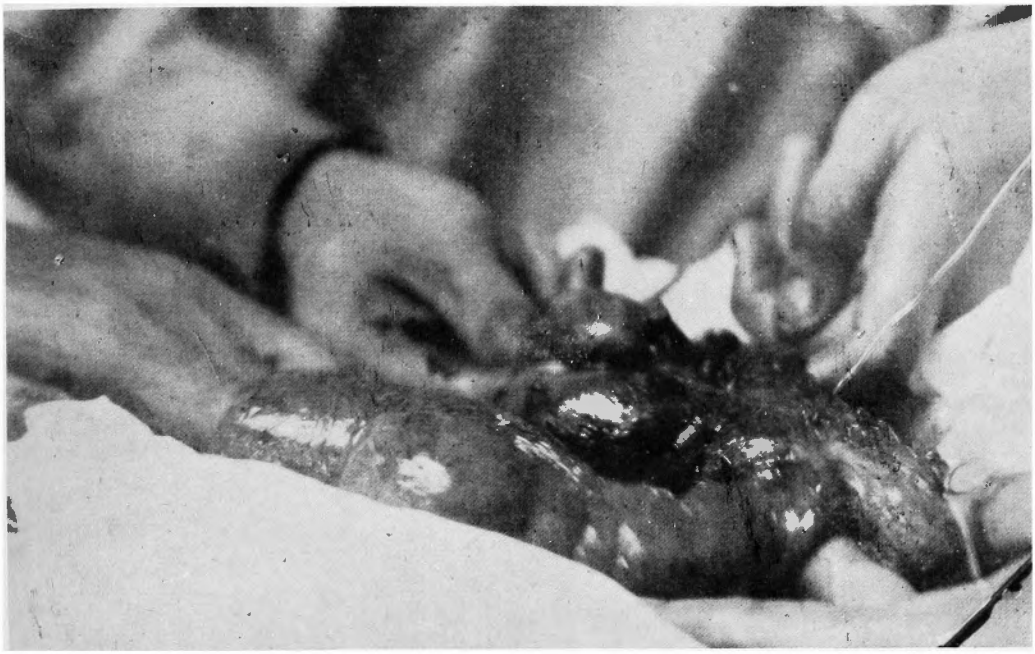

第一圖

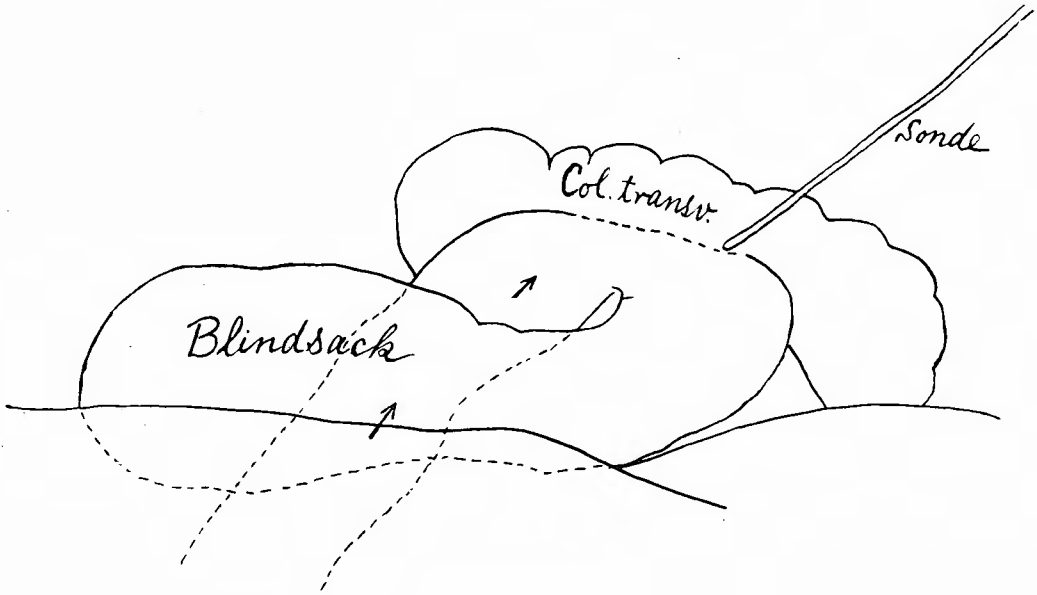

（同上略圖）

藤田.大野論文附圖

第二圖

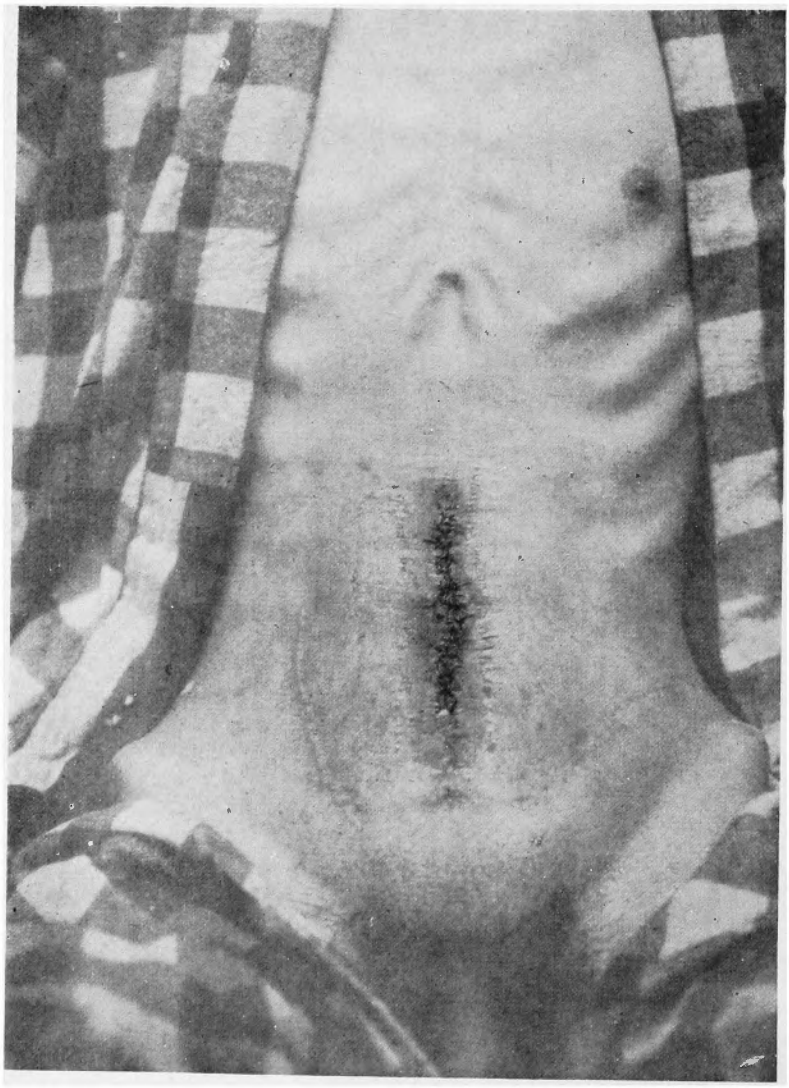

第三圖