甲狀腺化骨性纖維腫ノ一例

京都帝國大學醫學部外科學教室(磯部教授「クリニック」)
講師 醫學博士 高 木 四 郎

Ein Fall von Fibroma ossificans der Schilddrüse.

Von
Dr. **S. Takaghi,** Dozenten der Klinik.
〔Aus der chir. Klinik der Kaiserl Universität, **Kyoto,** (Prof. Dr. **K. Isobe.**)〕

余ハ最近甲狀腺化骨性纖維腫ニ遭遇シタレバ次ニ其所見ヲ揭グル事トセリ。今臨床方面ニ於テ文献ヲ徵スルニ1905年ゼールト (Sehrt)[1] ハ手術セル28例ノ甲狀腺腫ニ於テ結締織ノ增殖，石灰ノ沈着且化骨ノ明カナルモノ5例ヲ擧ゲ。中山茂樹[2] ハ大正7年其手術シタル甲狀腺腫33例ニ就キ，之ヲ組織的ニ檢査シタル成績ヲ基礎トシテ甲狀腺ノ諸型ヲ分類シ，其中甲狀腺纖維腫トシテ1例甲狀腺骨腫ニ屬スベキモノ 2例（此兩者ハ明細ナル組織的檢査ノ像ヲ明ニ知ルヲ得ザルヲ以テ，假リニ此兩者ヲ併セテ例數ニ引用ス）ヲ擧ゲ。1926年カポラリー (Caporali)[3] ハ39歳ノ婦人一ツキ甲狀腺腫ニテ腺組織ノ變化ニ著シキモノナク，唯石灰ノ沈着及化骨ヲ伴フ結締束ノ增殖セルモノノ1例ヲ報告シ居レリ。此等ハ文献ノ大體ニシテ蓋シ余之薄識ナル更ラニ其文献ヲ逸セルモノアランカ，然レドモ此等文献ニヨリ凡ソ本例ニ類スルモノノ頻度ヲ想像シ得ベク，卽チ本例ハ著シク稀有トハ稱シ難カランモ，尙屢々遭遇スベキモノニ非ザルハ事實ナル如ク且從來甲狀腺以外ノ身體各部ニ於ケル異常的化骨例ニ際シテモ此化骨機轉ハ重要ニシテ興味アル問題ナルヲ以テ茲ニ甲狀腺化骨性纖維腫ノ1例ニ就テ報告シ其組織的檢査ヲ述ベントス。

患者 岩○ひ○ 女，43歳，農，兵庫縣。

昭和4年11月京都帝國大學醫學部附屬醫院ヘ入院。

遺傳關係 特記スベキモノナシ。

既往症 幼少ヨリ健ニシテ，コレモ亦特記スベキモノナシ。

現症 約12年前ヨリ甲狀腺右葉ノ多少腫脹セルニ氣付キタルモ，特別ノ訴ヘナカリキ。然ルニ該腫脹ハ徐々ニ其大サヲ增シ本年3月頃ヨリ急ニ其大サヲ增スト共ニ其腫脹ノ右側ニモ亦小結節樣腫瘍數個ヲ發生シ，其頃ヨリ左葉モ亦漸次大トナリ，全身遠

和，心鼓動等ノ症狀ヲ訴フルニ至ル。嚥下困難，羸瘦，不眠等ノ訴ヘナシ。食欲良，便通1日1回。全身症狀，身長中等，骨格强，榮養中等，皮膚稍々濕潤，顏色褐淡黑，黃胆ナシ，口唇，眼瞼等ノ粘膜中等度紅，脈搏正，强，1分106ヲ算ス，眼球稍々凸出スレドモメビウス (Möfius)，グレーフエー (Gräfe) 等ノ症狀ヲ缺キ，手ノ震顫ヲ認メズ。心臟ノ肥大ヲ認メザルモ心悸亢進アリ。胸部ニ於テハ上述ノ症狀以外ニ特記スベキ變化ナシ。腹部，背部，四肢等ニモ著變ヲ認メズ。尿比重1012，酸性透明ニシテ蛋白，糖，「インヂカン」等ノ反應陰性ナリ。

局所症狀　前頸部一般ニ腫脹スレドモ靜脈ノ怒張ヲ認メズ，甲狀腺ノ右葉ハ家鴨卵大，左葉ハ鳩卵大ニ腫脹ス。觸診スルニ左葉ハ軟，彈性，表面滑ナルモ，右葉ハ表面不正，一部ハ軟ニシテ一部ハ硬，結節樣ニ腫大セル部アリ。右葉ノ側方ニ當リ恰モ結核性淋巴腺腫ノ如クニ，三ノ小指頭大ノ結節樣腫瘍連續排列シ，其硬度著シク硬シ。

手術所見　同年同月5日手術。

0.5%「ネオカイン」ノ局所痲醉ノ下ニ右頸部ニ洋襟切開ヲ施シ，前記右葉側方ノ小結節樣腫瘍ヲ摘出ス，次イデ右葉全部ヲ摘出ス。摘出ニ際シ右葉下後部ハ骨樣硬度ニシテ下層氣管ト固ク癒着シ居レルヲ認メタリ。剔出セル右葉ハ約家鴨卵大ニシテ帶灰淡褐赤色ヲ呈シ，所々結節狀ニ隆起ス。カク隆起セル部ハ硬ク，特ニ前記下後面ハ骨海綿質樣ノ觀ヲ呈ス。割面一般ニ暗褐色ヲ帶ベドモ，前記硬度强キ所ハ稍々灰色ノ調ヲ帶ブ，特ニ下後部ノ骨海綿質樣變化ヲ呈セル部分ノ附近ニ於テハ灰色ノ線紋ヲ認ム。尙小締節樣腫瘍ハ小指頭大ニシテ，割面ハ刀ヲ加フルニ當リ著シク硬ク且骨海綿質ヲ見ルガ如シ。

右記右葉ノ一部(後下部ノ所)ト小結節トヲ共ニ組織的ニ檢査セリ。

同月19日　更ニ左葉ノ一部ヲ切除ス。

手術後經過　兩手術後一時發熱脈搏ノ著シキ促進等アリタレドモ，局所ハ化膿スル事ナクシテ第一期癒合ヲ營ミ，經過良好ニシテ同月末退院セリ。茲ニ重要ナルハ脈搏ノ關係及ビ全身狀態ナルガ更ラニ經過ヲ見ルニ非ザレバ詳細ニ亘ルヲ得ザレドモ退院前數日ニ於テハ脈搏數84—96ヲ算シ心鼓動ハ稍々減退セリ。

組織的檢査　上記剔出セル甲狀腺ノ硬化部及小結節ヲ「フオルマリン」ニ固定シ，硝酸ニテ腹灰，法ノ如ク「ツエロイヂン」包埋ノモトニ切片ヲ作製シ「ヘマトキシリン」，「エオジン」ノ復染色ヲ施シ檢鏡セル所見左ノ如シ。

著シキハ小葉間ノ結締織增殖ニシテ其增殖ハ甚シク强キ部アリ，然レドモ一般ニ淋巴細胞ノ浸潤セル部ナシ。小葉間結締織ガ特ニ厚ク增殖セル處ニテハ一般ニ細胞核ニ乏シク所々「ヘマトキシリン」ニ濃染セル部アリ，斯ル所ヲ精檢スルニ「ヘマトキシリ

ン┐ニテ染マリタル顆粒ガ結締織間ニ蓄積シ，石灰沈着像ノ明カナルモノアレドモ硬骨様ノ構造ヲ呈スル部ハ見當ラズ。カカル└ヘマトキシリン┐濃染部ニ圍マルルカ又ハ之ト相並ンデ骨質ヲ形成セル處アリ，骨質ハ其構造正常骨質ト全ク同ジク梁狀ヲナシ腺，小葉間ニ亘レリ。骨梁ニ圍マレタル腺小葉ハ正常ノ構造ヲ呈スルモノモアレドモ多クハ腺細胞ノ增殖アリテ腺腔ヲ充塡シ└コロイド┐物質ガ消失セリ。更ラニ進ンデ腺組織ガ全ク消失シ，之ニ代リテ脂肪組織ノ存スルモノアリ，カカル所ニテハ全ク正常ノ骨髓ト同様ノ觀ヲ呈ス。以上ハ右葉ノ上記硬化部ノ像ナレドモ，小結節ニ於テモ同様ノ所見アリ。要スルニ本例ニ於テハ炎症性變化ノ見ルベキモノナク先ヅ小葉間結締織ノ著シキ增殖ヲ來シ，次デ石灰ノ沈着ヲ來シ，最後ニ骨化セルモノト見做スヲ得。(附圖參照)

終リニ臨ミ本文ノ構成ニ際シ磯部教授ノ御懇篤ナル御指導ヲ深謝ス。

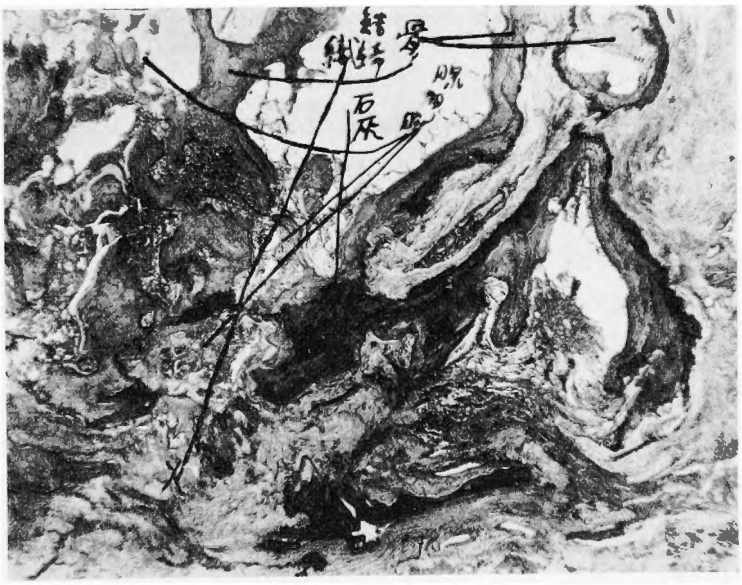

文　　献

1) **Sehrt**: Ueber Kuochen bildung in Strumen. Centralbl. f. Chir. 1905, S. 334. 2) **中山茂樹**: 甲狀腺腫ノ諸型. 日本外科學會雜誌, 大正七年, 學會演說, 47頁. 3) **Caporali (pisa)**: Sul calcificatio et Osseo Archiv et di chir. Vol. XV fasc. 6. 1926.