腎摘除術後創部近傍に発生した，再発腎細胞癌との鑑別を要したDesmoid腫瘍の1例

大竹　慎二[1]，南村　和宏[1]，藤川　　敦[1]，澤田　卓人[1]
太田　純一[1]，森山　正敏[1]，林　　宏行[2]
[1]横浜市立市民病院泌尿器科，[2]横浜市立市民病院病理診断科

A CASE OF ABDOMINAL WALL DESMOID TUMOR AFTER RADICAL NEPHRECTOMY FOR RENAL CANCER

Shinji Ohtake[1], Kazuhiro Namura[1], Atsushi Fujikawa[1], Takuto Sawada[1], Junichi Ohta[1], Masatoshi Moriyama[1] and Hiroyuki Hayashi[2]
[1]*The Department of Urology, Yokohama Municipal Citizen's Hospital*
[2]*The Department of Pathology, Yokohama Municipal Citizen's Hospital*

A 71-year-old man with a right renal tumor underwent nephrectomy. The procedure was converted from laparoscopy to open surgery due to profound bleeding from the renal vein. Pathological diagnosis was clear cell carcinoma G2pT3b v1 ly1 INFα. Three years after surgery, a 5 cm tumor in the abdominal wall was found on computed tomography (CT). A mild uptake was shown on positron emission tomography/CT and as the tumor was located near the surgical wound, recurrence of the renal cell carcinoma was suspected. However, desmoid tumor was suggested by the pathological examination of the tumor biopsy. En-bloc resection of the mass was carried out and the pathological examination showed an array of proliferating and tangling atypical spindle-shaped tumor cells. Immunohistochemical staining of the tumor cells was positive for vimentin, but negative for CD34, c-kit, and s100. Pathological diagnosis was desmoid tumor. There has been no recurrence so far. Desmoid tumor, despite its extremely low incidence, should be considered in a postoperative neoplasm.

(Hinyokika Kiyo **61**：353-357, 2015)

Key words：Renal cell carcinoma, Desmoid tumor

緒　　言

Desmoid腫瘍は比較的稀な線維性腫瘍であり，組織学的には悪性像を欠き分化した線維芽細胞に富む良性腫瘍とされるが，臨床的には浸潤性の発育や局所再発を起こす．機械的刺激が発生要因の1つとされ外傷や手術創部からの発生例が報告されており，しばしば悪性腫瘍の局所再発と鑑別を要することがある．今回われわれは右腎細胞癌術後創部近傍に発生したdesmoid腫瘍に対して，外科的に切除しえた1例を経験したので若干の文献的考察を加え報告する．

症　　例

患　者：71歳，男性
主　訴：腹部腫瘤増大
既往歴：高血圧・高脂血症

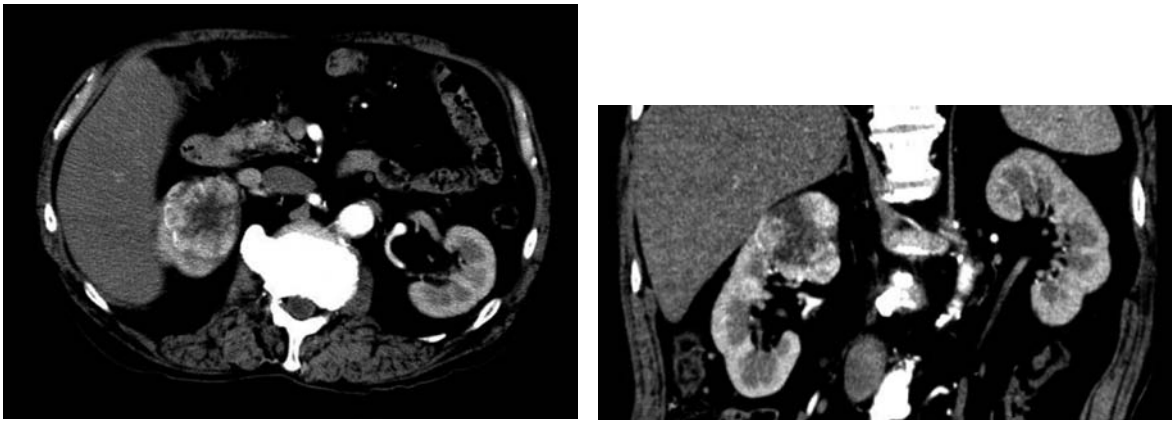

Fig. 1. Enhanced CT scan revealed the right renal tumor.

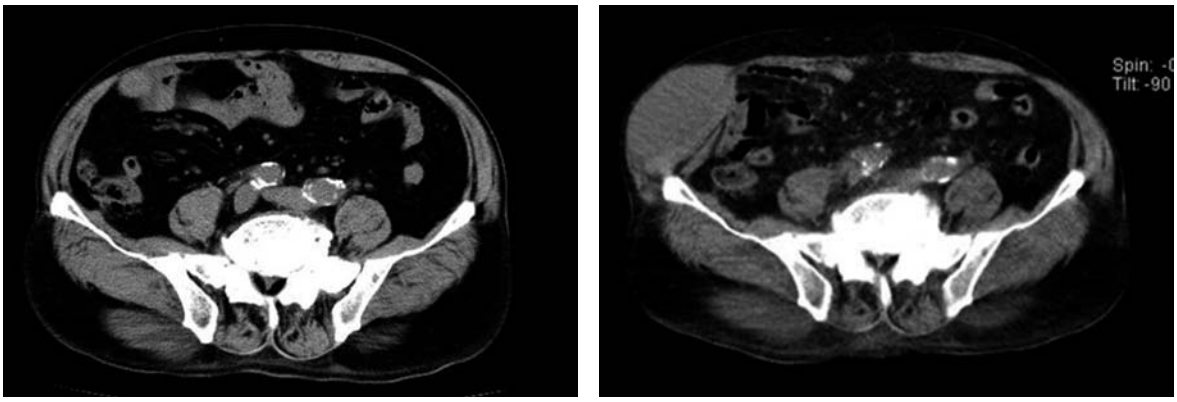

a　　b

Fig. 2. (a) CT image taken just after the operation. There was no mass in the abdominal wall. (b) CT scan taken 37 months after the operation revealed the solid mass in the abdominal wall.

家族歴：特記すべき事項なし

現病歴：尿潜血陽性のため前医受診し，その際に撮影したCTにて右腎腫瘍の指摘あり精査加療目的に当科紹介となった．

造影CTにて右腎上極に5 cm大の腫瘤が認められ，造影早期に造影効果を示し，後期相ではwashoutされていた（Fig. 1）．リンパ節を始め他臓器には明らかな転移は認められず，RCC cT1bN0M0疑いとなった．2010年10月に腹腔鏡下右腎摘除術を施行した．腎動脈にクリップをかけ切断後に腎静脈へクリップをかけたが，その際に腎静脈より出血あり開腹へ移行した．手術時間は4時間28分，出血は750 mlであった．

病理結果はclear cell carcinoma G2 pT3b V1 ly1 INFαであった．

術後は半年ごとのCTで再発有無の検索を行っていた．29カ月目に右下腹部腹壁に腫瘤の出現を認めたが，経過観察とした．しかし，37カ月目のCTで腫瘤の増大を認めた（Fig. 2）．PET/CTでは同部位にFDGの集積を認め，standardized uptake value（以下SUVと略）の最大値（SUVmax）は3.1であった（Fig. 3）．腫瘍部位が前回手術創部に合致していたためRCC創部再発や肉腫などが疑われた．しかしながら悪性疾患にしてはSUVmaxが比較的低く，良性疾患の可能性もあり，良性疾患の場合には腫瘍の切除範囲を縮小出来ると考えられた．そのため腫瘍切除術前に生検を行い，診断を確定する方針となった．2013年11月に腫瘍生検術を施行したところ，desmoid腫瘍との病理結果であった．その翌月の12月に腫瘍切除術施行となった．

入院時検査：クレアチニン1.44 mg/dl．その他血液生化学所見に異常を認めなかった．尿検査にも異常を認めなかった．

手術所見：前回手術時の瘢痕周囲の皮膚・皮下組織も含めて切除範囲を紡錘型とした．外腹斜筋腱膜上を剥離し腫瘤の全貌を確認したところ，腫瘤は薄い被膜で覆われており，比較的境界明瞭であった．外腹斜筋の一部を腫瘤に付着させるように切除した．一部腹直筋鞘に線維状索状物が認められたため腹直筋前後鞘も含めて拡大切除を行った．腹壁補強のため欠損部にはメッシュを周囲筋膜に固定し，閉創した．

病理学的所見：検体は18×12×5 mm大．組織学的には線維芽細胞を思わせる比較的均質な紡錘形細胞が流れるような配列を伴い増殖していた．免疫染色ではvimentinがびまん性に陽性，SMA・desminは一部陽性であった．CD34，c-kit，s100はいずれも陰性であ

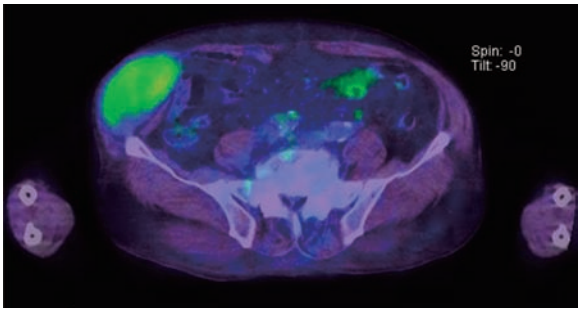

Fig. 3. PET/CT showed FDG uptake in the abdominal mass (SUVmax 3.1).

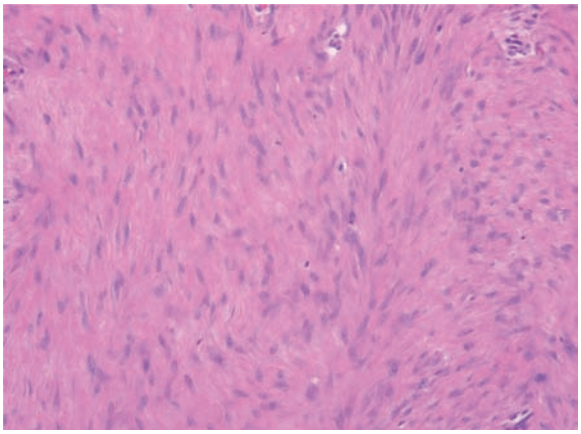

Fig. 4. Array of proliferating and tangling atypical spindle-shaped cells (HE staining, ×100).

り，孤立性線維性腫瘍や GIST・平滑筋腫・神経線維腫は否定的となり，desmoid 腫瘍の診断となった（Fig. 4）．初回手術創とデスモイド腫瘍との連続性を明確に示すスライドは認められなかった．

術後経過：術後経過に問題なく退院した．現在に至るまで13カ月間再発は認めていない．

考　　察

Desmoid 腫瘍は比較的稀な線維性腫瘍であり，組織学的には悪性像を欠き分化した線維芽細胞に富む良性腫瘍とされる．臨床的には遠隔転移を起こさないものの浸潤性の発育や局所再発を起こすとされ，臓器圧排により死亡に至った症例の報告[1]もある．2013年度の WHO 分類では良悪性の中間群（局所侵襲型）に分類されている[2]．

Desmoid 腫瘍は100万人当たり2.4人の発生率とされきわめて稀な疾患である[3]．年齢のピークは30歳台とされ，妊娠・分娩に関与する影響か87％は女性に発生する[4]．発生部位は腹腔内（８％），腹壁（49％），腹壁外（43％）に分類されており[3]，腹壁 desmoid は腹壁の腱筋膜構造，特に腹直筋や内腹斜筋自体やその被膜から発生する．

Desmoid 腫瘍は腹部もしくは骨盤手術の既往との関連がよく知られている．また，外傷，familial adenomatous polyposis（以下 FAP と略）や Gardner 症候群，エストロゲン治療とも関連する[5]．前立腺癌に対するホルモン療法中に desmoid 腫瘍が発生したとの報告[6]や，孤発性の desmoid のうち30％が腫瘍発生部位に外傷の既往があるとする報告[5]がある．泌尿器科領域では腹腔鏡のポート刺入部に発生したとする報告[7]や，腎摘後の創部に出来たとする報告[8]がある．さらには硬膜外麻酔刺入部に発生したとする報告もあり[9]，機械的刺激の加わった部位にはどこにでも発生する可能性がある．

腹直筋部に出来た腫瘍の鑑別診断としては，急性血腫，線維肉腫，リンパ腫，横紋筋肉腫，脂肪肉腫，平滑筋肉腫，神経線維腫，良性線維質腫瘍や未分化神経外杯葉性腫瘍などがある[10]．CT で内部は均一かもし

Table 1.　Previously reported cases of abdominal desmoid tumor in Japan

No	報告者	年齢	性別	既往歴	腫瘍サイズ	治療
1	守屋（2000）	60	男性	Gardner 症候群	13×9×7.5 cm 5×4×4.5 cm	単純切除
2	佐藤（2000）	37	女性	妊娠	4×4 cm	腹壁筋層切除，メッシュ
3	安井（2000）	58	女性	再発・横行結腸癌術後	9.5×9×6 cm	小腸合併切除
4	岸川（2001）	25	女性	妊娠	不明	腹膜を含め切除，メッシュ
5	甲斐（2001）	40	男性	家族性大腸腺腫症	6.5×5.5 cm	単純切除
6	大堀（2001）	26	女性	Redklinghausen 病	2，4 cm	腹壁筋層切除，メッシュ
7	竹内（2002）	不明	不明	なし	不明	腹直筋皮弁
8	藤田（2003）	53	男性	胃癌術後	9×4×3 cm	単純切除
9	新井（2003）	3	女性	再発	4.8×4×2.7 cm	単純切除，化学療法
10	杉（2004）	76	男性	なし	不明	腹膜を含め切除，S 状結腸合併切除
11	桑原（2004）	19	女性	家族性大腸腺腫症	3 cm	化学療法
12	桑原（2004）	23	女性	家族性大腸腺腫症	4 cm	単純切除，化学療法
13	戒谷（2005）	30	女性	なし	19×15×11 cm 14×7.5×5.5 cm	単純切除，メッシュ
14	柴崎（2005）	29	男性	クローン病	21×17×11 cm	腹壁筋層切除，メッシュ
15	元村（2007）	26	男性	家族性大腸腺腫症	不明	大腿筋膜張筋皮弁
16	元村（2007）	33	女性	なし	不明	大腿筋膜張筋皮弁
17	横山（2007）	28	女性	なし	8 cm	単純切除，化学療法
18	上川（2008）	29	女性	なし	不明	前鞘・腹直筋切除，メッシュ
19	西川（2009）	45	女性	なし	6.5 cm	腹膜を含め切除
20	潭口（2010）	71	女性	虫垂癌	2.2×1.7×1.2 cm	腹膜を含め切除
21	宮澤（2011）[19]	61	男性	胃癌術後	15×11×8 cm	腹壁合併切除，メッシュ
22	鈴村（2011）[20]	37	女性	なし	15×13×132 cm	腹壁筋層切除　大腿筋膜再建
23	石野（2012）[17]	25	女性	FAP 大腸全摘後	6，2.5 cm	化学療法
24	澁谷（2012）[21]	36	女性	帝王切開２回	8×5 cm	不明
25	三谷（2012）[22]	32	女性	妊娠	3.6×5.4 cm	腹壁筋層切除，メッシュ
26	只川（2013）[23]	38	女性	妊娠	8×7×7 cm	腹壁筋層切除
27	自験例（2014）	71	男性	腎癌術後	4.5×3.8×3.6 cm	腹壁筋層切除，メッシュ

くは不均一であり，筋肉に比べて低～高濃度にみえる．造影剤による染まり方も様々とされ特異的なパターンはない[10]．FDG/PET による Desmoid 腫瘍の SUVmax は諸家の報告で様々であり，癌との鑑別に用いるには不十分であり組織学的検査が必須と考えられる．しかしながら，腫瘍の増大と同時に SUVmax 値も増加したとする報告[11]や，SUVmax 値が薬物療法の効果のモニターになるとする報告[12]もあり，今後のさらなる検討が望まれる．

Desmoid 腫瘍の治療は外科的切除が第一とされているが，切除範囲については腫瘍辺縁でよいのか広範な切除が必要かについては議論されている．Rock らは辺縁以下切除の再発率が90％に対して，広範切除では再発率が48％であったと報告している[13]．一方で，Gronchi らは断端陽性・陰性が術後再発率に関与していないと報告しており[14]，定まったものはない．現在では切除断端陽性例を始め，手術不能例や局所再発例に対しては放射線治療や薬物療法が行われる[10,15]．薬物療法としては，non-cytotoxic drugs である NSAIDs や抗エストロゲン剤が挙げられる[16]．Non-cytotoxic drugs が無効な例では cytotoxic drugs である抗癌剤の多剤併用療法が用いられる．石野らは，doxorubicin（DOX）＋dacarbazine（DTIC）と methotrexate（MTX）＋vinblastine（VBL）についての論文を検討し，DOX＋DTIC 療法の奏効率を平均68％，MTX＋VBL 療法の奏効率を平均56％としている．副作用に関しては，DOX＋DTIC 療法に比較して MTX＋VBL 療法では比較的穏やかであり，外来治療が可能であると報告している[17]．Ihalainen らは109例の desmoid 腫瘍患者中34例（31％）に再発を認めたが，腫瘍による死亡は2例と報告している[1]．

澤口らは2000年から10年間に腹壁・デスモイドをキーワードに検索した本邦における20例を報告している[18]．それ以降には6例が報告されており，自験例は27例目となる（Table 1）．年齢中央値は34歳．女性18例，男性8例であり，女性が7割近く占めていた．手術歴や FAP の家族歴，妊娠など desmoid 腫瘍発生の要因を持つ症例は18例であり，全体の半数以上であった．腹部手術後 desmoid 腫瘍発生までの期間であるが，川野らは FAP を伴わない腹腔内 desmoid 腫瘍において，初回手術からデスモイド切除までの期間は1.6～42年（平均8.4年）としている[24]．腹壁に限った27例における FAP・妊娠を伴わない術後発生の desmoid 腫瘍症例は自験例を含めて4例であり，その期間は1～3.2年（平均1.9年）であった．病理学的な連続性は認められなかったものの，臨床的には初回手術創部近傍から発生した腫瘍であり，当初は腎細胞癌の再発を疑っていた．デスモイド腫瘍の発生機序を踏まえると，今回の症例では初回手術による機械刺激が発症の重要な因子であることを否定できない．稀な疾患ではあるものの，desmoid 腫瘍は悪性疾患の術後再発の鑑別として考慮すべきと思われる．

結　　語

今回われわれは右腎細胞癌術後創部に発生した desmoid 腫瘍に対して，外科的に切除しえた1例を経験した．Desmoid 腫瘍は悪性疾患の術後再発の鑑別として考慮すべきであると思われる．

文　　献

1）Ihalainen HR, Koljonen V, Bohling TO, et al.: The desmoid tumor: local control after surgical treatment. J Plast Surg Hand Surg **49**: 19–24, 2015

2）Goldblum JR and Fletcher JA: Desmoid-type fibromatosis. In: WHO Classification of Tumors of Soft Tissue and Bone. Edited by Fletcher CDM, Bridge JA, Hogendoorn PCW, et al., 4th ed, 72–73, IARC Pres, Lyon, 2013

3）Reitamo JJ, Hayry P, Nykyri E, et al.: The desmoid tumor: I. Incidence, sex-, age- and anatomical distribution in the finnish population. Am J Clin Pathol **77**: 665–673, 1982

4）Murphey MD, Ruble CM, Tyszko SM, et al.: From the archives of the AFIP: musculoskeletal fibromatoses: radiologic-pathologic correlation. Radiographics **29**: 2143–2173, 2009

5）Kulaylat MN, Karakousis CP, Keaney CM, et al.: Desmoid tumor: a pleomorphic lesion. Eur J Surg Oncol **25**: 487–497, 1999

6）徳毛誠樹，溝尾妙子，伊賀徳周，ほか：前立腺癌ホルモン療法中に発見された小腸間膜デスモイド腫瘍の1例．日臨外会誌 **71**：3223–3226，2010

7）Kaplan DB and Levine EA: Desmoid tumor arising in a laparoscopic trocar site. Am Surg **64**: 388–390, 1998

8）Fujita K, Sugao H, Tsujikawa K, et al.: Desmoid tumor in a scar from radical nephrectomy for renal cancer. Int J Urol **10**: 274–275, 2003

9）永井雄三，鈴木直彦，鈴木　彰，ほか：硬膜外麻酔刺入部に発生したデスモイド腫瘍の1切除例．日臨外会誌 **70**：1890–1894，2009

10）Teo HE, Peh WC and Shek TW: Case 84: desmoid tumor of the abdominal wall. Radiology **236**: 81–84, 2005

11）鄭　充善，池田正孝，水島恒和，ほか：直腸癌術後局所再発の診断で切除した大網原発デスモイドの1切除例．日外科系連会誌 **34**：646–650，2009

12）Basu S, Nair N and Banavali S: Uptake characteristics of fluorodeoxyglucose (FDG) in deep fibromatosis and abdominal desmoid: potential clinical role of FDG-PET in the management. Br J Radiol **80**: 750–756, 2007

13）Rock MG, Pritchard DJ, Reiman HM, et al.: Extra-abdominal desmoid tumors. J Bone Joint Surg Am

66：1369–1374, 1984
14）Gronchi A, Casali PG, Mariani L, et al.：Quality of surgery and outcome in extra-abdominal aggressive fibromatosis；a series of patients surgically treated at a single institution. J Clin Oncol **21**：1390–1397, 2003
15）Kumar V, Khanna S, Khanna AK, et al.：Desmoid tumors：experience of 32 cases and review of the literature. Indian J Cancer **46**：34–39, 2009
16）Sturt NJ and Clark SK：Current ideas in desmoid tumors. Fam Cancer **5**：275–285, 2006
17）石野義人，問山裕二，井上靖浩，ほか：化学療法が奏功した家族性大腸腺腫症術後腸間膜デスモイドの2例．日臨外会誌 **73**：160–165，2012
18）澤口悠子，船橋公彦，小池淳一，ほか：虫垂癌の手術創部に発生した腹壁デスモイド腫瘍の1例．日外科系連合会誌 **37**：1050–1055，2012
19）宮澤智徳，小出則彦，藤田恒浩，ほか：Composix® mesh で修復した腹壁デスモイド腫瘍の1例．日臨外会誌 **72**：2672–2675，2011
20）鈴村和大，飯室勇二，大橋浩一郎，ほか：自家大腿筋膜で腹壁再建をした腹壁デスモイド腫瘍の1例．日外科系連会誌 **36**：1027–1030，2011
21）澁谷文恵，平野恵美子，住浪義則：妊娠中に増大を認めた腹壁デスモイドの1症例．現代産婦人科 **61**：157–161，2012
22）三谷泰之，小林康人，辻　毅，ほか：産褥期に発症した腹壁デスモイドの1例．日臨外会誌 **73**：1822–1825，2012
23）只川真理，西郡秀和，斎藤昌利，ほか：妊娠中に腹壁デスモイド腫瘍摘出術を行い，正期産に至った1例．日周産期・新生児会誌 **49**：369–373，2013
24）川野陽一，鈴木英之，松本智司，ほか：上行結腸癌に対する腹腔鏡補助下手術後に発生した腹腔内デスモイド腫瘍の1切除例．日消外会誌 **43**：95–100，2010

(Received on September 1, 2014
Accepted on May 26, 2015)