大腿ノ深部慢性腫脹

(Chronische tiefe Schwellung des Oberschenkels.)

教授　醫學博士　礒部喜右衛門 講述

助手　醫學士　鬼束惇哉　筆記

患者　西○○ま○　21歳女　昭和6年9月28日入院

遺傳的關係及ビ既往症ニハ特ニ述ベル程ノモノハナク，生來健康デ，昨年2月男子ヲ分娩シ，目中授乳中デアルガ，此ノ子供ハ健康デ異狀ハ認メラレヌ。

現疾患　昨年10月頃カラ左上腿ニ歩行ニ際シ時々牽引痛ガアツタ。腫脹，發赤等ハナク，又ドコヲ壓ヘテモ疼痛ハナイ。所ガ本年8月中旬ニ至リ左大腿ノ外側ガ腫脹シテ中ニ塊ガ出來テキルヲ偶然氣付イタ。此ノ塊ハ其後別ニ大サモ增サズ，只2—3日前カラ其處ニ自發性鈍痛ガアル。發病來一般ニ羸瘦シタ。食思不良。

現症　患者ヲ診ルト，體格小，榮養惡ク，筋ハ萎縮シ皮下脂肪組織減退シ，血色惡ク，相當度ニ羸瘦シテ居ル。脈搏毎分約80，呼吸23，共ニ異狀ハナイ。頭髮密生シ，頭蓋ニ瘢痕壓痛點等ナク，又顏面ニ於テ鞍鼻，口邊條痕，實質性角膜炎，ハツチンスン Hutchinson 氏齒牙或ハ難聽等ヲ證明セズ。胸部デハ胸廓ニ異常ナク，心濁音界及ビ心音正常，タダ第二肺動脈音ハ僅カニ增强シテ居ル。肺デハ右尖部ハ打診音短，聽診上呼氣銳性デ延長シテキルガ囉音ナドハ聽エナイ。腹部，脊柱，上肢等ニハ異常ヲ認メヌ。體溫ハ37°4—37°5′C。

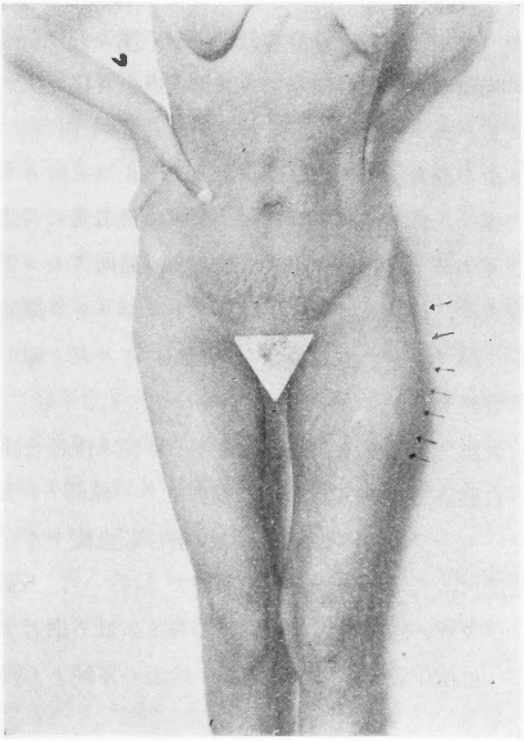

局部所見　サテ左大腿ヲ視ルト，其外側ガ大體楕圓形ニ膨隆シテ居ルノヲ知ル。膨隆部ハ徐々ニ周圍ヘ移行シテ境界ハ明瞭デハナイガ先ヅ大腿ノ上3/5ヲ占メ，被覆皮膚ニハ發赤，靜脈擴張，搏動等ヲ認メラレナイ。念ノタ

メ今大腿周圍ヲ左右比較シテ見ルト大轉子ノ下10cmデハ右ハ35，左ハ43cm，更ニ10cm下デハ右ハ32，左ハ35cmデ甚ダシイ相違ヲ示スノデアル。視タ所デハ特別ナ筋萎縮ハ無イ。觸診スルト，膨隆部ハ輕キ溫度上昇ヲ認メ，ソノ下ニ小兒頭大ノ腫瘤ヲ觸レル。限界不明デアルガ，大轉子ヨリ下方20cmノ所デハ尙明カニ腫脹ノ在ルノヲ認メラレル。表面滑澤，硬度ハ彈力性羣，波動ト壓痛トヲ缺キ，只强ク壓迫スルト「クニツテルン」Knittern ヲ感ジル。骨體ニ密着シ，軟部殊ニ皮膚トハヨク移動スル。股關節，膝關節ノ自發運動正常，アヒレス及膝蓋腱反射ハ兩肢共ニ減弱シ，又兩鼠蹊腺ガ數個小指頭大ニ羣ク腫脹シテヰルノヲ觸レル，但シ之等ニ壓痛ハ無イ。更ニ腹部腸間膜根ノ淋巴腺ニハ腫脹セルモノヲ觸レナイ。

血液像ヲ檢ベルト白血球數10,800，白血球百分中35.5%ノ小淋巴球ヲ認メル。赤血球沈降速度（ウエスターグレン Westergren氏法）ハ1時間デ45cm降下シ正常ニ比シ約6倍ノ加速ヲ示シテヰル。

診斷 腫脹ガ深部ニ在ツテ骨トハ固ク密着シ，其際筋肉ノ萎縮，攣縮或ハ運動障碍等ハ全ク認メラレナイ點カラ，此ノ腫脹ガ骨系統ノモノデアルコトハ疑フ餘地ハ無イガ，骨ノ何物デアルカトイフニ，輕イ午ラモ熱ガアルカラ，先ヅ第一ニ考ヘラレルノハ炎症デアル所ノ骨髓炎 Osteomyelitis デアル。骨髓炎ハ急性ト慢性トニ大別サレルガ，急性化膿性骨髓炎ハ非常ニ重篤ナ全身症狀，高熱，屢々惡寒戰慄，劇痛，機能障碍等ヲ以テ始マリ，發病ノ時間スラ明瞭ニ指示スルコトガ出來ル位デアツテ，此ノ場合デハ勿論急性骨髓炎ヲ指スノデハナク，慢性骨髓炎ヲ疑フノデアル，而モソレガ急性炎カラ移行シタモノデハナクテ，ヨホド毒力ノ弱イ病原菌デ起リ永ク止ツテ居タモノダトセネバナラヌ，其際ハ骨髓ニ膿瘍ヲ作リ，或ハ小腐骨ガ在ツテ所謂慢性骨炎及骨膜炎 Ostitis et Periostitis chronica ノ像ヲ呈スルノデアル。此ノ患者ニ就イテ，局所ノレントゲン寫眞ヲ撮影シテ見タガ，骨髓ニハ著變ナク，只其周邊部全體ガウスボンヤリシタ渾沌タル像ヲ示シ，膿腔ヤ腐骨ラシイモノハ全ク認メラレナイ。此骨ノ周邊部ニアル丸ク膨レタ大キナ陰影ハ勿論上述ノ樣ナ場合ノ慢性骨髓炎ニハアテハマラナイ。

骨膜ノモノダトスルト，今度ハ單純ナ慢性骨膜炎 Periostitis chronica ヲ考ヘテ見ル。之ハ自發疼痛ト壓痛ガアリ，他覺的ニハ軟部ノ輕微ナ腫脹ト骨膜ノ肥厚トヲ觸レ，「アナムネーゼ」ヲ聽ケバ普通發病前ニ癤，敗血症トカ赤痢トカヲ經過シ，或ハ打撲其他ノ外傷ニ附隨スルモノデアル。好發部位カラ言ヘバ，大腿骨等ニハ少クテ，外傷ヲ受ケ易イタメデアラウガ，脛骨ニ來ル事ガ一等多イ。此ノ患者デハ斯ル「アナムネーゼ」ハ無ク，又レントゲン寫眞デ視ラレル骨周邊部ノ陰影ハ單純ナル慢性骨膜炎ニシテハ矢張リ大キ過ギルノデアル。

其處デ他ノ慢性骨疾患トシテ結核，黴毒，腫瘍等ヲ考ヘル。患者ノ血液像ニ見ラレル輕度ナル淋巴球增加症 沈降速度ノ增大等ハ大ニ之等ヲ疑ハシメル。

結核 Tuberculosis デアレバ何ウカ。

化膿性骨髓炎ハ骨體及骨端中節ニ多イガ，骨結核デハ菌栓塞形成ニ都合ノヨイ血管配置ニ從ヒ骨端部ニヨク見ルモノデアル。顏面骨ヤ肋骨ノ場合トハ違ツテ結核性骨膜炎トシテ現レル事ハ罕デ，通常ハ骨髓炎ノ形デ來ル。始メハ小サナ，徐々ニ大トナル結核性顆粒組織ノ病竈ガ在ツテ，之ガ乾酪變性ヲ來シ，其際時ニハ丸イ腐骨ヲ形成スル。又周圍ガ關與シテ疼痛，骨膜及軟部ノ腫脹ヲ伴ヒ，慢性炎症ノ像ヲ示シ或ハ又軟部ニ寒性膿瘍ヲ作ツタリスル。始メカラ潛行性ニ始マリ，一向ニ重篤ナ炎衝症狀ハナイ。局所ノレントゲン像ハ，骨質ノ消耗ガ主デアツテ，骨新生ハ少イモノデアル。經過カラ言ヘバ此ノ患者ハ骨結核ニ似テ居ルガ，位置，レントゲン像等カラ考ヘテ明瞭ニ之ヲ除外スルコトガ出來ル。尙骨結核ト他ノ骨疾患トノ鑑別ニ當ツテピルケー Pirquet 氏反應ヲ重要視スル人ガアルガ，吾々ガ平常診ル都會人ハ殆ンド一度ハ結核菌ニ見舞ハレタ事ノアルモノデアツテ，Pirquet 氏反應陽性ナルコトガ直チニ骨病變ノ性狀ヲ云爲スル材料トハナラナイ。

黴毒 Lues デアレバ何ウカ。

コノ患者ニハ Hutchinson 氏3主徵ノ如キ先天性黴毒ノ徵ハ認メラレナイ。後天性ノ場合ハ時トシテ第1期ニ既ニ一寸シタ疼痛ガ來ルコトモアルガ臨床的ニハ別段ノ所見モナク，普通ハ第2期以後デ，黴毒性骨膜炎ノ形デ出ル。骨膜ガ圓形又ハ楕圓形ニ軟ク腫脹シ，自發痛(殊ニ夜間)及ビ壓痛ガアリ而モ被覆皮膚ニハ何等ノ異常モ無イ，第3期ニナツテ護謨腫 Gumma ガ出來ルト彈力性罕ノ腫瘍ヲ作ツテ其樣子ハ全ク此ノ患者ニ似テ居ル，更ニ皮膚ニ浮腫ヤ發赤ヲ伴ヒ後ニハ自潰シテ血液，脂肪樣膿ト黃色ノ豚脂樣壞死物質トヲ出シ，潰瘍ヲ形成スルノデアル。斯クナレバ一瞥シテ判然タルモノデアルガ，初期デ，他ノ黴毒性徵候ノ缺ケテヰル時ニハ結核或ハ慢性骨髓炎トノ鑑別ガ難儀デアル。斯ル際ハ一般ニ位置，經過，レントゲン像，血淸反應等ヲ參考ニスル。先ヅ位置カラ言ヘバ，普通ハ頭蓋骨，鼻骨，口蓋骨，鎖骨，更ニ下肢デハ脛骨ガ好發部位デアル。上腿ニ來ルコトハ比較的尠ク，又來タトシテモ內側ノ腱膜等ニ現レルコトガ多クテ，此ノ患者ノヤウニ大腿骨ヲ侵ス事ハ稀デアル。此ノ患者ハ更ニ夜間特ニ自發痛ヲ訴ヘルヤウナコトハ無ク，又ワツセルマン Wassermann 氏反應ハ陰性デアツタ。似テヰルノハ局處ノ所見ダケデアル。

ソレデハ炎症以外デ此ノ樣ナ骨腫脹ヲ來スモノト言ヘバ，外骨腫 Exostose ヤ軟骨腫 Chondrom 等ハ此際問題ニナラズ，最モ多ク又考ヘラレ易イノガ骨肉腫 Sarcoma osteoides デアル。

肉腫ハ骨腫瘍中最モ數多ク來ルバカリデハナク，同時ニ最モ惡性ノモノデアツテ臨床上

重要ナ位置ヲ占メテ居リ，臨床的ニハ骨ノ中心カラカ，或ハ周邊カラ發生スルカニ依ツテ內骨肉腫 zentrales Sarcom 及ビ周邊性骨肉腫 peripheres Sarcom ニ大別サレル。前者ハ所謂骨髓性巨大細胞肉腫 myelogenes Riesenzellensarcom デ，腫瘍細胞ガ骨髓內ニ於テ增殖シ骨ノ皮質部ハ內カラ壓迫サレテ追々菲薄トナリ全體ガ紡錘形ニ膨大シ，遂ニハ骨殼ガ羊皮紙樣 pergamentartig トナリ屢々偶發骨折 spontane Fraktur ヲ來ス。一旦骨殼ガ破レルト腫瘍ハ全ク破竹ノ勢デ骨外ニ擴ツテ上腿ガ胴程ノ太サーナツタリスル事ガアルガ，夫迄ハ其殼內ニ蟄居シテ居ルカラ比較的良性デアルカノ如ク見エル。後者ノ周邊性骨肉腫ハ紡錘形細胞肉腫 Spindelzellensarcom デ，之ハ始メカラ骨膜ノ下ヲ速カニ增殖シ骨ヲアマリ損傷セズニ隨分大キナ腫瘍トナリ得ル。之ガ骨膜ヲ破ツタ時ハ前者ガ骨殼ヲ破ツタ時ニ似テ特ニ症狀ガ甚シク增惡スル。

骨肉腫ハ骨體部，殊ニ此ノ患者ノヨウニ大腿骨或ハ脛骨ニ多イ。頻度ニ從ツテ列擧スルト一番多イノハ大腿骨下部，ソレカラ脛骨上部，大腿骨上部，上膊骨下部，兩前腕骨ノ下部ノ順序デアツテ，脛骨下部ハ比較的少イ。形ハ或ハ扁平ニ，或ハ塊狀ニ，或ハ球狀ニ，乃至ハ紡錘形ニ骨腫脹ヲ認メ，硬度ハ骨樣硬ノモノカラ緊張彈力性ノモノマデ色々有リ，甚シキハ波動ヤ搏動ヲスラ認メルコトガアル，又時ニハ腫脹シタ骨殼ヲ押ヘテ「クニツテルン」ヲ觸レタリスル。初期ハ軟部トハヨク動クガ後ニハ密着シ，皮膚ハヨク浮腫樣トナリ，紫色乃至赤褐色調ヲ帶ビ，皮下靜脈像ガ明瞭トナツテ來ル，此ノ皮膚靜脈像增加ガ慢性深部腫脹ニ來ルノハ深部靜脈ガ壓迫サレル結果デアツテ，化膿性骨髓炎デ極ク著明ナ骨膜肥厚ヲ來シタ時ヤ他ノ惡性腫瘍ニ於テモ之ヲ作リ得ルガ肉腫ノ場合ガ最モ多イカラ，斯ル事ガ有レバ大體肉腫ヲ疑ツテヨイモノデアル。又肉腫ハ特ニ急ニ發育スルヨウナ場合ニハ時トシテ相當ノ發熱ガアリ，白血球增多ヲモ來ス。疼痛ハ初メカラ强クハナイモノデアル。然シ偶々大キナ神經ヲ捲キ込ンダリ，或ハ前述ノ偶發骨折ナドヲ來スト大變ナ痛ガ來ル譯デアル。時トシテハ此ノ偶發骨折及其疼痛ガ——殊ニ內骨肉腫デハ——骨腫瘍ノ初發症狀トシテ現レルコトモアル。

此ノ患者ノ經過及處所所見ハ骨肉腫ニアテハマルノデアルガ，唯，熱ノアルノガ困ル。肉腫デ發熱スルノハソノ增殖ガ猛烈ナ場合デ，此ノ患者ノヤウニ8月以來餘リ大キクハナラナイトイフ樣ナ經過デハ發熱シナイノガ普通デアル。尤モ此ノ場合コノ患者ノ熱ヲ胸部疾患ニ由來シタモノダトスレバ解釋ハツク。又肉腫ハ普通血管ニ富ンデ居ルモノデアルカラ，穿刺ヲシテ見ルト相當ニ多量ノ血液ヲ吸引シ得ルモノデアルガ，此患者ニ就テ試ミニ局所ノ穿刺ヲ行ツテ見ルト，諸君ガ今見ラレル通リ，豫期ニ反シテ極ク極ク少量ノ血液ノ滴ガ得ラレタダケデアル。今迄入院中ニ2—3回行ツタガ皆同樣デアル。卽チ穿刺ノ所見ハ肉腫ヨリモ寧ロ血管ノ少イ護謨腫ノ樣ナモノニ近イ。

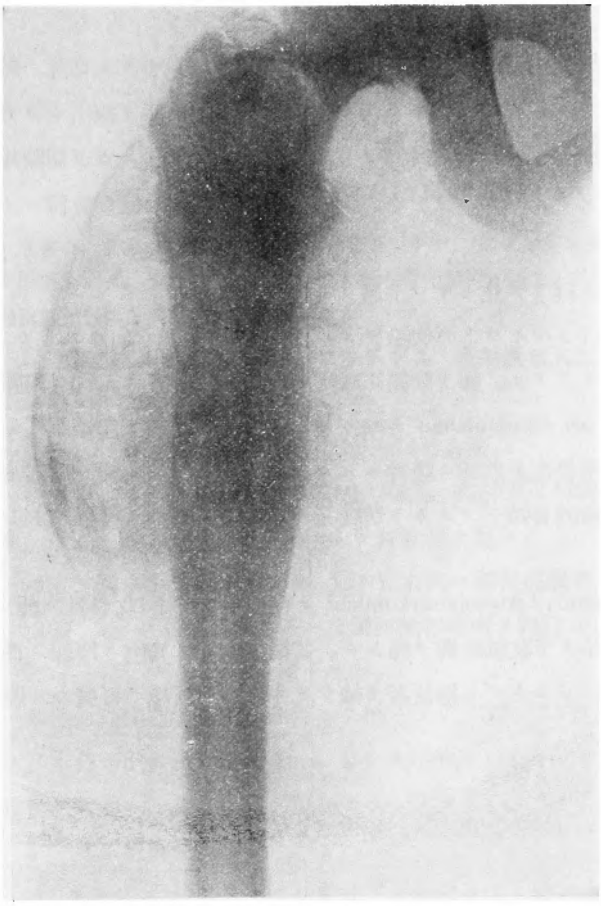

次ニレントゲン診斷デハ何ウカトイフニ，之ハ他ノ系統ニ於テモ價値ハ隨分ニ有ルモノデアルガ，殊ニ骨系統デハ，他系統ニ於ケルヨリモ餘計ニ利用サレ且効果ヲ擧ゲルモノデアル。所デ此ノ患者ノレントゲン寫眞ヲ今一度ヨク觀ルト，結核ニ見ルヤウナ骨ノ萎縮像ノ如キハ無ク，骨ノ周邊部ノ腫脹ニ一致シタ薄イ陰影ノ中ニ放射線狀ニ走ル澤山ノ線梁ガアル。此ノ線梁ハ護謨腫ナドヨリモ寧ロ肉腫內ニ於ケル骨新生ノ影像ト見做ス方ガ穩當ト思ハレル(圖參照)。

卽チ此患者ニ就テハ黴毒ノ症狀ハ少シモナク，却ツテ其經過及局處所見カラ見テ肉腫ト診斷シタ方ガ宜シイ樣ニ思ハレル。然シ若イ女子ニ對シテ下肢ヲ一本切斷スベキカ否カヲ決定スル重大問題デアルカラ，大ニ愼重ノ態度ヲ以テ診斷ヲ下サネバナラナイ。





斯ル場合ニ我々ハ何ウスルカ。

其處デ最後ノ手段トシテ試驗片切除 Probeexzision ガ考慮ニ上ル。然シ小サナ切片ハ時トシテハ眞正ノ病竈ヲ外レルコトモアルカラ，大キク卽チ腫瘍ノ殆ンド全部ヲ摘出シタ方ガ宜シイ，殊ニ此患者ノ場合ハ深部ニアル腫瘍ニ對シテ手術ヲ加ヘルノデアルカラ切除片ノ大小ハ手術ヲ行フ上ニ於テ同一デアルバカリデナク，腫瘍ノ各部ヲ精細ニ檢査シ得ルノデ甚ダ便宜デアル。

只今コノ患者ニ就テ試驗片切除ヲ行ツテ見セヤウト思フ。

處置　黴毒デアレバ驅黴療法ヲ行フベキコトハ勿論デアルガ，肉腫デアレバ何ウスルカ。

出來ルダケ速ク患肢ヲ除去スベキデアル。卽チ股關節離斷ヲ行ハネバナラヌ。殊ニ肉腫ハ其ノ周圍ヲ走ル筋肉内ヘ接觸的 per continuitatem ニ擴ガリ，遂ニハ其筋肉ノ起始部迄モ侵スカラ根本的ニハ之等ノ筋肉ノ附根迄全然的ニ犧牲ニスル必要ガアル。尙肉腫ハ癌腫トハ異リレントゲン線放射處置ガ比較的有効デアルカラ切斷又ハ離斷後其斷端ノ後療法トシテ之ヲ併用スル方ガ宜シイ。

〔**附記**　試驗片切除ノ結果，malignös ノ Alveolarsarkombild ヲ有スル骨肉腫（化骨性肉腫）デアルコトヲ確認シタノデ左股關節デ下肢離斷術ヲ施シタ。其後切斷端ノ筋肉ニ肉腫ノ再發ヲ見，引續キ「エネルギツシユ」ニレントゲン線放射ヲ續ケテヰル。切斷端ニ再發セル肉腫ハ勿論原發竈ト同一ノモノデアル。〕