BCG 膀胱内注入療法後，結核性前立腺膿瘍を来たした1例

川村　正隆，中澤　成晃，上田　倫央
平井　利明，岸川　英史，西村　憲二
兵庫県立西宮病院泌尿器科

A CASE OF TUBERCULAR PROSTATIC ABSCESS FOLLOWING INTRAVESICAL BACILLUS CALMETTE-GUERIN THERAPY

Masataka Kawamura, Shigeaki Nakazawa, Norichika Ueda,
Toshiaki Hirai, Hidefumi Kishikawa and Kenji Nishimura
The Department of Urology, Hyogo Prefectural Nishinomiya Hospital

We report a case of tubercular prostatic abscess. A 65-year-old man had undergone intravesical Bacillus Calmette-Guerin therapy for a non-muscle invasive bladder carcinoma. One year 8 months later, the prostate-specific antigen concentration in serum was elevated (18.58 ng/ml). Results of magnetic resonance imaging (MRI) of the pelvis led us to suspect a prostatic abscess, and transurethral resection of the prostate for drainage was performed. A culture of fluid obtained from the latter procedure revealed a tubercular prostatic abscess. We administered the antituberculous agents, isoniazid (300 mg) and rifampicin (450 mg) daily, for 6 months. One year after surgery, the patient had no urinary symptoms or evidence of recurrence.

(Hinyokika Kiyo **61**: 465-468, 2015)

Key words: BCG, Prostatic abscess, Bladder cancer

緒　　言

BACILLUS CALMETTE-GUERIN（BCG）膀胱内注入療法は，筋層非浸潤性膀胱癌に対する有効な治療法として広く行われている一方で多彩な合併症も報告されている．今回われわれは BCG 膀胱内注入療法後の稀な合併症である，結核性前立腺膿瘍の1例を経験したので文献的考察を加え報告する．

症　　例

患　者：65歳，男性
主　訴：なし
既往歴：特記事項なし
家族歴：特記事項なし

現病歴：2010年5月，肉眼的血尿を主訴に当科受診し，膀胱腫瘍を認めた．精査の骨盤部 MRI 検査では，膀胱腫瘍のほかに前立腺左葉辺縁域に T2 強調像で低信号，拡散強調像で高信号の領域を認めた．しかし，血清 PSA 値 0.63 ng/ml と上昇を認めなかったため前立腺生検は施行せず，膀胱腫瘍に対して経尿道的膀胱腫瘍切除術（TURBT）を施行した．病理組織診断は urothelial carcinoma，G2，low grade，pTa であった．その後，2010年9月，2011年1月，同年4月と3回の膀胱腫瘍再発を認め，いずれも筋層非浸潤性膀胱癌であった．再発予防目的に2011年5月より BCG（イムノブラダー® 40 mg）の膀胱内注入療法を開始した．排尿時痛，頻尿以外の合併症はなく，毎週1回，計6回施行した．2013年1月，血清 PSA 値を再検したところ，18.58 ng/ml と高値を認めた．骨盤部 MRI 検査では前立腺右葉に辺縁に被膜様構造を有する T2 強調像で高信号を示す腫瘤を認め，著明な拡散低下を伴っており，前立腺膿瘍が疑われた（Fig. 1）．2010年5月時の前立腺における所見は著変なく残存していた．2013年3月，精査・加療目的で入院となった．

入院時現症：身長 170.5 cm，体重 67.5 kg，血圧 108/78 mmHg，脈拍82/分，整，体温 36.1°C．胸腹部に異常を認めず，排尿時痛や頻尿などの下部尿路症状も認められなかった．

血液検査所見：WBC 7,100/μl，RBC 411×10^4/μl，Hb 14.7 g/dl，Plt 28.0×10^4/μl，CRP 0.58 mg/dl，PSA 18.58 ng/ml

尿沈渣所見：pH 5.0，比重 1.023，蛋白 ±，細菌 −，RBC 0〜1/HF，WBC 30〜49/HF

尿培養結果：一般細菌培養・抗酸菌培養ともに陰性．結核菌 PCR は陰性．

入院後経過：膿瘍に対するドレナージ目的で，経尿道的前立腺切除術（TURP）を施行した．MRI 画像所見にしたがい，尿道精阜右側7時方向から切除を開始すると黄白色の膿汁の排出を認めた（Fig. 2）．膿瘍腔が十分に開窓されるまで前立腺腺腫を切除した．病理組織像として，炎症細胞の浸潤と繊維芽細胞の増生を伴う肉芽組織を認めた（Fig. 3）．術中の膿尿の抗

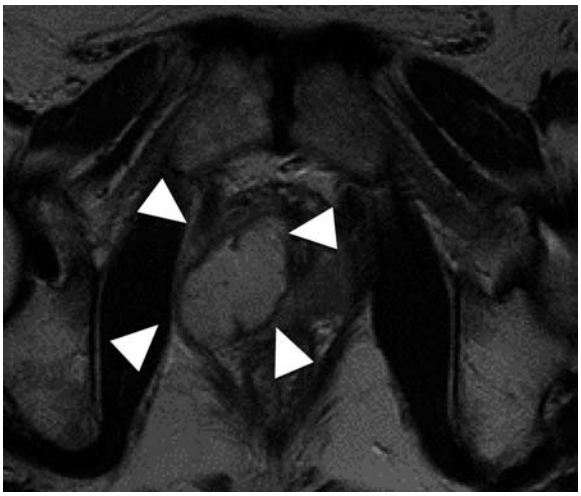

A



B

Fig. 1. Pelvic magnetic resonance imaging showing a prostatic mass with a capsule in the right lobe. (A) High intensity T2-weighted image. (B) Low intensity diffusion-weighted image.

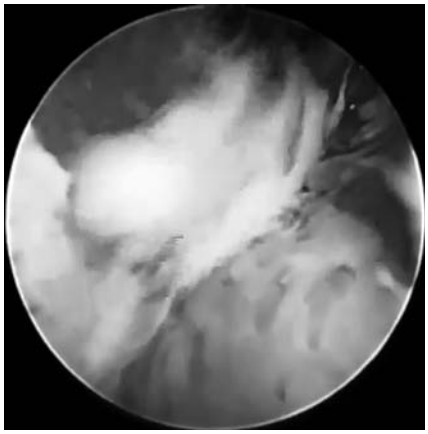

Fig. 2. White pus discharge from the lower right side of the prostate urethra during TURP.

酸菌培養にて結核菌群を検出し，結核菌 PCR は陽性であった．用いた PCR 法ではヒト型結核菌と BCG とを鑑別することはできないため，必ずしもBCG によるものとは断言できないが，経過より BCG 膀胱内注入療法に起因した結核性前立腺膿瘍と診断した．術後は抗結核療法として，イソニアジド（300 mg/day）・リファンピシン（450 mg/day）の投与を 6 カ月間施行した．血清 PSA 値は術後 1 カ月で 5.55 ng/ml，4 カ月で 3.80 ng/ml と正常範囲内まで低下を認めた．また膿尿も術後 2 カ月以降消失した．術後 1 年を経過した現在，明らかな膿瘍形成の再発を認めていない．なお，3 カ月ごとの膀胱鏡によるフォローでは膀胱癌の再発はなく，前立腺部尿道に明らかな異常所見を認めていない．

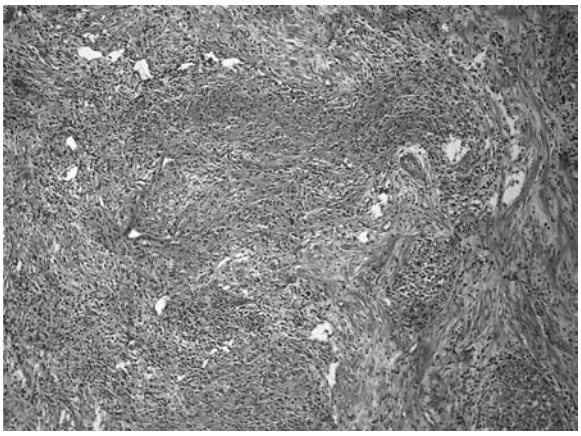

Fig. 3. Microscopic appearance of prostate specimen obtained during transurethral resection (HE stain).

考　　察

BCG 膀胱内注入療法は筋層非浸潤性膀胱癌に対する治療法として確立されている[1]．副作用は排尿時痛や頻尿，血尿などの局所症状と，BCG 感染や免疫反応による全身症状など多彩である．副作用の発現率は65％で，そのうち92％は非重篤なものである[2]一方，BCG 播種による敗血症や全身性過敏性反応などの重篤な合併症は 5 ％程度におこりうる[3]．

結核性前立腺膿瘍の発症に関しては，肉芽腫性前立腺炎から進展したものと考えられている[4]．肉芽腫性前立腺炎は臨床症状を呈するものが0.9％と少ないが，BCG 膀胱内注入療法後に根治的膀胱全摘除術を受けた12例のうち 9 例（75％）で組織学的に肉芽腫性前立腺炎が認められたとの報告[5]もあり，潜在的な罹患率は高い．しかし肉芽腫性前立腺炎から前立腺膿瘍まで進展する機序は不明である．

BCG 膀胱内注入療法後の合併症としての前立腺膿瘍に関する報告は非常に稀であり，われわれが検索しえた限りでは，本邦・海外あわせて11件の報告例[4,6~15]を認めるのみである（Table 1）．過去の報告例では，BCG 膀胱内注入療法後早期に下部尿路症状や会陰部痛などの症状を伴って前立腺膿瘍を発症する

Table 1. Characteristics of the reported cases of prostatic abscess after intravesical BCG therapy

報告年	報告者	年齢	臨床症状	BCG 膀胱内注入療法	発症時期（開始後）	治療方法	再発
2002	花輪	62	下部尿路症状	40 mg，6 回	6 週	ドレナージ（経路不詳），抗結核薬（INH，RFP：6 カ月）	なし
2002	Matlaga	47	会陰部痛	81 mg，6 回	不詳	経会陰的ドレナージ，抗結核薬（12カ月）	なし
2005	AUST	63	会陰部痛	81 mg，5 回	5 週	TURP，抗結核薬（RFP，CAM：9 カ月）	なし
2008	江夏	69	下部尿路症状	81mg，5 回	6 週	TURP，抗結核薬（9 カ月）	なし
2008	市岡	70	なし	8 回	5 カ月	経直腸的ドレナージ，抗結核薬（INH，RFP）	なし
2009	Caulier	48	下部尿路症状，会陰部痛	6 回	8 週	経直腸的ドレナージ，抗結核薬（6 カ月）	なし
2010	工藤	78	なし	40.5 mg，1 回	9 カ月以内	TURP	なし
2010	高木	66	発熱，下部尿路症状	8 回	1 年 2 カ月	TURP，抗結核薬（INH，RFP，EB：6 カ月）	なし
2011	Cheung	71	下部尿路症状，会陰部痛	81 mg，6 回	6 カ月	経会陰的ドレナージ，抗結核薬（INH，RFP，EB，PZ：12カ月）	なし
2012	橋村	61	下部尿路症状	81 mg，8 回	9 週	TURP，抗結核薬（INH，RFP，EB，PZ：6 カ月）	なし
2012	Doo	56	下部尿路症状，会陰部痛	12.5 mg，6 回	6 カ月	抗結核薬（INH，RFP，EB，PZ：12カ月）	なし
2015	自験例	65	なし	40 mg，6 回	1 年 8 カ月	TURP，抗結核薬（INH，RFP：6 カ月）	なし

場合もあるが，本症例のように，1 年 8 カ月間経過した後に無症候性に発見される場合もある．他の無症候であった 2 例はいずれも画像検査にて偶発的に発見されていた．下部尿路症状が存在したとしても，臨床症状からは前立腺炎と前立腺膿瘍の鑑別は困難である．しかし，前立腺膿瘍の加療が遅れてしまうと敗血症への進展や，膀胱・前立腺部尿道・直腸・会陰との瘻形成の可能性もある．そのため BCG 治療患者が下部尿路症状を呈した場合には，稀ではあるが常に前立腺膿瘍を念頭に治療にあたるべきと思われる．

標準的な治療方法は確立されていないが，過去の報告例では 1 例を除き膿瘍ドレナージが行われている．到達方法としては，経尿道的が 6 例，経会陰的が 2 例，経直腸的が 2 例であった．前立腺膿瘍に対するドレナージ方法として，経尿道的アプローチが他の方法と比較して最も入院期間を短縮させた，との報告[16]もあるが，結核性前立腺膿瘍に関してはいずれの治療法においても膿瘍の再発の報告はなかった．膿瘍の存在部位や大きさ，年齢，侵襲に耐えうるかどうか，などを判断材料として到達方法を選択するべきと思われる．本症例では膿瘍が前立腺移行域の尿道周囲に位置しており，比較的広範囲に及んでいたため，経尿道的アプローチを選択し，効果的なドレナージを施行することができた．抗結核薬の投与に関するレジメンは確立されていない．症候性の肉芽腫性前立腺炎に対しては，イソニアジドとリファンピシン 2 剤の 3 ～ 6 カ月間の投与が推奨されており[3]，本症例でも同様のレジメンを用いた．なお，報告 3 例でピラジナミドが投与されていたが，ウシ型結核菌である BCG はピラジナミドに対して抵抗性をもつ．

結　　語

今回われわれは，BCG 膀胱内注入療法後 1 年 8 カ月経過し，無症候性に発生した結核性前立腺膿瘍の 1 例を経験した．

文　　献

1）Hall MC, Chang SS, Dalbagni G, et al.: Guideline for the management of nonmuscle invasive bladder cancer (stages Ta, T1, and Tis): 2007 update. J Urol **178**: 2314–2330, 2007

2）大島勝利，岡部　洋，田村秀明，ほか：イムノブラダー膀注用（乾燥 BCG 膀胱内用「日本株」）の市販後調査成績　使用成績調査．泌尿器外科 **19**：1409–1420，2006

3）Lamm DL: Efficacy and safety of bacille Calmette-Guérin immunotherapy in superficial bladder cancer. Clin Infect Dis **31**: 86–90, 2000

4）橋村正哉，百瀬　均，武長真保，ほか：BCG 膀胱内注入療法後に結核性前立腺膿瘍を来たした 1 例．泌尿紀要 **58**：169–172，2012

5）LaFontaine PD, Middleman BR, Graham SD Jr, et al.: Incidence of granulomatous prostatitis and acidfast bacilli after intravesical BCG therapy. Urology **49**: 363–366, 1997

6）花輪靖雅，菊池栄次，頼母木 洋，ほか：BCG 膀胱内注入療法後に認めた結核性前立腺膿瘍の 1 例．泌尿器外科 **15**：74，2002

7）Matlaga BR, Veys JA, Thacker CC, et al.: Prostate abscess following intravesical bacillus Calmette-Guérin treatment. J Urol **167**: 251, 2002

8）Aust TR and Massey JA: Tubercular prostatic abscess as a complication of intravesical bacillus Calmette-Guérin immunotherapy. Int J Urol **12**: 920–921,

2005
9）江夏徳寿，太田智則，志賀直樹，ほか：BCG 膀注療法後に生じた前立腺直腸瘻の 1 例．日泌尿会誌 **99**：474，2008
10）市岡大士，小野澤瑞樹，内田将央，ほか：膀胱癌 BCG 膀注後に前立腺膿瘍を来たした 1 例．泌尿器外科 **23**：766，2010
11）工藤浩也，山川克典，古畑壮一：BCG 膀胱内注入療法後，結核性前立腺膿瘍を来たした 1 例．神奈川医会誌 **37**：288，2010
12）高木誠次，佐藤英次，井上隆太，ほか：BCG 膀胱内注入療法 1 年 2 カ月後に発症した前立腺膿瘍の 1 例．泌尿器外科 **23**：504，2010
13）Caulier P, Yombi JC, Dufaux M, et al.: Prostate abscess following intravesical BCG therapy. Acta Clin Belg **64**: 436–437, 2009
14）Cheung JM, Hou SS, Yip SK, et al.: An unusual cause of retention of urine after intravesical Bacillus Calmette-Guérin therapy for superficial bladder cancer. Hong Kong Med J **17**: 492–494, 2011
15）Doo SW, Kim JH, Yang WJ, et al.: A case of tuberculous prostatitis with abscess. World J Mens Health **30**: 138–140, 2012
16）Jang K, Lee DH, Lee SH, et al.: Treatment of prostatic abscess: case collection and comparison of treatment methods. Korean J Urol **53**: 860–864, 2012

(Received on March 3, 2015
Accepted on July 17, 2015)