

食道内嚥下異物ノ統計的觀察並ビニ 其ノ處置法ノ討究

京都帝國大學醫學部外科學教室(鳥潟教授指導)

醫學士 吉 田 久 士

Statische Studien der Fremdkörper im Oesophagus sowie über ihre Behandlungsweisen.

Von

Dr. H. Yoshida.

[Aus der I. Kais. Chir. Universitätsklinik Kyoto

(Prof. Dr. R. Torikata.)]

Die statischen sowie therapeutischen Studien von 100 schweren Patienten Oesophagusfremdkörper, die von 1901 bis 1932 in die Klinik aufgenommen worden waren, ergaben folgendes:

1) Männer wurden in 64%, Frauen in 36% befallen. Bei Kindern haben die zwischen 2—4 Jahre alten am häufigsten daran gelitten.

2) Unter den Gegenständen waren 41 stumpf (darunter 25 Münzen), 59 scharf (darunter 35 Zahnprothesen). Bei 100 schweren Fällen der Oesophagusfremdkörper handelte es sich nur bei 4 um Fischgräten.

3) Das Verschlucken und Steckenbleiben der Fremdkörper im Oesophagus geschah 41 mal beim Spielen, 34 mal beim Essen, 15 mal beim Schlaf, 1 mal beim Sprechen, 2 mal im Zweck des Selbstmordes und 2 mal bei der zahnärztlichen Behandlung.

4) Was die Zahnprothesen anbetrifft, so blieben sie im Oesophagus 20 mal beim Essen, 13 mal beim Schlafen und 1 mal beim Reden stecken.

5) Das Steckenbleiben der Fremdkörper im Oesophagus betraf die 1. Enge bei 50 Fällen, die 2. Enge bei 13 Fällen und die 3. Enge bei 7 Fällen. Bei 4 Fällen blieben die Fremdkörper in den von den physiologischen Engen unabhängigen beliebigen Stellen des Oesophagus stecken.

6) Was die eingekeilten Dauer anbetrifft, so waren die meisten Fremdkörper in 2—10 Tagen herausgenommen worden. Die längste Dauer war ca 4 Monate bei einer Münze, die mittels kollaler Oesophagotomia externa mit Erfolg entfernt wurde. Unter

den scharfen Gegenständen blieb eine Zahnprothese 67 Tage lang, noch eine andere 45 Tage lang eingekeilt. Die beiden wurden durch kollare Oesophagotomia externa geheilt. Die Dauer der Oesophagusfremdkörper ist nicht für die Prognose massgebend.

7) Unter 100 Fällen zeigten 13 keine Beschwerden (kein Todesfall), 56 geringe Schluckbeschwerden (3 Todesfälle), 20 mässige Leiden (3 Todesfälle) und 11 ernste Symptome wie Fieber, Perforationszeichen, Blutung, Dyspnoe (9 Todesfälle). Die Todesfälle betragen also 15 %.

8) 17 % der verschluckten Zahnprothesen wurden vom natürlichen Weg spontan entfernt. Die grösste davon war eine 5,0 cm lang, 1,9 cm breite Kautschuckplatte, die mit einem Zahn aus Gold, einem anderen aus Porzellan und noch mit einem goldenen Hacken versehen war.

9) Therapeutisch heilten 12 unter 18 Fällen durch kollare Oesophagotomia externa (Todesfälle=33 %)

10) Eine in der 2. Enge des Oesophagus (in der Höhe des V. und VI. Brustwirbels) eingekeilte Zahnprothese wurde von uns auf kombiniertem Wege im wahren Sinne des Wortes glücklich entfernt worden. Dabei wurde die Prothese zwischen dem Zeige- und Mittelfinger der linken Hand gefasst, die ja von der Gastrotomie-Wunde aus eingeschoben und die Cardia samt der darüberstehenden 3. physiologischen Enge erweitert bis auf das untere Ende des Fremdkörpers in den Oesophagus eingeschoben worden waren. Gleichzeitig wurde die Prothese mit der r. Hand durch die Oesophaguswand hindurch nach unten zu verschoben und zu den Fingern der linken Hand im Oesophagus allmählich gerückt worden, indem die r. Hand von der durch **die freie Thorakotomie** eröffneten Wunde der l. Brusthöhle aus die betreffende Stelle von Oesophagus erreicht hatte. Die Art und Weise der uns geglückten Extraktion des Oesophagusfremdkörpers, der als eine grosse Zahnprothese in der 2. Enge 10 Tage lang eingekeilt war, erachten wir als Unicum. (vgl. Fig. 1—8). (Autoreferat)

緒 言

輒近食道直達鏡ノ技術發達スルニツレ頸部ハ勿論胸部食道ヨリノ異物摘出ガ廣キ範圍ニ行ハル、ニ至レリ。然レドモ今日尚ホ觀血的手術ヲ要スルモノ多クアリテ、食道鏡技術ガ如何ニ進歩スルモ、恰モ膀胱結石ガ悉ク碎石術 (Lithotripsie) ニヨリテ處置セラレ得ズ、例症ノ如何ニテハ高位切開術 (Sectio alta) 等ノ觀血手術ヲ必要トスルト一般ナリ。殊ニ胸部食道壁ニ嵌入シタル異物ニ向ツテハ往々食道鏡摘出ガ不成功ニ終ルノミナラス却テ豫後ヲ惡化セシムル場合ヲ尠シトセズ。コレ食道外科ニ於テ異物が重要ナル地位ヲ占ムル所以ナリ。

本論文ニ於テハ1901年7月ヨリ1932年2月ニ至ル迄ニ我ガ外科學教室並ビニ本學部耳鼻咽喉科及ビ小兒科教室ニ入院セル患者中ヨリ 食道内嚥下異物 100例ヲ集メ、統計的觀察ヲ行ヘリ。即チ本統計ハ專ラ、食道外科ニ於テ最モ必要トスル摘出困難ナル食道異物ニ關スルモノナリ。

食道内嚥下異物ノ治療法沿革

梗 概

食道内異物停滯ニ當リテハ人間ニテモ動物ニテモ本能的ニ口腔内ニ手(趾)指ヲ挿入シ、反射性ニ起ル絞扼運動並ビニ嘔吐ニヨリテ其ノ吐出ニ成功スルコトアリ。此ノ嘔吐作用ハ頓テ治療的ニ異物ノ吐出促進方法ヲ誘導セシメタリ。即チ羅馬時代ノ遙カ以前ヨリ Pinna vomitoria, die Brechfeder ガ食道内異物ヲ吐出セシムルニ使用サレ、又4世紀ノ頃ニハ下3分ノ1ニ羊毛ノ詰マレル長サ10—12吋ノ軟カキ革ニテ作ラレタル Handschuhfinger ノ記載アリ。

之ニ反シ他方ニハ異物ヲ胃中へ緩下セシムル方法アリテ、パンノ大塊、芋類或ハ大量ノ液體ヲ一時ニ攝取シ以テ下方ニ壓シ下ゲムト試ミ、或ハ食道内へ蠟紐、非莖或ハ鉛管ヲ挿入シテ緩下スルニ努メタリ。16世紀ニ至リ Habicot ハ貨幣嵌在ノタメ氣管ヲ壓迫シ窒息ヲ起シタル1例ニ、氣管切開ヲ施シテ其ノ手術創ヨリ貨幣ヲ取出シタリト云フ。J. Z. Petit ハ針及ビ魚骨ノ摘出ニ糸附キ海綿ヲ用ヒタリ。

1767年 Geuns ハ象牙ノオリーヴヲ有スル鯨骨消息子ヲ以テ食道噴門部ノ病性狹窄ヲ擴張シタリ。1799年—Eckhold ハ Schlundschirm 及ビ Schlundkäfige ヲ發明シ、今日使用セラル、所ノ Weissche Grätenfänger (ワイス氏捕骨子)、C. F. Graefesche Münzenfänger (グレーフェー氏鈎貨子) 及ビ Collinsche Oesophagushaken (コリン氏食道鈎)ノ先驅ヲナセリ。

我國ニテハ古來眞綿ヲ細長ク延バシ、之ヲ水ニ浸シテ徐々ニ吞ミ込マシメ、口外ノ眞綿ノ先端ヨリ撚ヲカケ小骨ヲ眞綿内ニ卷キ込ム方法ガ記載セラル。之レ泰西ノ Grätenfänger ト同原理ノモノナリ。又異物ヲ去ルタメ俗間背ヲ叩クコトハ古今東西一轍ナリ。

食道直達鏡

1855年 Carcia ガ喉頭鏡ヲ發明シテヨリ多クノ學者ガ食道鏡ノ製作ニ努力シ、1860年 Voltolini ニ依リ、更ニ稍々遅レテ Lewin ニ依リカ、ル食道窺或ハ食道鏡 (Oesophagusspatel od-Spiegel) ガ發長セラル、Semeleder 及ビ Stork ハ頸部食道ヲ開カンタメ鉗子狀擴張器ヲ作成シ、Bevan ハ Skeletierten Speculum ヲ(1868年)、Leiter-Nitze ハ Oesophagoskop ヲ發表セルガ何レモ實績卓ガラズ。

實際上價値アルモノトシテハ v. Eicken ニ依ル所ノ下咽頭鏡検査法ニシテ、1868年 Kuss-

maul ハ直管ヲ挿入シテ正常及ビ病的食道内ヲ直接觀察シタルガ、是レ實ニ食道直達鏡検査ノ濫觴ナリ。當時光源トシテ Desormeauxsche Lampe ヲ使用セルガ、其ノ後 Mikulicz, Hacker ハ Leiter 氏電燈ヲ應用シテ其ノ術大ニ進ミ、1897年 Killian ノ氣管枝鏡検査法ノ發明アリテヨリ食道鏡検査法モ益々改良セラレ、愈々世界的ノ検査法トナレリ。我國ニテハ其ノ應用稍々遅レタルガ、明治39—40年以來盛ニ使用セラル、ニ至レリ。

觀血的手術

頸部食道外切開術

食道ニ觀血の手術ヲ加ヘタルハ1611年 Verduc ガ食道内異物摘出ニ頸部切開ヲ企テタルニ始マリ、1738年 Goursauld 初メテ異物ニ對シテ本手術ヲ行ヘリ。1785年 Guattani ガ左胸骨甲狀筋ト氣管トノ間ヨリ食道ニ到達スル方法ヲ記述シテ以來眞ニ食道外科ノ發達ヲ見ルニ至リ、1799年 Eckhold ハ左胸鎖乳嘴筋ノ兩脚ノ間ヨリ食道ニ達スル方法ヲ唱ヘ、Vacca Berlinghieri ハ1820年 Ektraesophagoskop ヲ使用シ左頸部ノ環狀及ビ甲狀軟骨縁切開ヨリ食道切開ヲ行ヘリ。Begin, CH. und B. Bell, Callissen, Boyer, Nelaton, Richter 及ビ Malgaigne 等ハ何レモ本手術ニ貢獻セリ。

食道内切開術

食道内切開ハ1864年 Maisonneuve ニ依ツテ考案サレシモノニシテ尿道截開刀類似ノ機械ヲ以テ行ハレタリ。其ノ後 Lannelongue (1865), Trélat (1870) 其ノ他ノ諸家ニ依ツテ行ハレシガ往々危険ヲ伴フコトアリ。之ヲ食道鏡下ニ電氣的ニ行ヘハ稍々危険率ヲ減ズルモ現今餘リ行ハレズ。

胃切開術

胃切開ニヨル食道異物摘出ハ Richardson 及ビ Trendelenburg ニ依リ夫々1887年及ビ1888年ニ初メテ行ハレシモノニシテ、Richardson ハ胃一小孔ヲ穿テ最初鉗子ヲ以テ食道内義齒ノ摘出ヲ試ミシガ、噴門ヲ見出シ得ズシテ更ニ切開創ヲ擴大シ、全手ヲ挿入シテ横隔膜ヨリ5種上方ノ義齒ヲ摘出全治セシメタリ。Trendelenburg ハ長サ約2糎ノ小切開ヲ胃ニ加ヘ、創縁ハ「シーベルピンセット」ニテ腹壁前方ニ保持シ彎曲麥粒鉗子ヲ以テ噴門上方數糎ニ位セル義齒ヲ取り出シタリ。爾來同様手術ハ Wallace (1894年)、Morton (1896年) Quadflieg (1901)、Thiriar 等ニ依リ行ハレ、其ノ後多數ノ報告ヲ見ルニ至レリ。

胸部食道切開術 Die Oesophagotomia thoracica

(i) 後縦隔竇切開食道切開術 Die Oesophagotomia thoracica dorsalis

本法ガ初メテ臨床實地ニ行ハレシハ、1898年 Rehn ガ多クノ屍體ニ就キテ可能ナルコトヲ證明シタル後ニ於テナリ。即チ1900年 Enderlen ハ食道内嵌ニ義齒ヲ胃ヨリ摘出セント試ミ、ソノ不可能ナルヲ知りテ本法ヲ行ヒタルニ始マル。略々時ヲ同ジクシテ Henle モ

義齒ニ於テ之ヲ行ヒタリ。

周知ノ如ク Enderlen ハ之ヲ以テ後縱隔竇外科ニ於ケル發達研究ノ基礎ヲナセルモノニシテ、氏ノ例ハ肝臟及ビ横隔膜下膿瘍ノタメ長ク病床ニ在リシガ、食道瘻ハ9ヶ月後漸ク閉鎖シテ生存ヲ完フシ胸部外科史上ノ驚異トナレリ。Enderlen、Henle 共ニ異壓裝置發表以前ニ施行セラレタルコトハ注意スベキコトナリ。其レ以後、Rutherford、Heidenhain (1921)、最近ニハ Nehr Korn ノ報告アリ。義齒嚥下患者ニ於ケル後縱隔竇切開報告ハ4例ニシテ其ノ中治癒セルハ唯 Enderlen ノ1例アルノミナリ。

(ii) 前胸の又ハ洞肋膜的食道切開術 *Cesophagotomia thoracica anterior oder transpleuralis*

本法ハ1911年 Ein transpleurale Entfernung eines Fremdkörpers ト題シテ Küttner ニヨリ提唱サレシ方法ニシテ、翌年 Wiesinger 初メテ Brauer 氏過壓裝置ノ下ニ行ヒシガ、術後肺炎ノタメ不幸ナル轉歸ヲトリ、更ニ時ヲ經テ1916年 Alfred Exner ハ28歳ノ義齒嚥下患者ニ於テ本手術ヲ行ヒ、肋膜腔ニ突出セル異物ヲ容易ニ摘出シタレドモ術後20時間ニテ死亡セリ。其ノ後嵌入義齒ノ治驗報告ヲ聞カズ。

1925年本邦ニ於テ初メテ平壓開胸術ガ鳥瀉教授ニヨリ主張セラレテ以來、胸腔外科ニ一轉期ヲ劃シ、我ガ外科ニ於ケル此ノ方面ノ研究ハ大ナル進歩ヲ遂グルニ至レリ。下記臨床例第1例ハ第 V、VI 胸椎部食道内嵌入義齒ヲ平壓開胸胃切開合併雙手の摘出法ニヨリ摘出全治セシメタルモノニシテ、コノ際敢テ食道切開ヲ行ハザルヲ以テ特徴トナシ、胸部食道内異物摘出史中甚ダ貴重ナル例ト信ズルモノナリ。

臨 床 例

第1例 平壓開胸胃切開合併雙手の異物摘出例

患者 江○玉○ 女子 55歳 無職 1931年5月28日入院。

遺傳的關係 1人ノ姉ハ肺結核ニテ死亡シ、1人ノ弟モ同病ヲ患フ。父ハ喘息ヲ病ムガ其ノ他ニ特記スベキコトナシ。

既往歴 生來餘リ壯健ニアラザレドモ著患ヲ知ラズ。酒、煙草ヲ嗜マズ。出産ナシ。

現病歴 5月19日朝飯ノ際茶漬ト共ニ上顎義齒ヲ誤嚥シ、直チニ數ヶ所ノ耳鼻咽喉専門家ヲ訪ヒ食道鏡摘出ヲ試ミラレシガ奏効セズ。以來固形食ノ攝取不可能ニシテ流動食ノミ攝レドモ嚥下時胸部ニ停滯感アリ。自發疼痛ハナキモ瓦斯嚥氣ノアル時胸部全體ニ響ク鈍痛アリ。嚥下ヨリ 9日目余等ノ敎室ニ來レリ。

現症 榮養稍々不良ナルモ、一般所見ニ特記ス可キコトナシ。局處所見トシテモ頸部及ビ胸部ニ特殊所見ヲ認メズ。

レントゲン検査所見 第1及ビ第2斜位ニテ第V、第VI胸椎ノ間ニ異物影像ヲ認ム。義齒ハ右側稍々前方ヲ向キ、謾謀牀縁ハ左側稍々後方ニ向ヒテ其ノ兩端ハ食道壁ニ嵌入ス。異物ハ縱位ヲトリ、影像上端ハ第V胸椎ヨリ約0.5cm上方ニ、下端ハ略々第VI胸椎ノ下縁ニ相當ス。炎症ニヨル瓦斯形成ノ所見ヲ呈セズ。(第1圖及ビ第2圖)

手術 5月29日。

術前處置トシテ輸血200ㄲ, ヌヂガレン⁷1.0ㄲヲ注射ス。手術1時間前ニ2%_Lパントポン, ヘコボラミン⁷0.5ㄲツ、2回皮下ニ注射シ, 0.5%_Lネオカイン, アドレナリン⁷105ㄲヲ以テ局所麻酔ノ下ニ手術セラル。

逆行性食道鏡検査。 劍尖狀突起下ヨリ左肋弓ニ沿ヒ約13ㄲノ弓狀皮膚切開ヲ行フ。胃前壁胃底ニ近キ部ヲ紡錘狀ニ腹膜ニ固定シテ之ヲ腹腔外トナシ(大サ約6.0×4.0ㄲ)其ノ中央部ニ小孔ヲ穿チテコレヨリ食道鏡ヲ挿入シ, 噴門部ノ方向ニ向ケ食道内ニ進メ約20ㄲニシテ異物ニ到達, 護膜牀及ビ齒牙ヲ認メタリ。異物鉗子ヲ以テ牽引スルモ移動セズ, 異物下端尖銳部ハ食道壁ニ嵌入セルガ如シ。食道粘膜ハ浮腫狀ニ發赤腫脹セルモ膿樣物質又ハ異常ノ分泌ヲ見ズ。

食道鏡ニ依ル摘出ヲ斷念シ胃切開ニ依ルコト、ス。而シテ食道鏡所見ニヨルニ單ニ胃切開ノミヲ行ヒ手ヲ挿入スルノミニテハ, 嵌入異物ヲ誘導困難ナルコト明白ナルヲ知り開胸術ヲ合併スルコトニ決セリ。即チ左側第VII肋骨ガ前腋窩線ト交ヌル部ヨリ後上方ニ向ヒ弧狀切開約24ㄲヲ加ヘ, 第VIIIIX肋骨各々13ㄲ切除ヲ行ヒ, 第VIII肋間ヨリ胸腔ニ入ル。

直チニ食道ヲ露出シテ検査スルニ, 丁度氣管分岐部ニ於テ護膜牀ノ彎曲部ヲ氣管上ニ横タヘ, 下端ヲ食道壁ニ突キ込ミ將ニ壁ヲ破ラントス。然レドモ食道周圍ニハ炎症狀ヲ見ズ。胃切開口ヨリ彎曲麥粒鉗子ヲ入レ, 食道外ヨリ異物ヲ誘導シテ鉗子ニ挾マシメントスルモ成功セズ。茲ニ於テ左手ヲ胃腔内ニ入レ噴門部ニ達シ, 漸次噴門ヲ擴大シツ、左第2, 第3指ヲ食道ニ挿入シ, 横隔膜裂口部ヲ開大シ且ツ舉上シテ漸ク異物ノ最下端ニ到達セリ。異物下端ハ噴門部ヨリ約13ㄲト推定セラル。胸腔内ノ右手ヲ以テ食道外ヨリ異物下端ヲ食道壁ヨリ外シ, 左2指尖端ニ辛ジテ挾マシメ上端ヲ誘導シツ、漸次下方ニ引キ下ゲ遂ニ取出スコトヲ得タリ。(第3圖模型圖)

開胸創ハ胸腔内ノ残留空氣ヲ吸引排除シタル後, 氣密ニ之ヲ第1期縫合閉鎖セリ。胃切開部ハ逐層ニ縫合シ Treitz 靱帶ヨリ40ㄲ肛門側ニテ空腸瘻ヲ設ケ, 皮膚縫合部ハ1部開放性トナス。

標本 長サ4.2ㄲ, 幅2.3ㄲ, 厚サ0.95ㄲ。白陶齒2本ヲ有スル硬護膜牀養齒ナリ。(第4圖)

第 3 圖

開胸胃切開合併雙手の異物摘出法(教室法)



Fig. 3. Skizze bei der kombiniertenExtraktion.

第4圖 江○玉○

摘出異物(義齒)

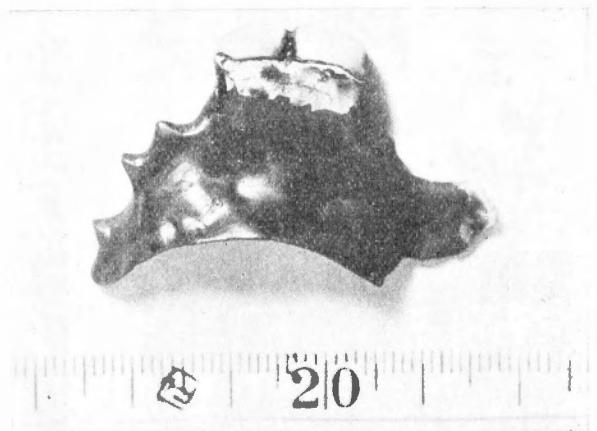
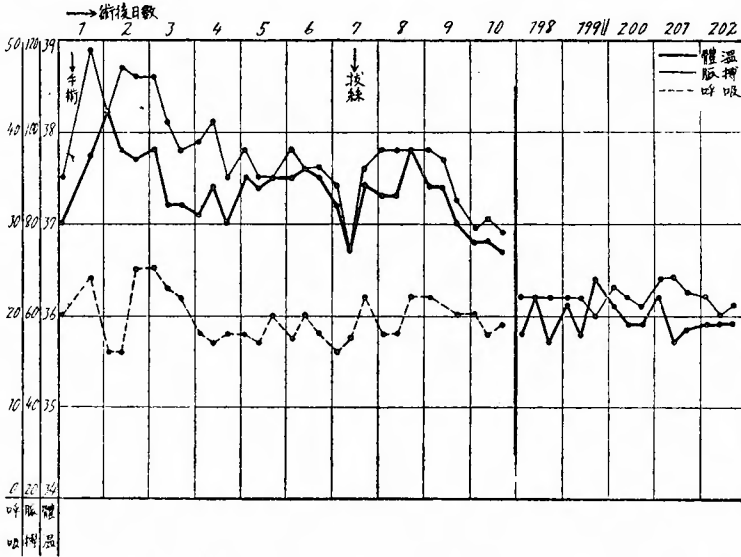


Fig. 4. Das herausgenommene Gebiss.

術後経過 經過順調ナレドモ手術創1部感染セルタメ創ノ治癒ニ時日ヲ要シタルモ, 胸腔及ビ腹腔内ニ感染ヲ來サズ。空腸瘻ハ術後10日間ニテ用ヒタルノミ。其ノ後經口のニ攝食セシメタルガ瘻孔久

シク閉ヂズ。止ムヲ得ズ10月20日空腸瘻ノ部分的遮斷ヲ行ヒタル=間モナク閉鎖セリ。12月14日全治退院セリ。(第5圖, 第7圖, 第8圖)

術後ノレントゲン検査ニテ食道ハ正常ナルコトヲ證明セリ。(第6圖)



第 5 圖

江 ○ 玉 ○
術後體溫表

Fig. 5. Fieberkurve nach der Operation.

第 7 圖 江 ○ 玉 ○
術後(12月10日撮影)

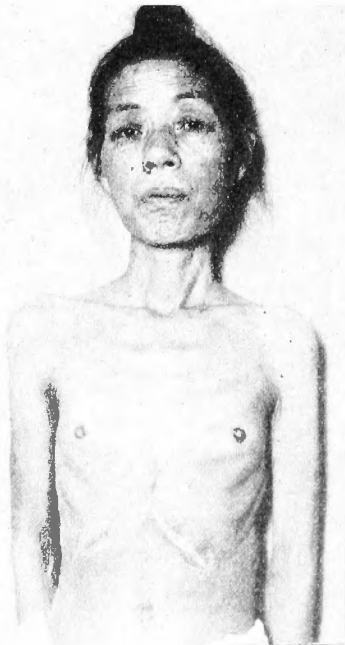

Fig. 7. Pat., 196 Tage nach der Operation.

第 8 圖 江 ○ 玉 ○
術後(12月10日撮影)

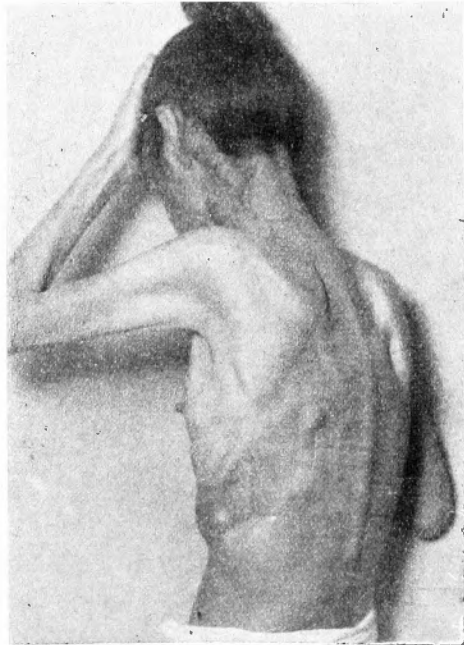


Fig. 8. Do., seitliche Ansicht.

吉田論文附圖

第 1 圖 江○玉○
術前レントゲン寫眞(第1斜位)

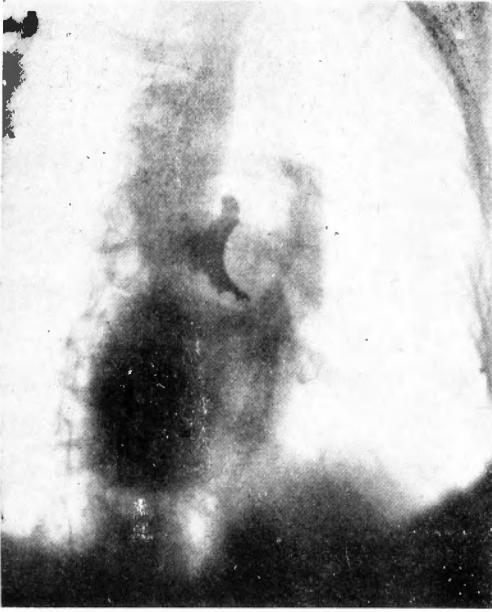

Fig. 1. Radiogramm bei der I. Schläglage.

第 2 圖 江○玉○
術前レントゲン寫眞(第2斜位)

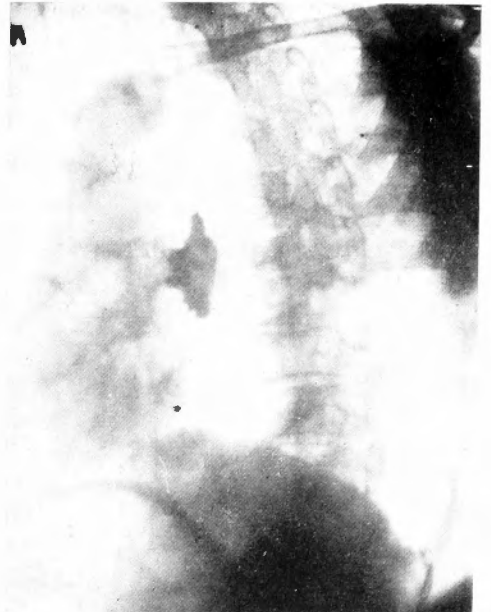


Fig. 2. Do. bei der II.

第 6 圖 江○玉○
術後レントゲン寫眞(12月10日撮影)

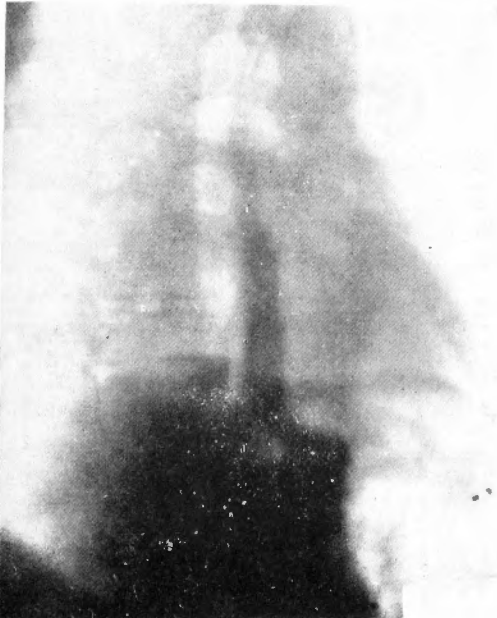


Fig. 6. Radiogramm des Oesophagus, 196 Tage nach der Operation.

第 9 圖 上○左○子
術前レントゲン寫眞

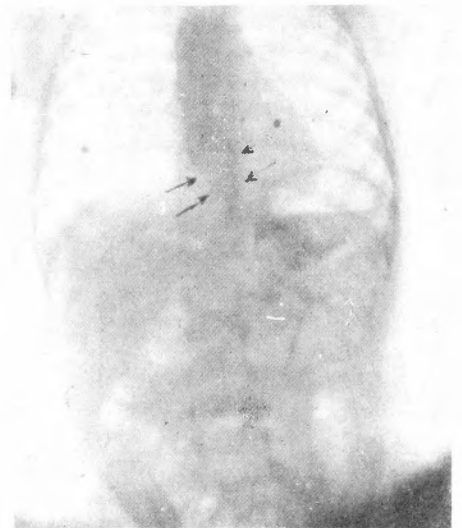


Fig. 9. Fremdkörper (Meerrettigstück) in der 3. Enge der Speiseröhre.

第2例 胃切開異物摘出例

患者 上〇左〇子 女子 3歳 父理髮業 1931年8月10日入院。

遺傳的關係及ビ既往歴 特記スベキ事項ナシ。

現病歴 8月8日晝食時ニ大サ約小指頭大長サ1寸許リノ大根漬ヲ嚥下シ、ソレ以後液體ヲ飲ムモ悉ク之ヲ吐逆スルニ至レリト。8日以來便秘ニ傾ク。

榮養佳良ニシテ一般所見ニ就テハ特記スベキ所見ナシ。

局所所見 頸部及ビ胸廓ハ左右相對性ニシテ呼吸亦安靜、心臟及ビ肺臟ニ著變ナク、外部ヨリ頸部ニ何物ヲモ觸レズ。液體約100 ㄱ飲用スレバ1分時ヲ經ザルニ嘔吐ス。鯨骨_Lブジー⁷⁸號ヲ挿入スルニ上顎門齒ヨリ約17 ㄱノ部位ニテ硬キ抵抗ヲ觸レ、時ニハコノ障礙部ヲ通過シ胃内ニ達スルコトアリ。

レントゲン検査所見 造影劑ハ第 X 胸椎ニ相當シテ時 Zickzack 狀ニ停リ、極メテ緩徐ニ胃内ニ進ムヲ見ル。ソレヨリ上部食道ハ稍々擴張シ、下方ハ漏斗狀ニ影像缺損ヲ生ジテ此ノ部ニ異物ノ嵌在スルヲ確カム。(第9圖)

手術 異物ハ大根漬ナルヲ以テ食道粘膜ヲ機械的ニ損傷スル虞少ナク、鯨骨_Lブジー⁷⁸ヲ以テ數回之ガ突落シヲ試シシモソノ効無ク、Bougierung ノ回ヲ重ヌルモ異物ハ依然トシテ移動セズ、嘔吐ヲ續クルヲ以テ觀血手術ヲ行フコトニ決ス。

手術日 8月18日。

術前處置トシテ母ノ血液50 ㄱ筋肉内注射、生理的滅菌食鹽水150 ㄱ及ビ_Lヂガレン⁷⁰0.3 ㄱ皮下ニ注射ス。

0.5%_Lネオカイン、アドレナリン⁷²⁵ヲ以テ局所麻酔ノ下ニ手術行ハル。

胸骨劍狀突起下ヨリ臍高ト劍狀突起トノ中間迄正中切開ヲ加ヘ、之ヨリ前腋窩線ニ至ル迄約12 ㄱノ弧狀切開ヲ行ヒテ腹腔ニ入り、食道ヲ觸ル、ニ噴門部ヨリ約4 ㄱ上方ニ硬結ヲ觸レシガ直チニ上方ニ移動シテ摑ミ難シ。依テ經口的ニ挿入シタル鯨骨_Lブジー⁷⁸ニテ徐々ニ異物ヲ下方ニ壓シ下ゲ胃内ニ突キ落サント試シシモ成功セズ、即チ横隔膜食道裂孔部ヲ通過セズ。仍テ此ノ食道裂孔ヲ擴大シテ噴門部ヲ露出シ、之ヨリ食道下部ヲ約4 ㄱ腹腔ニ牽引シ、今度ハ_Lブジー⁷⁸ニテ漸次壓シ下ゲ異物ヲ食道外ヨリ摑ミ指ヲ以テ胃内ニ誘導落下セシムルコトニ成功シタリ。

茲ニ於テ胃ノ前壁上方ニ長サ約1.5 ㄱノ小切開孔ヲ穿チ異物ヲ取出セリ。胃切開創ハ2層ニ閉鎖シテソノ上ヲ大網膜ニテ被護シ、腹壁モ第1期ニ閉鎖セリ。

標本 大根漬(澤庵)ノ尖端ニシテ割合平滑ナル皮ヲ内面ニ向ケ、ソノ長徑ニ一致シテ2ツ折トナツテ漏斗狀ヲナス。外面ハ大根實質ニシテ比較的粗雜ナリ、ソノ基底ヲ上方ニ先端ヲ噴門側ニ向ケテ食道内ニ嵌在セリ。嚥下後11日ヲ經過セルモ内面ノ皮ハ變色セズ紫黃色ヲナセリ。漏斗狀ニ2ツ折トナレル實物ノ大イサハ(第10圖)長徑3.0 ㄱ、横徑1.5 ㄱ、厚サ0.6 ㄱ、目方1.5瓦。

術後經過 術後經過順調ナリシガ、4日目ノ夜ニ至リ突然_Lイレウス⁷症狀ヲ起シタルタメ再手術ヲ餘儀ナクセラル。

第10圖 上〇左〇子
摘出異物(大根漬)

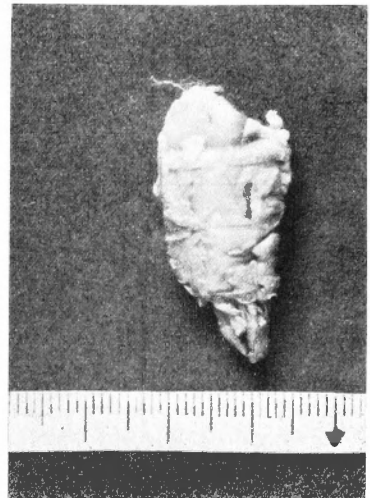

Fig. 10. Grösse und Form des herausgenommenen Fremdkörpers (vgl. Fig. 9).

腹腔内ヲ檢スルニ廻腸末端ヨリ約80糎上方ノ小腸ガ絞扼セラレテ狹窄ヲ生ゼリ。何ニヨリテ絞扼セラレシカ充分原因ヲ確カムル能ハズ、Destrangulationヲ行ヒテ順調ニ手術ヲ終リシガ、翌早朝不幸ナル轉歸ヲトリタリ。

病理解剖所見 胃大彎ノ略々中央部ニ異物拔去ノ手術創アリ。創面癒着、廻盲部ヨリ約25糎、80糎及ビ250糎上方ニ先天性狹窄部ヲ認ム。廻盲部異常ナシ、腸間膜ニ細血管充盈ノ像認メラル。

本例ハ異物摘出手術ガ最モ合理的ニ行ハレ見事ニ成功シタレドモ、小腸ニ3ヶ所ノ先天性狹窄ヲ有シタルタメ、手術操作ガ誘因トナリシモノノカー層其ノ程度ヲ強メ遂ニ「イレウス」ヲ併發シテ不幸ナル轉歸ヲ見ルニ至リシハ返ス返スモ遺憾トスル所ナリ。死ノ直接ノ原因ハ異物摘出手術ソレ自身ニ非ズ。異物摘出手術トシテハ成效セルモノニ算入スベシ。

第3例 頸部食道外切開術例

患者 芦○由 女子 52歳 農業 1931年12月4日入院。

遺傳的關係及ビ既往歴 特記スベキ事項ナシ。

現病歴 去ル11月30日夕食ニ際シテ「かしわ」あら「(雞骨片)ガ刺痛ヲ以テ喉頭邊ニ停滞シ、急イデ米飯ヲ丸呑ミニセルモ下降セズ、直チニ醫師ヨリ拔去ヲ試ミラレシガ効ヲ奏セズ、當夜ハ全身倦怠ノ爲可成リ苦シミタリ。然ルニ翌朝ヨリ疼痛去リ嚥下障礙輕減シ米飯モ容易ニ通過スルニ至リシガ、翌々日12月2日ニ及ビテ右側ノ肩ノ凝リ及ビ前頸部ノ緊張感ヲ來シ。同夜ヨリ食物ノ嚥下ハ不能トナリ、昨朝ヨリ湯、水スラ通ラズト。呼吸困難ナキモ睡眠障礙セラル。

局所所見 頸部ハ左右相對性ナレドモ前頸部ハ一帯ニ腫脹セル感アリ。試ミニ喉頭邊ヲ壓スレバ鈍痛ヲ訴ヘ、唾液ヲ呑ミ込マシムレバ「峠」ヲ越スガ如ク苦シキ感アリト訴フ。

レントゲン検査 レントゲン學的ニハ種々検査セルモ之ガ所在ヲ明示シ得ズ。

食道鏡検査 12月5日。

食道入口部ノ直下即チ前上門齒列ヨリ約15糎ノ食道後壁粘膜ハ瀰漫性ニ發赤シ、ソノ中ニ凡ソ米粒大ノ灰白色部アリ。詳細ニ檢スルニ稍々尖銳ノ形ヲ呈シ、明ラカニ異物狀ヲ示セドモ大半粘膜下ニ埋モル。直チニ食道鉗子ニテ摘出ヲ試ミシガ粘膜ヲ損傷スルノミニテ拔去シ得ズ。仍ツテ觀血手術ヲ行フコトニ決ラ。

第1表 食道異物京大外科ノ統計表

症例番號	姓 名	年齢	性	誤嚥年月日	誤嚥動機	臨床症狀	摘出月日	嵌入時間	異物種類
1	今○路 留○郎	36	♂	1901年 7月8日夜	睡眠中	固形食嚥下困難	7月10日	約2日	義齒
2	西○サ○	48	♀	1902年 8月12日 午後3時	談笑中	咽頭及ビ胸骨中央後方ノ嚥下痛、停滞感水液嚥下時ノ雜音並ビニ嘔吐	8月16日	約4日	義齒
3	中○由○郎	30	♂	1903年 5月20日 午後6時	食事中	顔貌憔悴、懶惰、結膜充血、著明ナル前頸部腫脹	5月23日	約3日	義齒
4	藤○市○門	20	♂	1903年 9月13日 午後10時	飲水時	胸骨中央後方ノ自發疼痛及ビ嚥下時劇痛、然ル後胃部疼痛	9月17日	約4日	縫針
5	上○ツ○	6	♀	1905年 2月4日夜	仰臥遊戯中	固形食嚥下困難及ビ嚥下痛、咳嗽、嘔氣、少量ノ吐血	2月9日	約5日	半錢銅貨

第11圖 芦 ○ 由
摘出異物(雞骨)




Fig. 11. Ein 15 cm aboral von der Schneidezahnreihe in die Wand des Oesophagus eingestochener Pouletknochen, der durch die Oesophagotomia externa herausgenommen wurde (ideale Heilung).

手術 12月5日。

術前處置トシテ、 L_2 チガレン 10 1.0ㄲ皮下注射、手術1時間前ニ 2% L_1 パントポン、スコポラミン 70 0.5ㄲツ、2回皮下ニ注射シ、 0.5% L_1 ペルカイン、アドレナリン 730 ㄲヲ以テ局所麻酔ノ下ニ手術行ハル。

左側胸鎖乳嘴筋ノ前縁ニ沿ヘル約8ㄲノ皮膚切開ヲ以テ食道ヲ露出シ、 L_1 ゴム 7 管ニテ輕ク外方ニ牽引ス。食道筋層ヲ縱ニ切開シタル後粘膜ヲ開クヤ有泡粘性液ヲ多量排出ス。指頭ヲ以テ食道内壁ヲ檢スルニ切開創ノ上方、左ニテ縱ノ方向ニ粘膜下ニ横タル骨硬度ノモノヲ觸ル。依テ左示指頭ニテ刺入骨片ヲ指南シ、其ノ僅カニ食道腔ニ突出セル部分ヲ Kocherklemme ニテ挟ミツ、摘出シタリ、出血或ハ排膿ヲ見ズ。

食道切開部ハ逐層的ニ縫合閉鎖シ、皮膚縫合部ハソノ上端ヲ1部開放性トナセリ。且ツ最も確實ナル補助方法トシテ Witzel 法ニヨル胃瘻ヲ造設シタリ。

標本 長サ2.2ㄲ、最大幅0.28ㄲノ雞骨片ニシテ兩端尖銳ナリ。(第11圖)

經過 手術創感染セルタメ第3日目ヨリ繃帶交換ヲ行ヒ、第5日目ニハ食道内ト交通セルガ第8日目ニ至リ今迄持續セル 38°C 内外ノ熱ハ全ク平熱ニ復シ、以後經過良好ニシテ術後20日目ニハ分泌物減少シ創口壓迫ニテ粥ヲ攝取シ得ルニ至リ、21日目ニ胃瘻 L_1 カテーテル 7 ヲ拔去セリ。頸部ノ肉芽發生良ク術後28日目ニ瘻孔ハ完全ニ閉鎖シ、1月9日(36日目)全治退院セリ。

術後レントゲン検査ニテ食道ノ通過障礙全ク認メズ、正常ナルコトヲ證明セリ。

異物ノ大イサ	嵌入部位	摘出方法	X線所見	前處置	轉歸	退院月日	備考
陶齒4本、 護謨牀付上顎義齒	門齒ヨリ20ㄲ	食道外切開術			輕快	7月26日	
	門齒ヨリ25ㄲ 橫位	食道外切開術			死亡	8月17日	嵌入強度ニシテ食道粘膜炎傷セラル。
4.0×2.3ㄲ 扁平護謨牀 陶齒2.金鈎 3	胸骨把柄部上 後方	食道外切開術		+	輕快	6月8日	食道鈎摘出術奏効セズシテ來ル。
		開腹術			全治	10月31日	
直徑2.2ㄲ 厚サ0.13ㄲ	食道入口部	鈎貨子			全治	2月10日	

6	宇○美○ブ	3歳1ヶ月	♀	1905年 2月3日	遊 戲 中	固形食ノ大量攝取 ハ困難、嚥下時放 散性疼痛	5月29日	約 4ヶ月	孔開キ 1厘錢
7	勝○仲○(咽)	70	♂	1905年 10月14日	咽頭痛ノ タメ入院 治療中		10月15日	約1日	ネラト ンカテ ル(11號)
8	小○ト○	50	♀	1906年 1月5日 午前6時	餅ト共ニ	頸部食道ノ異物壓 迫感、閉塞感、呼 吸困難、嚥下不能	1月6日	約半日	義齒及ビ 消息子
9	宮○と○(咽)	40	♀	1907年 2月16日 午後3時	食 事 中	壓迫感 異物感	2月20日	約4日	義 齒
10	太○久○衛(咽)	61	♂	1907年 12月6日 午後2時	食 事 中	閉塞感、壓迫感、 嚥下劇痛、前頸部 ノ浮腫性腫脹	12月10日	約5日	義 齒
11	村○正○(咽)	50	♂	1908年 2月21日 朝	食 事 中	壓迫感 嚥下痛	4月6日	約45日	義 齒
12	眞○鶴○	39	♂	1908年 5月26日	食 事 中	喉頭及ビ胸骨中 央後方ノ疼痛、 嚥下困難	5月30日	約4日	義 齒
13	松○二○	1	♂	1908年 7月30日	菓子ト共 ニ	最初ハ號泣、呼吸 困難、後、嚥下困 難、 <small>「チアノーゼ」</small> 腹聲發熱、羸瘦	8月5日	約6日	鉛製 <small>「メ ンコウ」</small> (玩 具)
14	松○常○	32	♂	1908年 10月15日	食 事 中	嚥下痛 咳嗽	10月20日 手 術	約5日	魚 骨
15	水○嘉○(咽)	23	♂	1909年 3月8日 午前2時	睡 眠 中	頸部食道ノ異物感 嚥下痛	3月11日 朝	約 3日半	義 齒
16	高○元○郎	25	♂	1909年 3月28日 夜	睡 眠 中	劍狀突起後方ノ嚥 下痛、嚥下困難、 食後ノ必發性吃逆	6月3日	約67日	義 齒
17	宇○美 末○郎	27	♂	1909年 4月20日 午後11時		多少ノ呼吸困難、 嚥下痛及ビ嚥下困 難、左頸部ノ氣腫	4月23日 午後2時	約3日	義 齒
18	窪○竹○	29	♂	1909年 12月8日 朝	食事中 (粥食)	最初喉頭邊ノ異物 感及ビ嚥下痛、 後ニ上腹部疼痛	12月21日 手 術	約15日	義 齒
19	中○忠○郎(咽)	6	♂	1910年 7月27日 午後3時	遊 戲 中	左頸部疼痛 嚥下困難			5厘銅貨
20	有○壽○	3歳2ヶ月	♀	1910年 12月11日 午前7時	遊 戲 中	苦痛ナシ	12月14日 午後4時	3日9時 時間	蒲鉾型指 環
21	村○丈○(咽)	6	♂	1911年 6月4日 午後1時	遊 戲 中	咽頭痛 喉頭壓痛	6月5日 午後2時	25時間	5 厘銅貨 2 個
22	西○多○	7	♂	1911年 9月28日	遊 戲 中	粥ノミ攝取シ得	10月7日	約10日	舊1錢銅 貨
23	近○善○衛○(咽)	57	♂	1911年 11月25日 朝	食 事 中	嚥下困難及ビ嚥下 痛	11月25日	約半日	義 齒

直徑2.8種 厚サ0.14種	胸骨把柄部上 後方	食道外切開術	+		輕快	6月19日	
長サ31.0種 直徑0.7種 (太サ)	胃内	胃切開術			全治		
義齒ノ長サ3 種消息子ハ鯨 骨10種	食道入口部義 齒ハ縦位消息 子ハ鈎狀ニ懸 ル	食道外切開術		+	死亡	1月14日	消息子ハ折レタル鯨骨 _レ ブ ジ _一 ニシテ尖端ニ金屬性 鈎ヲ附ス。
扁平護謨林 黑色護謨齒 3本	門齒ヨリ20種	食道鏡		+	全治	3月13日	上顎門齒ヨリ20種深部ニ黒 色ヲ早セル異物ヲ認メ、後 壁ノ粘膜ハ輕度發赤、浮腫 性ニ腫脹ス。
4.0×2.3種 扁平護謨林 陶齒1金齒1 金鈎1	門齒ヨリ20種	食道外切開術		+	死亡	12月13日	食道鏡検査ニテ上顎門齒ヨ リ20種ノ部位ニ黃金板ト1 本ノ齒ヲ認メ、粘膜發赤腫 脹ス。摘出不成功ニ終ル。
3.0×1.9種	門齒ヨリ23種	食道外切開術			輕快	4月22日	食道鏡検査ニテ上顎門齒ヨ リ23種ノ深部ニ於テ前壁ニ 近ク護謨林ヲ、右側ニ齒牙 ヲ認ム。
3.8×2.8種 扁平護謨林 金齒1陶齒1	門齒ヨリ19種	食道外切開術	不明	+	死亡	6月4日	食道鏡検査不可能。
1.8×1.2種 厚サ0.3種	第Ⅵ, Ⅶ頸椎 高	食道外切開術	+		輕快	8月17日	扁平面ヲ稍々左右ニ向ク。
長サ4.0種	食道入口部ノ 左側壁	食道外切開術	-		輕快	11月9日	絞扼運動ノタメ食道鏡検査 中止、異物ハ見出し得ズ。
2.0×2.3種 扁平硬護謨林 陶齒3金鈎1	氣管分岐部	自然排出	+		全治	3月11日	最初鈎貨子摘出ヲ試ミテ不 成功、次テ食道鏡検査ヲ行 ヒシガ何物ヲモ認メズ。
2.0×4.0種 扁平護謨林 陶齒1	噴門ヨリ4-5 種上方	胃切開術 食道外切開術		+	輕快	7月9日	嚥下後約2ヶ月ヲ經テ來院。
4.0×2.5種 扁平護謨林 陶齒2	環狀軟骨直下	食道外切開術	+	+	輕快	5月27日	
		開腹術	不明		全治	翌年 1月24日	異物ヲ見出し得ズ。
直徑2.2種 厚サ0.13種		自然排出			全治	7月28日	
舊5錢白銅貨 ヨリ稍々小 最大幅2分 背面ニ「ダイ ヤモンド」個	腸管内	自然排出	+	(13日)	全治	12月14日	
直徑2.2種 2枚ノ厚サ 0.27種	食道入口部	自然排出		+	全治	6月5日	鈎貨子摘出ヲ數回行ヒシガ 不成功。 2個附着シタマ、排出、大便 ニ小量ノ血液ヲ混ズ。
直徑1.8種 厚サ0.17種	第Ⅱ胸椎ノ高 サ、垂直位且 前額面	鈎貨子	+		全治	10月9日	
	門齒ヨリ16種	食道外切開術			輕快	12月11日	食道鏡検査ニテ會厭軟骨ノ 右側下壁ガ暗赤色ヲ早シ、 嵌入度強クシテ食道鏡摘出 不可能。

24	北〇こ〇(咽)	62	♀	1912年 1月15日 夜7時	餅ト共=	胸骨上縁ノ異物感 劇痛, 嚥下困難		約3日	義齒
25	和〇金〇助(咽)	52	♂	1912年 5月26日 朝	食事中	壓痛(-)			義齒
26	水〇茂〇(咽)	62	♂	1912年 10月24日	食物中	頸部異物感及ビ疼痛, 喉頭壓痛著明	10月26日	約2日	竹ノ棘
27	伊〇は〇(咽)	9	♀	1912年 11月12日 夜	食事中	嚥下痛			竹ノ棘
28	河〇ひ〇(咽)	3	♀	1913年 1月16日	遊戲中	固形食嚥下不能	1月24日	約8日	基石
29	池〇好〇(咽)	4	♂	1913年 6月6日 午後5時	遊戲中	壓痛(-)	6月7日 午前10時	17時間	鍍力小圓 板(盃狀 ノモノ)
30	笠〇實(咽)	3	♂	1913年 7月20日 頃	遊戲中	嚥下困難	8月5日	約15日	5 厘銅貨
31	松〇シ〇ノ(咽)	3	♂	1913年 8月31日	遊戲中	嚥下困難	9月29日	約30日	5 厘銅貨
32	山〇市〇(咽)	31	♂	1914年 10月6日 午前1時	睡眠中	胸骨中央部疼痛	10月8日 正午	59時間	義齒
33	松〇國〇(咽)	32	♀	1914年 10月22日 夜	睡眠中	異物感, 嚥下痛	10月26日 朝	3日 17時間	義齒
34	舌〇重	28	♀	1916年 6月1日 午後11時	睡眠中	嚥下困難, 嚥下痛, 睡眠障碍, 熱感, 羸瘦, 壓痛敏	6月6日	約4日半	義齒
35	服〇德〇(咽)	17	♂	1916年 10月17日 午前1時	睡眠中		10月17日	9時間 半	義齒
36	佐〇ミ〇(咽)	38	♀	1916年 6月6日 夕方	食事中		6月10日 午後7時	4日	義齒
37	松〇い〇(咽)	14	♀	1916年 7月11日		流動物嚥下困難, 前頸部稍々腫脹, 壓痛敏, 發熱高度 脈搏頻數		約6日	青昆布
38	伊〇末〇(咽)	45	♂	1916年 11月26日 午前7時	食事中 (里芋ト 共=)	異物感, 上腹痛	11月30日 正午	89時間	義齒
39	英〇ノ〇(咽)	37	♀	1917年 3月31日 朝	食事中	嚥下困難及ビ嚥下 痛, 壓痛	4月5日	約6日	義齒
40	今〇繁〇郎	4	♂	1917年 3月20日 早朝	遊戲中	嚥下困難, 呼吸每ニ笛ノ音ヲ 發ス, 睡眠障碍	5月5日	約47日	鍍力製笛

3.2×1.0種 骰子狀ノ上顎 局部義齒 金齒 ² 金鈎 ²	環狀軟骨ノ高 サ	食道鏡	+	+	死亡	1月18日	食道鏡検査ニテ門齒ヨリ16 種ノ食道粘膜ハ發赤シ、壓 迫ニハ敏感、出血シ易シ。
	門齒ヨリ19種	食道鏡	-	+		5月29日	食道鏡検査ニテ門齒ヨリ19 種ノ部位ニ金色ヲ反射スル 異物ヲ認メシガ摘出不能ノ タメ翌日ヲ約ス。翌日レン トゲンニテ所見ヲ呈セズ。
長サ3.6種 太サ最小消息 子大	前上門齒ヨリ 16種	食道鏡			全治	10月28日	食道鏡検査ニテ16種ノ部位 ニ食道左側前壁ニホソ水平 ニ刺入セリ。粘膜腫脹、苔 及ビ出血點アリ。
	不明	食道鏡	-				食道鏡検査ニテ異物ヲ見出 シ得ズ。
直徑2.2種 厚サ0.4種	前上門齒ヨリ 10種	突落法 (21日 午前11時) 自 然排出	+	+	全治	1月25日	他ノ醫師ヨリ鈎貨子摘出ヲ 受ケシガ奏効セザリキ。
直徑1.7種 厚サ0.2種		自然排出			全治	6月7日	
直徑2.2種 厚サ0.13種	胸骨上窩 前額面	食道鏡	+		全治	8月6日	
直徑2.2種 厚サ0.13種	第 ² 肋骨ノ直 下、前額面 垂直位	鈎貨子	+		全治	9月30日	食道鏡検査不成功。
5.0×1.9種 扁平護謄狀 金齒 ¹ 陶齒 ¹ 金鈎 ¹		自然排出 (芋療法)	-		全治	10月8日	食道鏡検査ニテ食道内ニ異 物ヲ認メズ。
黃金製局部義 齒 2.2×1.0種 骰子狀 金齒 ¹ 金鈎 ¹	食道入口部	食道鏡	+		全治	10月27日	
5.0×4.0種	食道入口部	鉗子摘出			全治	6月8日	咽頭鏡検査ニテ會厭軟骨後 方ニ粘膜ニ被ハレタル異物 ノ先端ヲ認ム。
4.0×2.3種 扁平護謄狀 陶齒 ² 金鈎 ²	右披裂軟骨ノ 後方ニ先端 アリ	喉頭鏡使用ノ 下ニ食道鉗子 ニテ			全治	10月17日	
2.6×1.7種 扁平護謄狀 一端圓形、他端 尖銳、陶齒 ²		自然排出	-		全治	6月14日	食道鏡検査ニテ所見ナシ。
長サ約20種 幅約3種				+	死亡	7月18日	來院前「ブジールンゲ」ヲ受 ク、食道鏡検査ニテ門齒ヨ リ14種以下19種迄ノ食道粘 膜ニ發赤、腫脹、小出血アル モ昆布ヲ認メ得ズ
2.6×1.8種 扁平金狀 金齒 ²		自然排出 (芋療法)	+		全治	11月30日	
	門齒ヨリ16種	食道鏡	+		全治	4月14日	
舊 ¹ 錢銅貨大	第 ^{VI} 頸椎ヨリ 第 ^{II} 胸椎ニ存 リ横位ニ存 矢狀方向	食道外切開術	+		輕快	5月31日	

41	野○ヒ○(咽)	42	♀	1917年 6月10日 朝	食事中	嚥下痛, 發熱, 輕 度ノ呼吸困難		約10日	義齒
42	吉○末○(咽)	42	♂	1917年 9月2日 午前2時	睡眠中	嚥下困難, 壓痛	9月3日 午後2時	36時間	義齒
43	川○か○(咽)	50	♀	1917年 9月19日 午前8時	食事中	嚥下困難, 壓痛	9月19日 午後2時	約6時間	義齒
44	中○勝○	1年 11ヶ月	♂	1918年 2月7日 午後	遊戲中	嚥下困難 攝食時嘔吐	2月14日	約7日	5厘銅貨
45	山○太○(咽)	50	♂	1918年 5月24日	食事中	嚥下困難及自發 疼痛, 吐血, 呼吸 困難	5月28日	約4日	義齒
46	栗○勝○郎(咽)	41	♂	1918年 11月18日 晝	食事中	顏貌憔悴, 嚥下困 難	11月19日	約1日	義齒
47	永○武○	51	♂	1919年 3月5日 午後9時	食事中	流動食嚥下不能, 頸部腫脹及自發 痛, 惡口臭, 發熱	3月8日	約75時間	義齒
48	福○勇(咽)	3	♂	1919年 8月1日 朝	遊戲中	嚥下困難	8月6日 午後2時	約6日	1錢銅貨 (大正8 年製)
49	高○光○	24	♂	1920年 1月22日	齒治療中	胃痛			齒管擴大 器
50	好○て○(兒)	8歲 6ヶ月	♀	1920年 12月31日 夜	遊戲中	倦怠, 顏面蒼白, 嚥下困難, 惡心, 發熱, 便秘	翌年 1月26日 朝	約26日	煎昆布2 片
51	居○彌○(咽)	50	♂	1921年 1月14日 夜	睡眠中	液體嚥下不能, 發 熱, 前頸部瀰漫性 腫脹(氣腫), 壓 痛著明, 口ヨリ粘 液膿多量排出	1月18日 午後	約4日	義齒
52	中○秋○(咽)	3	♂	1921年 5月4日 夕方	遊戲中	吐血, 嘔吐傾向, 嚥下困難	5月7日 午後2時 半	約3日	胃散附屬 ノ鍍力製 匙
53	駒○三○(咽)	4	♂	1922年 7月22日	遊戲中	嚥下困難, 嘔吐	7月24日	約2日	1錢銅貨
54	喜○三○雄(咽)	2	♂	1923年 9月17日 午前11時	遊戲中	輕度ノ呼吸困難. 苦悶, 不眠	9月20日	約3日	鍍力圓板
55	澤○い○(咽)	31	♀	1924年 1月5日 午前4時	睡眠中		1月7日 午後3時 半	59時間 半	義齒
56	杉○平○(咽)	68	♂	1924年 5月2日 午後4時	食事中 (鯉ノ吸 物中=)	異物感, 鈍痛, 頸 部腫脹, 壓銳敏, 嚥下困難			釣針

5.0×1.5種					死亡	6月18日	義齒嚥下後肺炎及ビ縱隔竇炎ヲ起シテ死亡。 且ツ妊娠8ヶ月ニテ16/VI午前3時分娩セリ。	
5.0×2.8種 扁平護謨林 金鈎1陶齒4	食道入口部	食道鏡			死亡	9月4日		
3.5×2.0種 扁平護謨林 陶齒2金鈎1	門齒ヨリ25種	食道鏡			全治	9月26日	嵌入強度ニシテ摘出ニ2時間ヲ要セリ。	
直徑2.2種 厚サ0.13種	環狀軟骨ノ高サ、垂直位前額面	鈎貨子		+	全治	2月16日		
3.0×2.8種 扁平護謨林 陶齒4	氣管分岐部、前額面橫位	食道外切開術		+	死亡	5月29日	食道鏡検査ニテ門齒ヨリ21種ノ部位ニ完全ニ食道ヲ閉塞セル2本ノ陶齒及ビ護謨林ヲ認メ、摘出操作中粘膜炎、出血可成多ク遂ニ摘出不成功ニ終ル。	
上顎硬護謨林 義齒 陶齒4	Ⅲ胸椎ノ高サ、門齒ヨリ26種	食道外切開術		+	輕快	12月14日	食道鏡ニテ26種部位ノ右側後壁ニ2枚ノ義齒ヲ認メ、摘出操作4時間ヲ要シタレドモ不成功。	
扁平護謨林 陶齒2 金鈎2	食道入口部、縱位	食道鏡		+	+	死亡	3月16日	食道鏡検査ニテ陶齒及ビ金鈎ハ食道左壁ニ向ヒ護謨林ノ凸狀面ハ食道前壁ニ位ス前壁粘膜炎損傷著シ、死因：穿孔性食道周圍炎
直徑2.3種 厚サ0.13種	食道入口部、垂直位前額面	鈎貨子		+	全治	8月8日		
長サ約3種 針狀				-	事故	2月10日	誤嚥後15日ヲ經テ入院。	
3.0×1.0種ノ 2片	横隔膜裂口部ニ相當シ、漏斗狀ニ狹窄ス	自然排出		+	全治	1月27日	誤嚥後3週間ヲ經テ來院。	
3.7×3.4種 扁平護謨林 陶齒1	環狀軟骨後方前額面、橫位	食道外切開術		+	死亡	1月22日	食道鏡検査ニテ上顎門齒ヨリ16種ノ部位ニ義齒ヲ下ニ向ケ、護謨林ヲ上方ニ橫軸ニ一致シテ嵌入、粘膜炎發赤腫脹強ク一部壞死ニ陥ル。	
長サ3.0種 最大幅2.0種 厚サ0.15種	胸骨把柄部後上方幅廣キ方ヲ下ニ向ク	落下 自然排出		+	全治	5月9日	食道鏡検査ニテ異物ヲ認メタルモ誤ツテ落下シタリ。	
直徑2.3種 厚サ0.12種	食道入口部、前額面垂直位	鈎貨子		+	全治	7月24日		
直徑1.5種 貝殼狀、周縁稍々鋸狀	食道入口部、橫位	食道鏡		+	+	全治	9月22日	
右上顎義齒 硬護謨林附 金齒3		自然排出 (芋療法)			全治	1月13日	食道鏡検査ニテ異物ヲ認メス。	
	前上門齒ヨリ22種	食道鏡		+	全治	5月10日	食道鏡検査ニテ22種ノ左側後壁ハ發赤腫脹強シ、ソノ部ニ糸ヲ見出シ之ヲ引ケドモ針ノ嵌入固ク摘出シ得ズ。第2回検査時異物稍々上方ニ移動セルモ摘出出來ズ、其ノ後嚥下困難消失セリ。	

57	野○せ○(咽)	45	♀	1924年 7月12日 朝	食事中	鎖骨邊ノ異物感, 嚥下不能, 嘔吐, 呼吸困難, 瞳孔不 同(右>左)	7月25日	約14日	義齒
58	田○正○	12	♀	1924年 10月13日 午前8時	遊戯中	疼痛(-) 嘔吐1回	10月24日	約11日	安全針
59	藤○登○子(咽)	4	♀	1924年 12月15日	遊戯中	食事通過悪シ	12月22日	約7日	1錢銅貨
60	福○豐○助(咽)	19	♂	1925年 8月13日 夜	齒治療中		8月19日 午後11時	約6日	綿棒
61	澤○八○子	20	♀	1925年 9月11日 午後10時	自殺ノ目的	左下腹鈍痛及ビ刺 痛	9月19日 午後3時	7日 16時間	護謄製 レヘニア, ビン
62	飯○正○(咽)	2	♂	1925年 10月15日 正午頃	遊戯中	呼吸困難, レチアノ ーゼ, 號泣, 喘鳴, 脈搏頻數	12月18日 午後5時	約65日	レカフス 釘
63	森○一	38	♂	1926年 2月20日	自殺ノ目的	腹痛	4月14日	約55日	釘2本, 硝 子片7個, 摘出セル ハ釘1本 ノミ
64	木○繁	5	♂	1926年 5月12日	遊戯中	嚥下困難, 嘔吐, 嚥下痛, 頸部壓痛	5月14日	約2日	釘
65	寺○は○子(咽)	4	♀	1926年 7月3日	遊戯中	嚥下困難, 嚥下痛	7月10日	約1週	1錢銅貨
66	上○健○郎	3	♂	1926年 7月10日	遊戯中	嚥下困難, 榮養障 碍, 左鎖骨上窩ニ 金屬性硬度ノ物體 稜ヲ觸レ得タリ	7月24日	約2週	鉞力製笛 (玩具)
67	田○好(咽)	4	♂	1926年 7月11日	遊戯中	嘔吐, 嚥下困難	7月17日 午後2時	約1週	1錢銅貨
68	岡○勘○衛(咽)	77	♂	1926年 8月3日 正午	食事中	嚥下不能, 喉頭痛, 呼吸困難, 全身衰 弱	8月5日	約2日	肉塊
69	岸○巖(咽)	9	♂	1927年 6月29日 夕方	食事中	嚥下不能, 食事毎 ニ嘔吐	7月1日	約2日	カツレツ 肉塊
70	牧○み○子(咽)	4	♀	1927年 7月4日 夕方	遊戯中	嚥下困難	7月7日	約3日	1錢銅貨
71	櫛○力○(咽)	60	♂	1927年 7月29日 夜	食事中	嚥下劇痛	8月28日	約30日	魚骨
72	寺○二○(咽)	5	♂	1928年 6月27日 午後1時	遊戯中	嚥下痛	7月2日	約6日	1錢銅貨

4.3×1.8㎝ 扁平護謨牀 陶齒2摘出時 一部破損	齒列ヨリ16㎝	食道鏡	+		輕快	7月28日	食道鏡ニテ16㎝深部ノ前右側壁ニ褐色ノ異物アリテ表面義膜ニ被ハル、摘出成功、退院時尙嚙下痛アリ。
長サ約2.0㎝	開キタルマ、 針尖ヲ上ニム ケ、横隔膜裂 孔部ニ存ス (14/X)	自然排出	+	+	全治	10月24日	
直徑2.3㎝ 厚サ0.12㎝	食道入口部、 前額面垂直位	鈎貨子	+		全治	外來	
長サ約13.0㎝	綿棒先端ハ鎖 骨ノ高サ、把 柄部ハ更ニ13 ㎝下方(14/Ⅷ) 17日18日胃中	胃洗滌後シカ テニテルヲ 除去スル時、 偶然ニ排出ス	+		全治	8月20日	食道鏡検査ニテ26㎝迄何物モ認めズ(14日午後1時)。
長サ13㎝	十二指腸下部 ヨリ空腸ニ亘 リ、彎曲部ヲ 先進部トシテ 存ス	開腹術 (空腸切開術)			全治	10月1日	
約5.8㎝ノ四 稜形鐵棒、 兩端細シ	齒列ヨリ約8 ㎝、第2肋骨 ノ高サ	食道鏡	+		死亡	12月19日	誤嚥後2ヶ月ヲ經テ來院ス、食道鏡ニテ門齒ヨリ8㎝ノ部位ニ黃褐色ニ輝ク異物ヲ認めメ摘出ス、最初呼吸困難ノタメ氣管切開ヲ行ヒタリ
約5.8㎝ノ四 稜形鐵棒、 兩端細シ	噴門上部 (1本ノミ)	胃切開術及ビ 胃腸吻合術			全治	5月4日	精神病患者、胃下垂症アリ。術後レントゲンニテ異物ヲ認めズ。
直徑約2.5㎝	上顎門齒ヨリ 18㎝	鈎貨子			全治	5月15日	
直徑2.3㎝ 厚サ0.13㎝	門齒ヨリ15㎝ 垂直位、前額 面	自然排出	+		全治	7月11日	食道鏡検査ニテ15㎝ノ部位ニ認めシガ摘出不成功、翌日排便中ニアリ。
算盤球形、中 空、兩極ニ孔 アリ 直徑2.5㎝	食道入口部	指頭ニテ前額 部ヲ上方ニ壓 ス時、偶然ニ 吐出			全治	7月25日	麻醉ノ下ニ鈎貨子或ハ指摘 出法ヲ試シシガ奏効セズ。 偶然ノ反射性嘔吐ト共ニ吐 出ス。
直徑2.3㎝ 厚サ0.13㎝	門齒ヨリ16.5 ㎝	食道鉗子	+		全治	7月18日	
直徑1.5㎝大	門齒ヨリ17㎝	食道ラブジー 拔去時			輕快	8月9日	肉塊吐出後尙同部ニ抵抗アリキ。
	噴門ヨリ3横 指上方	食道鏡	+	+	輕快	7月4日	レントゲン検査ニテ該部ニ 食道狹窄アルヲ認めム。
直徑2.3㎝ 厚サ0.13㎝	門齒ヨリ15㎝	食道鏡	+	+	死亡	7月11日	食道鏡検査ニテ食道入口部 ニ潰瘍面アリテ義膜ニ被ハ ル、15㎝ノ部位ニ異物ヲ認 めメ摘出ス。 死因：腐敗性食道炎。
長サ2.1㎝	門齒ヨリ15㎝	食道鏡	不明	+	輕快	8月29日	食道鏡ニテ15㎝深部ノ右壁 ニ義膜及ビ血腫様ノモノアリ、食道鏡検査3回行ヒシガ 異物不明、後肛門排出。
直徑2.3㎝ 厚サ0.13㎝	食道入口部	食道鏡	+		全治	7月4日	

73	安○け○(咽)	54	♀	1928年 7月5日 夜	睡眠中	嚥下痛, 肩ノ凝リ	7月6日	約1日	義齒
74	今○正○(咽)	2	♂	1928年 8月20日	遊戯中	嚥下困難	8月28日 午後6時	約9日	1錢銅貨
75	岡○一○(咽)	32	♂	1928年 9月30日 夜中	睡眠中	胸痛	10月2日	約2日	義齒
76	平○勇○雄(咽)	2	♂	1928年 10月31日 夕方	遊戯中	固形物嚥下困難, 咳嗽	11月2日	約2日	1錢銅貨
77	岸○佐○郎(咽)	27	♂	1928年 11月24日 夜	睡眠中		11月28日	約4日	義齒
78	中○清○郎(咽)	4	♂	1929年 4月23日 正午	遊戯中	嘔吐, 嚥下痛, 惡 心	5月2日	約10日	1錢銅貨
79	川○み○え(咽)	2	♀	1929年 9月25日	遊戯中	嚥下困難, 不機嫌, 便秘	9月28日 午後1時	約4日	基石
80	岡○は○(咽)	38	♀	1929年 11月2日 晝	食事中	嚥下痛	11月7日	約5日	鯛ノ骨
81	大○幸○	5	♂	1930年 8月3日 午後2時	遊戯中		8月4日 午前10時	20時間	白基石
82	松○和○	生後 5ヶ月	♂	1931年 5月9日 來院		嘔吐, 無力性啼泣, 呼吸困難, 羸瘦			五色豆
83	東○志	5	♂	1931年 5月11日 午後8時	遊戯中		5月13日 晝	40時間	メダル
84	藤○芳○	5	♀	1931年 5月16日 午後5時	遊戯中	嚥下直後啼泣, 輕 度ノ疼痛	5月18日 午後7時	50時間	縫針 (こちよぼ)
85	宿○文○	4	♀	1931年 5月18日 午後4時	遊戯中				指環 (鉛製)
86	田○農○次	28	♂	1931年 4月20日 頃	食事中	喉頭邊ノ不快感			魚骨
87	江○玉○	55	♀	1931年 5月19日 朝	食事中	嚥下困難, 流動食 胸部停滯感, 鈍痛	5月29日	約10日	義齒
88	堤○い○	5	♀	1931年 5月22日 午後9時	睡眠中	嘔吐, 食思不振	5月27日 午後6時	4日 21時間	1錢銅貨
89	上○左○子	3	♀	1931年 8月8日 正午	食事中	液體嚥下困難, 吐 逆	8月18日	10日	大根漬 先端
90	姜○根	2	♂	1931年 8月24日 午後1時	遊戯中		8月26日 午前10時	45時間	ネチ釘

	門齒ヨリ23種 食道縱軸ニ斜 メニ交叉ス	食道鏡	+		全治	7月8日	
直徑2.3種 厚サ0.13種	門齒ヨリ20種 前額面ヨリ少 シク前上ヨリ 後下ニ向ク	自然排出			全治	8月30日	食道鏡検査中一般状態惡ク ナリシタメ斷念シ、鈎貨子 ヲ用ヒシガ不成功。
右上顎犬齒ノ 義齒 長4.0種 幅1.0種	氣管分岐部、 垂直位	食道鏡	+		全治	10月2日	
直徑2.3種 厚サ0.13種	環狀軟骨直下 前額面	食道鏡	+		全治	11月2日	
	横隔膜裂孔部 (26日)	自然排出	+		全治	11月28日	レントゲン検査ニテ27日ニ ハ盲腸部ニ存ス。
直徑2.3種 厚サ0.13種	食道入口部 (30日)	自然排出	+	+	全治	5月1日	食道鏡検査ヲ行ヒ、誤ツテ 落下ス。
直徑2.1種 厚サ0.4種	食道下部	食道鏡	+	+	全治	9月29日	
長サ2.5種 基底幅約0.6 種、略々四稜 形尖銳	食道入口 左側後壁	食道鏡		+	全治	11月8日	食道鏡検査ニテ食道入口部 ハ發赤シ排膿ヲミル。
直徑2.1種 厚サ0.4種		自然排出 (芋療法)			全治	外來	
		氣管切開術及 ビ食道鏡			死亡	5月9日	8日午前咳嗽時ニ五色豆2個 吐出、食道内ニ輕出血アル モ異物ヲ認メザリキ。
2.3×1.6種 厚サ0.1種 重サ2.0瓦	胃内	自然排出	+	+	全治	外來	レントゲン検査ニテ「メグ ル」吊金ヲ先進部トシテ胃 内ニ存ス。
長サ3.4種 幅0.1種 重サ0.2瓦	直腸上部	自然排出	+		全治	外來	
直徑1.8種 幅0.53-0.3種 重量1.8瓦	胃内	自然排出	+		全治	外來	レントゲン検査ニテ指環面 ヲ略々前額面ニ一致シテ胃 内ニ存ス。
			-			外來	Jugulumノ高サニテ左壁ニ 稍々膨隆アルモ異物不明。
4.2×2.3種 硬護謨牀 陶齒2	第V第VI胸椎 ノ高サ 氣管分岐部	平壓開胸胃切 開合併法	+	+	全治	12月14日	臨床例第1例。
直徑2.3種 厚サ0.13種	食道入口部 門齒ヨリ13種	鈎貨子	+		全治	外來	
3.0×1.5種 漏斗狀	前上門齒ヨリ 17種 第X胸椎高	胃切開及ビ 「ブジュール ンク」合併法	+		死亡		臨床例第2例。
2.15×0.65種 且ツ0.2×0.6 種ノ六角形雌 「ネヂ」ヲ附ス	胃内	自然排出	+		全治	外來	

91	内 ○ 久 ○ 子	2	♀	1931年 8月27日 午前7時	遊戯中			8月30日 午後3時	80時間	疊止紙 (尖端銃)
92	岩 ○ 常 ○	1年 4ヶ月	♂	1931年 9月5日	遊戯中					鉛筆金屬 鞘
93	寺 ○ 三 ○	4	♂	1931年 9月24日 午前10時	遊戯中	嚥下困難, 元氣消沈	嘔吐,	9月30日 午後1時	6日 3時間	1錢銅貨
94	磯 ○ 正 ○ 郎	6	♂	1931年 9月28日 午後1時	遊戯中	嚥下困難,	嘔吐,	9月29日 午後2時	25時間	1錢銅貨
95	岡 ○ 玲 ○	2	♀	1931年 10月26日 午前8時	遊戯中					洋服セル ロイ ド製鈕
96	藤 ○ 昭 ○ (咽)	4	♂	1931年 11月12日 午後4時	遊戯中	嚥下困難		11月13日	20時間	1錢銅貨
97	安 ○ 正 ○	2	♂	1931年 11月28日 夜7時	遊戯中	固形食攝取後直チ =嘔吐		11月30日 午後4時	45時間	1錢銅貨
98	加 ○ 正 ○	5	♂	1931年 12月15日 午前7時	遊戯中	嚥下困難		12月17日 午前9時	約 50時間	1錢銅貨
99	芦 ○ 由	52	♀	1931年 11月30日 夕方	食事中	嚥下不能, 睡眠障碍	壓迫感	12月5日 午後3時	約5日	雞骨
100	康 ○ 巳 ○	4	♂	1932年 2月17日	遊戯中	嚥下困難		2月18日	約1日	1錢銅貨

備考 1. 患者姓名ノ側ニ咽又ハ兒トアルハ本學耳鼻咽喉科又ハ小兒科ヨリ寄與セラレタル統計材料ナリ。

2. 前處置トハ本學臨床ニ來ル迄ニ他ノ醫師ヨリ受ケシ處置ヲ意味ス。

3. 轉歸中ノ輕快トハ症狀ノ尙多少存セルモノ或ハ術後ノ創傷全キ治癒ニ至ラザルモノナリ。

(未完)

2.8×1.2種 重量0.8瓦	盲腸内	自然排出	+	(3回)	全治	外來	レントゲン検査ニテ紙頭ヲ 先進部トシテ盲腸内ニ存ス。
			-			外來	不明
直徑2.3種 厚サ0.13種	食道入口部	鈎貨子	+	+	全治	外來	
直徑2.3種 厚サ0.13種	食道入口部	鈎貨子	+		全治	外來	
不明		自然排出	-			外來	
直徑2.3種 厚サ0.13種	食道入口部	鈎貨子	+		全治	外來	
直徑2.3種 厚サ0.13種	鎖骨線上	鈎貨子	+		全治	外來	
直徑2.3種 厚サ0.15種	胃内 (15日午後2時)	自然排出	+	+	全治	外來	鈎貨子摘出術奏効セズシテ 來ル。
2.2×0.28種	門齒ヨリ15種 ノ左側後壁	食道外切開術	-	-	全治	翌年 1月9日	臨床例第3例。
直徑2.3種 厚サ0.13種	食道入口部	鈎貨子	+		全治	外來	