
臨 床

腎臟手術ニ向ツテノ超腹膜切開法

京都帝國大學醫學部外科學教室(烏湯教授指導)

講師 醫學士 福 間 三 徳

Ueber den ultraperitonealen Nierenschnitt.

Von

Dr. M. Fukuma, Dozenten der Klinik.

[Aus der I. Kais. Chir. Universitätsklinik Kyoto (Prof. Dr. R. Torikata).]

Pat. wird in der Rückenlage mit einem Kissen am Rücken operiert. Der Hautschnitt beginnt von der Kreuzungsstelle des Rippenbogens mit der vorderen Axillarlinie, verläuft bogenförmig nach innen und unten auf die Linea Spigeli und endet bis einige Centimeter unterhalb des Nabels auf dieser Linie (siehe Fig. 3-6). Die ganze Länge des Hautschnittes bei Erwachsenen ist mit 15-20 cm genügend.

Nur beim bogenförmigen oberen Teil des Schnittes werden die 3 Muskelgruppen der vorderen Bauchwand, M. abdom. ext., int. und transvers. abd., durchtrennt. Dann wird der Peritonealsack mit ihrem Inhalt (dem Colon ascend. resp. desc.) mittels eines stumpfen Hakens medianwärts geschoben. Dadurch wird die vordere Fläche der (r. resp. l.) Niere an den Tag gebracht, nachdem die Fettkapsel längs gespalten und mit dem Peritoneum parietale zusammen nach innen verschoben worden ist. Somit können die Nierengefäße, Urether u. s. w. unter der Kontrolle des Auges einzeln versorgt werden. Durch diese Methode lassen sich auch Vena cava, Aorta abdom., Vena spermatica int. etc. in einem Operationsfeld frei zu Tage liegen (vgl. Fig. 1).

Wir empfehlen also diesen Schnitt besonders für die retrograde Nephrektomie, die ja von unserem hochverehrten Lehrer, Herrn Prof. Dr. R. Torikata, als die Normalmethode angesehen und warm empfohlen worden ist.

Tatsächlich haben wir an 3 Patienten den ultraperitonealen Nierenschnitt gemacht und uns davon überzeugt, dass dieser Schnitt den bisher geübten lumbalen Schnitten weit überlegen ist. (Autoreferat)

緒 言

腎臓ニ到達スル手術トシテ Kümmell ハ Bier, Braun トノ共著ニ成ル Chirurgische Operationslehre (Leipzig 1917, 2. Aufl. S. 223--240) 中ニ於テ洞腹的 (transperitoneal) 及ビ腰部 (lumbal) ノ2ツノ方法ヲ掲ゲ居レドモ、腹膜ニ接シテシカモソレヲ避廻 (umgehen) スル方法ヲ記載シ居ラス。Kirschner, Nordmann ノ Die Chirurgie (Berlin-Wien 1927, Bd. VI. 1. Teil, S. 281) ニハ Frangenheim 及ビ Wehner ハ腹膜外 (extraperitoneal) ノ方法トシテ種々ナル方向ノ前腹壁腎皮切法 (Vordere Nierenschnitte) ヲ掲ゲタリ。(第75圖参照)。然レドモ余等ガ以下本報告ニ於テ述ブルガ如キ皮切ヲ示シ居ラス、且ツ余等ガ主張スルガ如ク本手術法ヲ以テ或ハ腎臓ヲ直接ニ検査シ、或ハ腎臓ニ手術的侵襲ヲ加ヘ、或ハ腎臓ヲ剔出スル際ノ正規手術方法 (Normalmethode 或ハ Methode der Wahl) ト爲スベシトノ意見ヲ述べ居ラス。現今一般外科學界特ニ本邦ニアリテハ依然トシテ Bergmann-Israel ノ腰部斜切開ヲ以テ殆ソ一切ノ腎臓手術ヲ遂行シ居ルガ如シ。是レ余等ガ敢テ本報告ヲ公ニスル所以ナリ。

余等ノ手術方法(超腹膜切開法)

患者ノ體位

患者ハ手術臺ノ上ニ仰臥位ヲトラシメ、上腹背部正中線ニ當リテ適當ナル大サノ枕子ヲ挿入シ、腎臓部ヲ舉上セシム。

皮膚、筋膜、筋肉切開法

前腋窩線上肋骨弓直下ヨリ略々外斜腹筋ノ走行ニ一致シテ鉤狀ニ切開ヲ加ヘ、直腹筋外縁ニ至リ、之ニ沿ヒテ全長15浬乃至20浬ノ皮切ヲ行フ。(寫眞第3, 第4, 第6参照)。次デ上部弧狀切開部ニ於テハ皮切ニ一致シテ外斜腹筋、内斜腹筋、横腹筋ヲ切開シ、ソレヨリ下部ハ直腹筋外切開法 (Pararectalschnitt) ニ從ヒ體壁腹膜ニ達ス。

超腹膜の腎臓露出法

體壁腹膜ヲ切開スル事ナシニ、ソレヲ鈍性ニ周圍組織ヨリ剝離シ鈍鉤ヲ以テ内方ヘ押しヤル時ハ普通容易ニ腎臓脂肪被膜前面ヘ到達シ得。故ニ之ヲ縱ニ開キ結腸(上行或ハ下行)ヲ保有スル腹膜囊 (Peritonealsack) ヲ内方ヘ壓排シツツ腎前面ヨリ腎柄部ニ向ヒ脂肪被膜ヲツケタル儘ニテ腹膜ノ剝離ヲ進ム。斯クノ如クシテ漸次正中線ノ方ヘ剝離ヲ進ムル事ニヨリテ腎全體ノ前面ハ勿論、腎動靜脈、輸尿管、腹部大動脈及ビ下空靜脈ヲモ一視野ノ内ニ露出セシメ得ベシ。(寫眞第1参照)。

腹膜ト腎前面トノ癒着強キ時ハ、先ヅ下部ニ於テ輸尿管ヲ剝離露出セシメ、之ニ沿ヒ腎下極ヨリ剝離ヲ行フ時ハ操作ハ比較的容易トナル。

本手術法ノ利點

癒着ノ強度ナル場合ト雖モ、手術操作ハ總テ一視野ノ内ニテ直接ニ視ナガラ行ヒ得ルガ故ニ、近接臓器損傷ノ憂無シ、腎上極ノ剝離ニ際シテモ肋骨弓ハ可動性大ナルガ故ニ、鉤ヲ用ヒ肋骨弓ヲ上方ヘ牽引スル事ヨリ腰部斜切開ニ於ケルヨリモ剝離容易ナリ。

本手術法ニヨレバ筋肉、血管等ノ損傷非常ニ輕度ナリ。又本手術方法ハ仰臥位ニテ行ハルルガ故ニ必要ニ應ジ同時ニ左右兩腎ヲ比較スルコトモ比較的容易ナルベシ。

逆行性腎摘出ニ向ツテハ從來ノ方法ヨリモ本手術法ニ據ル時ハ、手術容易ナルベキコトハ言フ俟タザル所ナリ。

臨床手術例

○第1例 椿○江 19歳 女 農 昭和8年6月20日入院。

臨床診斷 兩側腎臟結核。

遺傳的關係 特記スベキモノナシ。

既往症 3年前ニ右側ノ浸出性肋膜炎ニ罹リシ事アリ。2年前腹部ノ膨脹、發熱及ビ腹痛アリ、結核性腹膜炎ノ診斷ヲ受ケ、2ヶ月ニテ輕快セリ。

現在症 昨年10月頃尿ノ濁濁シ居ル事ニ氣付ク。此ノ頃尿中ニ凝血ノ混ジタル事アリ。本年一入り尿意頻數トナリ、排尿時尿道ニ疼痛及ビ下腹部ニ牽引感アリ。常ニ腰部ニ不快感ヲ覺エ、全身ノ衰弱倦怠ヲ來シ、最近ニ至リ、毎夜惡寒ヲ以テ發熱ス。食慾不振。

一般所見 體格中等大、營養狀態不良、羸瘦シ、衰弱強シ。皮膚ノ色ハ貧血性蒼白、脈搏頻數ニシテ緊張度減弱セリ。心臟ニハ異常ヲ認メズ。肺ハ打診上右前下部ハ濁音ヲ呈シ、聽診上同部及ビ右背側下部ニ於テ呼吸音弱シ。副雜音ヲ聽カズ。

局所々見 腹部ハ一般ニ膨隆シ居ル外、視診上ニハ異常ヲ認メズ。觸診スルー、右季肋部ニ大ナル腫脹ヲ認ム。大サ約手拳大、形ハ球形ヲ呈シ、表面ハ平滑、周圍トノ境界明瞭ニシテ、下ハ臍ノ高サニ達シ、内方ハ直腹筋外緣、上方ハ肋骨弓下ニ隠ル。硬度ハ弾力性硬、壓痛少ナシ。前後ヨリ兩手ノ間ニ摺ミ得。呼吸運動ト共ニ僅ニ上下ニ移動ス。

左季肋部ニ於テモ輕度ノ抵抗ヲ感ジ、吸氣時ニ際シ腎ノ下部ヲ觸レ得ルモ其ノ性状ハ不明ナリ。

兩側共ニ輸尿管ニ沿ヒテ壓痛アリ、右側ニ於テ強シ。

尿所見 黃褐色、強ク濁濁ス。中性、蛋白反應陽性、沈渣ニハ赤血球、白血球及ビ大腸菌ヲ認ム。結核菌ハ證明セズ。

膀胱鏡検査所見 粘膜面ハ一般ニ充血シ、三角部ハ暗赤色ニシテ充血特ニ強ク汚穢ナル灰白色ノ纖維素性沈着物及ビ凝血ヲ多數ニ認ム。此ノ部ニ於テハ血管ノ走行ハ全ク認ムル能ハズ。左側輸尿管口ハ正常位ニ在リ、緣ハ不規則ナル潰瘍狀ヲ呈ス。右側輸尿管口ハ認

ムルヲ得ズ。

機能検査ノ爲ニ2%¹インデイゴカルミン¹溶液 5.0cc ヲ筋肉内ニ注射スルニ、30分後左側ヨリ僅カニ排出セラレ、右側ヨリハ1時間後ニモ排泄ヲ見ズ。左側ニ輸尿管¹カテーテル¹ヲ挿入シ、尿ヲ檢スルニ、色ハ白濁ニシテ蛋白反應陽性、沈渣中ニ多數血球ヲ認メタリ。

手術 超腹膜切開法ニヨル左腎露出検査。(7月11日)。

前記切開法ニヨリ約16糎ノ皮膚切開ヲ加ヘ之ニ一致シテ切開ヲ進メテ體壁腹膜ニ達シ、之ヲ内下方ニ鈍性ニ剝離スル事ニヨリ極メテ容易ニ腎臟ノ前面、腎盂、輸尿管、腎動靜脈ヲ一視野ノ内ニ露出展望スル事ヲ得タリ。(寫眞第1参照)

腎臟ハ約2倍大ニ肥大シ、表面ニ凹凸ヲ認メ、所々ニ結核性結節ヲ認ム。硬度モ平等ナラズ、所々ニ硬キ所アリ。輸尿管ハ膀胱ニ至ル迄小指頭大ニ肥厚ス。

本患者ハ他側ノ腎臟ノ病變ハ更ニ大ナル事ヲ豫想シ得ルガ故ニ、摘出ヲ行ハズ腎動脈周圍交感神經ノ切除術ヲ行ヒ、創ヲ2層ニ縫合シテ手術ヲ終ル。(寫眞第3参照)

經過 本患者ハ次第ニ衰弱ノ度ヲ加ヘ、術後6日目不幸ニ轉歸ヲトレリ。

○第2例 松○ユ○ 48歳 女 理髮業 昭和8年7月19日入院。

臨床診斷 腎臟結石ニヨル左腎臟水腫。

遺傳的關係 特記スベキモノナシ。

既往症 6年前左腰部ニ不快感、壓迫感アリ、同時ニ輕度ノ發熱アリ。此ノ症狀ハ2、3日一シテホリシモ此ノ時某醫ニヨリ左側腎臟ノ肥大シ居ル事ヲ告ゲラレタリ。

現在症 本年3月ヨリ左季肋部ニ壓迫感ヲ來シ、少量ノ食餌ヲ攝リテモ直チニ胃部ニ膨滿感アリ。食慾甚ダシク減退シ、全身衰弱シ來レリ。發病以來發熱、嘔吐等ナシ。未ダ嘗テ痲痛發作ヲ來シタル事ナク、又尿ニ異常ヲ認メシ事ナシ。

一般所見 體格中等大、榮養佳良、皮膚ハ多少貧血性。脈搏1分時約100ヲ算ス。緊張度佳良。肺及ビ心臟ニ異常ヲ認メズ。

局所々見 腹部ハ一般ニ陷沒ス。左季肋部ヨリ臍ノ高サー至ル約手掌大ノ部分ガ僅ニ高マル。此ノ他ニハ視診上ニ異常ヲ認メズ。觸診スルニ腫脹部ニ一致シテ大ナル腫瘍ヲ觸ル。大サ約小兒頭大、形ハ球形ニシテ、表面ハ平滑、周圍トノ境界ハ明カニシテ、硬度ハ彈力性稍々軟、波動ヲ證明シ得ズ、移動性少シ。兩手ニテ背腹兩面ヨリ摺ミ得。呼吸運動ト共ニ僅ニ上下ニ移動シ、呼氣時ニ下部ニ固定シ得。輸尿管ニ沿ヒ壓痛ヲ證明シ得ズ。

尿所見 褐色濁濁ス。酸性、蛋白反應陽性、沈渣中ニ白血球、大腸菌ヲ多數證明ス。結核菌、腎表皮細胞等ヲ認メズ。

膀胱鏡検査所見 粘膜炎ハ透明、血管ノ走行モ鮮明ニ認メラレ、異常ナシ。凝血、纖維素性物質等ノ沈着ヲ見ズ。輸尿管口モ左右正常位ニ在リ、右側ハ容易ニ¹カテーテル¹ヲ挿入

シ得タルモ、左側ハ挿入シ得ズ。

機能検査ノ目的ニテ2%_Lインディゴカルミン⁷溶液 5.0ccヲ筋肉内ニ注射セシニ、右側ヨリハ6分ニシテ出デ始メ10分ニテハ排泄旺盛トナリシモ、左側ヨリハ30分ヲ經過スルモ、尙色素ノ排泄ヲ見ズ。

レントゲン寫眞撮影ニヨリ腫瘍部ニ大ナル結石ノ陰影4個ヲ認メ得タリ。

手術 超腹膜切開法ニヨル逆行性左腎摘出術。(7月29日)。

前記切開法ニ從ヒ約16糎ノ切開ヲ加ヘテ體壁腹膜ニ達シ、之ヲ鈍性ニ剝離シテ腎臟脂肪被膜ニ至リ、更ニ之ヲ開キテ腎前面ヲ露出スルニ強ク膨大セル腎ハ全ク多房性ノ囊腫様トナレリ。癒着強キガ故ニ比較的剝離容易ナル腎下極部ヨリ操作ヲ進メテ腎盂及ビ腎柄部ニ達シ、先ヅ輸尿管ヲ腎盂ヨリ5糎ノ部分ニテ2重結紮ノ下ニ切斷ス。腎動靜脈ハ硬ク癆痕様トナレル被膜ノ中ニ包マレ居タルガ故ニ太キ結紮糸ヲ用ヒ集合的2重結紮ノ下ニ切斷セリ。腎柄部切斷後ハ内外前後各方面ヨリ無造作ニ剝離操作ヲ行ヒ、腎後面及ビ肋骨弓下ノ部分ハ容易ニ剝離シ得タリ。

創面縫合ニ當リ小ナル排液_Lガーゼ⁷ヲ挿入シ、筋膜、皮膚2層縫合ヲ行ヒ手術ヲ終ル。

標本 縦徑16糎、横徑9糎、厚サ6糎、重量597瓦、表面ニ凹凸アリ、大小幾多ノ囊胞ニ分カル。

剖面 腎實質ハ全ク崩壞シ、多房性囊腫ノ形態ヲ呈シ、中ニ拇指頭大ノ結石1個、示指頭大ノモノ3個アリ、其ノ他ハ褐色ニシテ多少溷濁セル液體ヲ以テ充サレタリ。

經過 極メテ順調ニシテ3日目ニ排液_Lガーゼ⁷ヲ取去リ、7日目ニ抜糸創ハ第1期癒合ヲ營ミ、術後16日目ニ全治退院セリ。

○第3例 西○和○ 33歳 女 無職 昭和8年8月3日入院。

臨床診斷 左腎膿腫。

遺傳的關係 癌及ビ卒中ノ遺傳關係アリ。

既往症 生來健康ニシテ著患ヲ知ラズ。

現在症 昨年4月頃惡寒ヲ伴ヒ高度ノ發熱ヲ來シ、尿意頻數トナリ、同時ニ尿ノ溷濁セル事ニ氣付キタリ。此ノ症狀ハ約3ヶ月ニシテ消退セリ。

本年4月頃ヨリ再ビ全ク同様ノ症狀ヲ來シ、5月中頃ヨリ左腰部ニ硬結ヲ觸ル。此ノ部ニ鈍痛ヲ覺ユ。此ノ硬結ハ次第ニ大トナリ、最近ニ至リ上腹部ニ壓迫感ヲ覺エ、食慾減退シ、惡寒發熱モ益々高度トナレリ。

發病以來頭痛發作及ビ尿ニ血液ヲ混ジタル事ナシ。

一般所見 體格中等大、榮養佳良、皮膚ノ色稍々貧血性、脈搏頻數、整、緊張度尋常。肺及ビ心臟ニ異常ヲ認メズ。

局所々見 腹部ハ一般ニ腫脹ス、更ニ左季肋部ヨリ臍ノ高サニ亘リ、汎發性ノ高マリヲ認ム。此ノ部ノ皮膚ニハ異常ナシ。觸診スルニ局所性溫度上昇ナシ、腫脹部ニ大ナル腫瘤ヲ觸ル。大サ小兒頭大、球形ニシテ表面平滑、周圍トノ境界明白ニシテ、内方ハ正中線ニ近く、下方ハ臍下3横指ニ達シ、側腹部ニ當リ少シク外方ヘ膨起シ、上方ハ肋骨弓下ニ隱ル。硬度ハ彈力性稍々軟ニシテ、四方ニ波動ヲ證明ス。壓痛ハ輕度ナリ。腹背兩側ヨリ兩手ノ間ニ摺ミ得。移動性全クナシ。打診ヲ行フニ乳線ヨリ内側ハ鼓音性濁音ヲ呈シ、ソレヨリ外側ハ全濁音ヲ呈ス。輸尿管ニ沿ヒテ壓痛ナシ。

尿所見 褐色、不透明、酸性、蛋白反應陽性、沈渣中ニ白血球、大腸菌ヲ認ム。赤血球、結核菌ヲ認メズ。

膀胱鏡検査所見 粘膜ハ一般ニ充血ス。殊ニ三角部ニ於テハ充血強ク、暗赤色ヲ呈シ、汚穢ナル纖維素性物質ガ多數附着シ、血管ノ走行ハ全ク認ムルヲ得ズ。

右輸尿管口ハ正常位ニ在リ、邊緣ハ平滑ニシテ少シク堤防狀ニ高マル。左側輸尿管口ハ充血及ビ汚穢ナル沈着物ニ妨ゲラレテ見出し得ズ。右輸尿管口ノ外上方ニ當リ潰瘍アリ。凝血、結核性結節等ヲ認メズ。

機能検査 2%_Lインデイゴカルミン⁷溶液 5.0ccヲ筋肉内ニ注射セシニ、右側ヨリハ8分後ニ排泄ヲ認メ11分ニテハ排泄旺盛トナリシモ、左側ヨリハ40分後尙排泄ヲ認メズ。

右側_Lカテーテル⁷尿ヲ檢スルニ、褐色透明、病的反應ナク、沈渣ナシ。

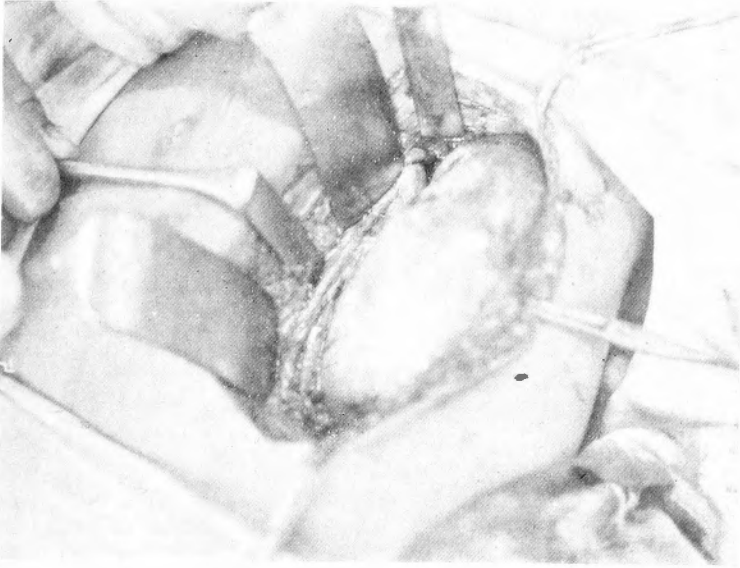
手術 超腹膜切開法ニヨル逆行性左腎摘出術。(8月4日)。

所要麻醉劑、2%_Lバントボン、スコボラミン⁷液溶0.6cc、0.05%_Lヌベルカイン、アドレナリン⁷溶液60.0cc、手術時間3時間。

患者ニハ仰臥位ヲトラシメ、上腹背部ニ枕ヲ挿入ス。

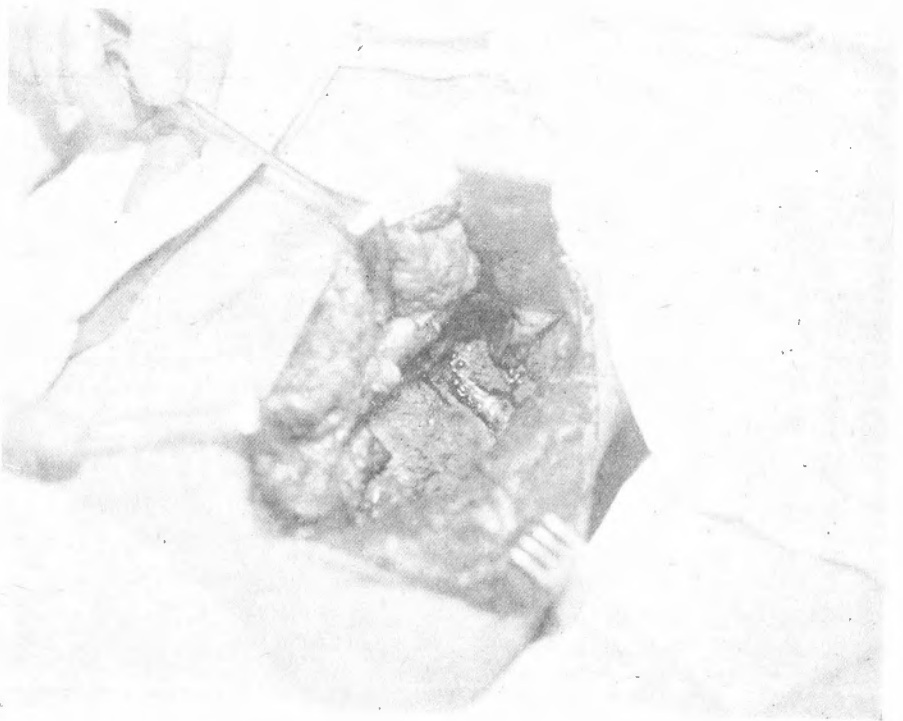
皮膚及ビ筋膜、筋肉切開ハ前腋窩線上第11肋骨ノ先端ヨリ始マリ凹面ヲ下外方ニ向ケタル鉤狀ノ切開ヲ加ヘテ直腹筋外縁ニ至リ、之ニ沿ヒ臍下約4横指ニ至ル全長約19釐ノ切開ヲ加ヘ體壁腹膜ニ達シ、之ヲ下内方ニ鈍性ニ剝離シテ腎ノ前面ニ達ス。腎臟ノ脂肪被膜ハ全ク消失シ、纖維性被膜ハ強ク肥厚シテ板狀ノ硬結ト化シ、下行結腸後面トモカナリ、強固ナル癒着ヲ營ム。是ニ於テ下行結腸トノ癒着ヲ入念ニ剝離シ、腎盂ニ進ムニ被膜ノ肥厚程度益々大ニシテ腎盂、輸尿管、腎動靜脈ヲ包ンデ固ク癒着シ、此等相互ノ關係ヲ辨別スル事全ク不能ナリ。仍テ腎ノ外縁(Margo lateralis)ヲ廻リテ腎後面ヲ檢スルニ、此ノ部ニ於テモ被膜ノ肥厚及ビ周圍トノ癒着甚ク強シ。故ニ腎臟下極下部ノ健康部ノ腹膜ヲ剝離シテ輸尿管ヲ露出シ、腎門部ヨリ遠ク下方ニ於テ2重結紮ノ下ニ先ヅ輸尿管ヲ切斷シ、輸尿管ニ沿ヒ鈍性或ハ銳性ニ剝離ヲ進メ、遂ニ腎盂及ビ腎柄部ヲ分離シ、動脈瘤針ヲ用ヒ、腎柄部ニ衆合的2重結紮ヲ行ヒ、腎動靜脈ヲ切斷ス。

福間論文附圖 (I)



寫真第1。株○江，19歲，女。

新切開法(全長16釐)＝依リ腎前面，腎靜脈，輸尿管卵巢靜脈等ヲ一視野ノ内ニ露出セシ所。

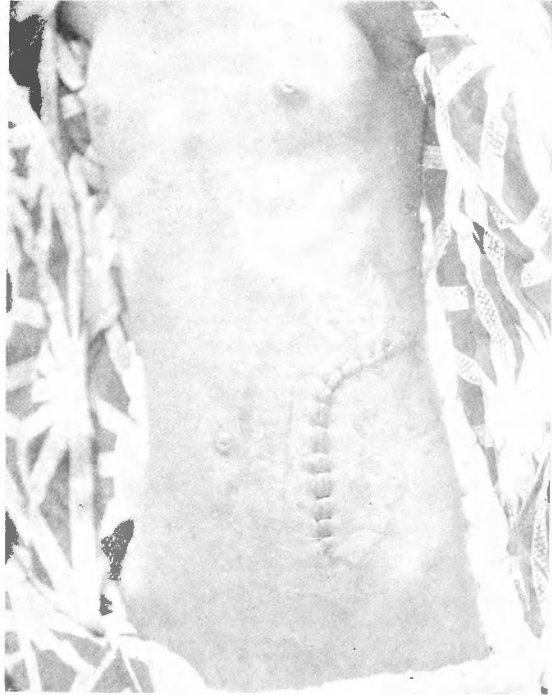


寫真第2

西○和○，33歲，女。

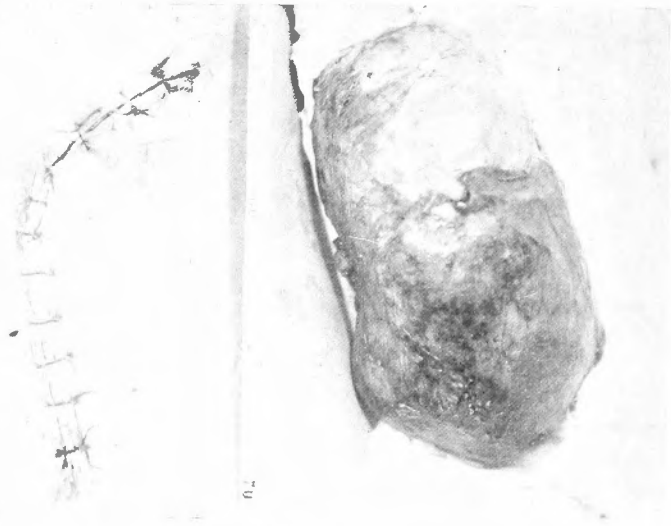
腎別出後ノ創腔ヲ示ス。

福間論文附圖(II)



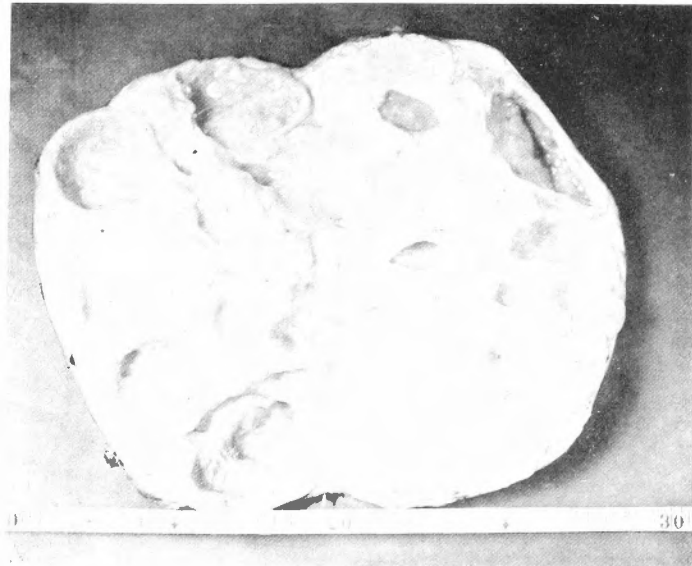
寫眞第3 椿 ○ 江

皮膚縫合ノ後切開創ノ腹部ニ於ケル走行ヲ示ス。



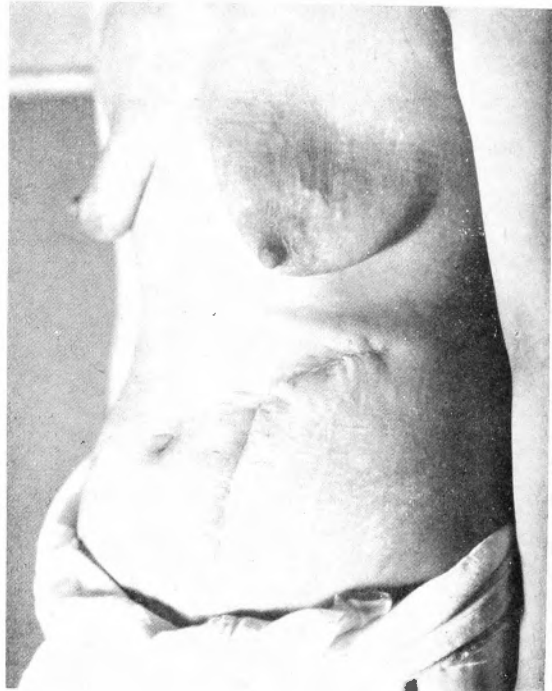
寫眞第4 西 ○ 和 ○

皮膚縫合ノ後創面及ビ摘出標本ノ大イサ及ビ形狀ヲ示ス。



寫眞第5 西 ○ 和 ○

摘出標本ノ割面並ビニ其ノ大イサヲ示ス。



寫眞第6 西 ○ 和 ○

第1期癒合ヲ行ヘル創面並ビニ腹部ニ於ケル其ノ走行ヲ示ス。

肋骨弓下ノ部分及ビ後面モ癒着強ク肋骨弓下ニ於テハ、癒着セル腹膜ノ1部ヲモ切除スル必要ニ迫ラレタリ。腎後面ノ上 1/3 ニ向ツテハ被膜内剝離法 (intrakapsuläre Ablösung) ヲ行ヒ摘出ヲ完了シ得タリ。

肋骨弓下ノ部分ハ癒着殊ニ強カリシモ、是ヨリ先キニ逆行性腎摘出術トシテ腎柄部ヲ切斷シ居タリシガ爲ニ、剝離ハ比較的容易且ツ大膽ニ行ヒ得テ肋骨切除ノ必要モナク、安全ニ操作ヲ行ヒ得タリ。(寫眞第2參照)

最後ニ腹膜缺損部ヲ縫合シ、創腔ニ感染防止ノ目的ヲ以テ連葡「コクチゲン」5.0cc ヲ注入シ、排液法ヲ施スコトナク、2層縫合ニヨリ全部縫合セリ。(寫眞第4參照)

標本 縦徑19糎、横徑9糎、厚サ7糎、重量800瓦、表面平滑、厚キ被膜ヲ以テ蔽ハル。

剖面 腎實質ハ殆ンド崩壞シ、内面ニハ最大鶏卵大迄ノ多數ノ囊胞ヲ形成シ、其ノ中ハ乾酪様變性物質及ビ結核性膿汁ヲ以テ充サル。(寫眞第5參照)

經過 極メテ良好ニシテ術後4日目ヨリ尿中ノ蛋白反應ハ陰性トナリ、7日目ニ拔糸、創面ハ第1期癒合ヲ營ム。患者ハ術後25日目ニ元氣ニテ退院セリ。(寫眞第6參照)

附記 本例ハ腫瘍大ナリシ上ニ周圍トノ癒着極メテ強ク、近接臟器損傷ノ危險最モ多キ例ナリ。而モ新切開法ト逆行性腎臓摘出術トニヨリテ前腹壁ニ於ケル全長19糎ノ切開ノミニテ副切開、肋骨切除等ヲ行ハズ、操作ハ總テ1ツノ視野ノ内ニ行ヒ得テ何等ノ副損傷モナク、安全確實ニ腎摘出ヲ完了シ得タルモノニシテ、本法ガ從來ノ手術方法ニ比シテ卓越セル事ヲ如實ニ物語ル好適例ナリ。

提 要

1. 吾人ハ診斷、部分的切除、剔出、切開其他種々ナル目的ニテ腎臓ニ到達スル必要アリ。此際ニハ從來一般普通アリフレタル腰部切開ヲ避ケテ、余等ノ超腹膜切開法 (Der ultraperitoneale Nierenschnitt) ニ據ルベキ事ヲ推奨ス。
2. 腎摘出ニ向ツテハ逆行性 (retrograd) ニ行フベキ事ハ既ニ教室畚野靜郎氏ニヨリテ報告セラレタリ。余等ハ此際ニハ必ズ原則的ニ超腹膜切開法ニ據ルベキヲ推奨ス。
3. 超腹膜切開法ニテハ筋肉、血管、神經等ノ損傷ハ極度ニ制限セラレ、腎臓、腎盂、腎動靜脈、輸尿管等ハ其ノ關係周圍組織及ビ臟器ト共ニ全く現位置ニ定着シタル儘ニテ一視野ノ内ニ持ち來スコトヲ得。
4. 超腹膜切開法ニテハ常ニ仰臥位ニ於テ手術セラルルガ故ニ操作誠ニ簡單容易ナリ。
5. 從テ此ノ手術方法ニヨレバ患者ニ仰臥位ヲ取ラシメツツ左右ノ腎臓ノ前面 (Facies anterior) ヲ露出シ直接比較精査スルコトモ可能ナルベシ。