

臨床講義

結核性副睪丸主睪丸炎

Nebenhoden-Haupthodentuberkulose

教授 醫學博士 鳥 潟 隆 三 講述

助手 醫學士 裕 文 雄 筆記

醫員病歴ヲ讀ム：—

患者 細○主○, 27歳, 男子, 吳服行商(昭和8年9月25日入院)。

主訴 右睪丸ノ無痛性腫脹。

遺傳關係 認ム可キモノナシ。特ニ結核性疾患痛ノ遺傳關係ヲ認メズ。

既往症 生來健康ニシテ著患ヲ知ラズ。特ニ結核性疾患, 花柳病ヲ患ヒシコトナシ。

現症 約4ヶ月前誘因ヲ知ラズシテ, 起床時ニ右睪丸ニ輕度ノ牽引性疼痛ヲ來シ, 其ノ時初メテ右睪丸ガ多少腫脹セルノニ氣付ケリ, 其ノ後疼痛ヲ來シタルコト無キモ, 右睪丸ハ漸次其ノ大サヲ増シ今日ニ至レリ。但シ經過中ニ惡寒熱發ヲ來シタルコトナシ又尿ニ着色混濁ヲ認メズ。排尿時ニ苦痛ヲ來シタルコトモ無カリキ。食慾便通ニ異常無シ。

教授「オ聽キノ通り, 此ノ患者ハ約4ヶ月前ニ最初右睪丸ニ牽引性ノ疼痛ヲ來シ, 其レニ依ツテ初メテ右側睪丸ノ腫脹ニ氣付イテキマス。シカシ其ノ後ハ睪丸ノ腫脹ハ段々ト増大シテ來テキルノニ, 疼痛ヲ來サ無カツタト言ツテキマス。是ノ點ニ付イテ考ヘテミマスニ此ノ患者ノ様ニ初メ局處ノ疼痛ヲ以テ始マリ, 病勢進行ノ經過ト共ニ痛ミガ却テ消失シテシマフモノト又逆ニ疼痛ガ病氣ノ經過ト共ニ次第ニ增強シテ來ル場合トガアリマス。此ノ各々異ツタ經過ニ付イテ夫々何ヲ考ヘマスカ……?」

學生「前者ニハ新生腫瘍, 後者ニハ炎症性疾患ヲ考ヘマス。」

教授「腫瘍ノ時ニハ多ク前者ノ經過ヲトルモノデアリマスガ, 炎症性疾患ノ中デモ慢性炎症ノ場合ニハ前者ノ經過ヲトルモノデアリマス。後者ハ明カニ急性炎症性疾患ノ場合デアリマス。……其レデコノ患者ノ既往症ニヨリ診斷上何ヲ考フベキデアリマスカ……?」

學生「結核性疾患……及ビ花柳病。」

教授「左様, 但シ此等ノ既往症ヲ匡ス場合ニハ決シテ病名ヲ聞クベキデアリマセン。必ず症狀ヲ1ツ1ツ聞イテ記載ス可キデアリマス。此ノ患者ニハ併シ花柳病ニ相當スル諸症狀ヲ訴ヘタコトガアリマセンデシタ。……患者ヲ診マスト……?」

學生_L體格ハ中等大、營養ハ先ヅ尋常デアリマスガ、皮膚、可視粘膜共ニ多少貧血性デアリマス。頸部淋巴腺腫ハ觸レマセン。心臟ニ異常無ク、肺ニモ打診、聽診上別ニ異常ヲ認メマセン。肋骨、脊柱及ヒ骨盤ニ病的變化ヲ認メマセン……………」

教授_L時間ヲ節約スル爲ニ先ヅ主訴ニ依ツテ外陰部ヲ診ル事ニシマセウ……診マスト？……」

學生_L右側ノ陰囊ガ明カニ膨大シテ居テ約西洋梨大トナツテキマス。」

教授_L普通ノ場合ニハ辜丸ハドチラノ方ガ多く低下シテキルモノデアリマスカ……？」

學生_L左側。」

教授_L左様、併シ此ノ患者デハ却テ逆ニナツテキマス次ニ陰囊ノ皮膚ハ……？」

學生_L兩側共異常着色無ク、靜脈ノ怒張モ認メラレマセン。其ノ皺襞ニモ差異ハ認メラレマセン。」

教授_L左様、サテ御覽ノ通り、丁度辜丸ノ有ル可キ所ニ明カニ腫瘤ガ認メラレマスガ、其ノ表面ニ何カ變ツタモノガ認メラレマスカ……？」

學生_L腫瘤ノ表面ニ粗大ナ凹凸ガ認メラレマス。」

教授_L其ノ通りデアリマス。即チ3ツノ膨瘤カラナツテキマス。是ノ所見ニ依ツテ如何ナル事が考ヘラレマスカ……？」

學生_L……………」

教授_L即チ此ノ所見カラダケデモ既ニ囊狀ノモノニ液ガタマツタモノ即チ Hydrocele(陰囊水腫)デナイ事ヲ大體想像スル事が出来マス。更ニ陰性所見ヲ列舉シテミマスト、此ノ腫瘤ニハ御覽ノ通り搏動性運動ハ認メラレマセン。此ノ所見ニ依ツテ大體何ヲ否定スル事が出来マスカ……？」

學生_L動脈瘤ガナイト云フ事ニナリマス。」

教授_Lソノ通りデアリマス。更ニ此ノ患者ニハ外鼠蹊輪ニ沿フ蔓狀物が無イト云フ所見カラハ……？」

學生_L精系靜脈腫 (Varicocele) ガ無イト云フ事ニナリマス。」

教授_L次ニ觸診シマスト……？」

學生_L右側陰囊ハ左側ニ比ベテ溫度上昇ヲ示シマセン。ソシテ陰囊ノ皮膚ハ右側ノ方ガ肥厚シテ居リマス。」

教授_L其ノ通りデアリマス。シカシ肥厚ハ(學生ノ手ヲトツテ示シナガラ)此ノ通り下方程著明デ此ノ部分デハ指壓ニヨツテ凹ミヲ殘シマス。此レハ辜丸ノ慢性炎症ガ Gubernaculum Hunteriヲ通ツテ陰囊ヘ波及シタモノト考ヘラレマス。……次ニ腫瘤ヲ觸診シマセウ。シカシ先ヅ最初ニ辜丸ガ有ルカドウカラ診テミマセウ……？」

學生(患者ニ辜丸感ノ有無ヲ聞キナガラ統一ナシニ腫瘤ノアチ、コチヲ壓迫觸診ス)……………」

教授_L諸君、アノ様ナサガシカタデハ不可デアリマス。辜丸ハ此ノ場合腫瘤ノ前方カラ中央部

アル可キデアリマス。(觸診シ學生ニ示シナガラ)辜丸ハ觸レマス。其ノ大サ、硬サ共ニ略々尋常デ辜丸感ヲ證明致シマス。此等ノ所見ニ依ツテ辜丸ハ先ヅ健常ナルモノト考ヘラレマス。次ニ副辜丸ヲ其ノ頭部、尾部、體部ノ順ニ診テ行キマスト……?」

學生「其ノ頭部ハ鶯卵大デ表面粗糙デ結節狀デ弾力性硬デアリマス。尾部ハ胡桃大デ其ノ性状ハ頭部ト同様デアリマス。體部モ同様デアリマス。一般ニ壓ニ依ツテ明カニ疼痛ヲ訴ヘマセン。」

教授「左様、即チ此ノ患者デハ頭部カラ尾部ニ至ル間同様ノ病的變化ガアルモノト思ハレマス。此ノ場合ニコレガ果シテ副辜丸ノ病的變化デアるか、或ハ副辜丸ハ健常デアるか却テ辜丸ノ上下兩極ニ病的變化ガアルモノデアるかヲ鑑別スル必要ガアリマス。此ノ目的ニ向ツテ辜丸ノ兩極ニ於テ此ノ腫瘤ト辜丸トノ間ノ移動性ノ有無ヲ檢シマス(學生ニ示シナガラ)此ノ患者デハ相互ガ割合ニヨク移動シマス。即チ此ノ患者デハ副辜丸ノ兩極ニ病變ガアリ、ソレデ辜丸デアるかノ如キ觀ヲ呈シテ居ルモノデアルト云フコトガ判明致シマス。主辜丸ノ炎症デハ固有莖膜内ニ滲出液ガ溜リ副辜丸ノ場合ニハ缺ケテ居ルノガ普通デアリマスガ Diaphanoskopie (徹照診斷法)ヲ行ツテミマセウ……………」

學生「光ガ透リマセン。」

教授「其ノ通りデアリマス。是レハ今マデノ診察デ得タ所見ノ解釋トヨク一致シテキマス。液ガアレバ Tunica vaginalis propria ニタマルノデアリマスガ、此レハ腹腔ノ1ツノ離レ島ノ様ナモノデアリマスカラ辜丸ニ慢性炎症ノアルトキニハ、腹腔ニ腹水ガ出來ルノト同ジ理由デ液ガタマルノデアリマス。斯様ニシテ出來タモノヲ Hydrocele symptomatica ト云ヒマス。シカシコノ Hydrocele symptomatica ハ副辜丸ノ炎症ノ場合ニモ出來ル事ガアリマスガ、此レハ寧ろ辜丸ノ炎症ノ場合ニ多イノデアリマス。是ノ點カラモ、此ノ患者ノ病變ハ主ニ副辜丸ニ在ルト考ヘラレマス。……次ニ何處ヲ診マスカ?」

學生「精系 (Samenstrang)。」

教授「左様、何か變化ガアリマスカ?」

學生「別ニ異常アリマセン。」

教授「我々ハ此ノ場合ニ精系デ何ヲ探ス可キデスカ……?」

學生「……………」

教授「何ヲ探ス可キデアルト云フ目的モナク唯漫然ト觸診シタノデハ微細ノ變化ヲ見出ス事ガ出來ナイモノデアリマス。精系ノ内特ニ此ノ場合ニ注意ヲ拂ハネバナラナイノハ輸精管 (Vas deferens) デスガ、其ノ内デ今我々が探シテキルノハ結節狀物即チ Rosenkranz デアリマス。此ノ患者ノ輸精管ニハ(學生ニ同時ニ觸診サセナガラ)殆ンド變化ヲ認メマセンガ、唯尾部ニ近ク約2糎バカリノ部分ガ肥厚シテキマス。……………次ニハ何處ヲ診マセウカ……?」

學生「攝護腺 (Prostata)。」

教授「全く其ノ通りデアリマス。診テゴランナサイ。」

學生「攝護腺ノ右葉ガ明カニ大キクナツテキマス。弾力性硬デ結節狀ヲナシテキマス。シカシ明カナ壓痛ハアリマセン。左葉ハ尋常ノ様ニ思ヒマス。其ノ他ニハ指ノトク範圍ニ腫瘤・浸潤・壓痛等ノ病的所見ヲ認メマセン。」

教授「(學生ノ後ニ自ラ觸診シ) 所見ハ大體其ノ通りデアリマス。特ニ右葉ノ上縁近クガ結節狀ヲシテキマス。」(學生何氣ナク觸診シタル指ヨリ「サツク」ヲ脱却ス)

教授「指「サツク」ニ何か附イテキマセンデシタカ……？」

學生「(改メテ指「サツク」ヲ廣ゲテ觀ル)「……………」」

教授「肛門カラ指診ヲシタ時ニハ指「サツク」ヲ脱ギ取り去ル前ニ必ず血液、膿汁、粘液等ガ附イテキルカ否カヲ見ル可キデアリマス。此ノ患者デハ別ニ何モ病的ナルモノハ附着シテ居リマセン……………次ニ何處ヲ診マセウ……………？」

學生「……………」

教授「此ノ患者ハ今迄ノ診察ニ依ツテ結核性副睪丸炎デアル事ハ明カデアリマス。カヨウニ我々ガ泌尿生殖器系統ノ一箇所ニ結核性疾患ヲ認メタ場合ニハ必ず其ノ系統全般ニ亘リ特ニ注意ヲ拂ツテ検査ヲスルノガ原則デアリマス。ソレデ此ノ患者ニツイテ診ルベキハ腎臟デアリマス……………」

學生「兩側共觸レマセン。」

教授「左様、尿モ淡褐色透明デ蛋白反應ハ陰性デアリ尿沈渣ニモ何等病的ナ所見ヲ認メマセン。其レ故ニ此ノ患者ハ副睪丸ノ他攝護腺ノ右葉ガ多少犯サレテキマスガ現在デハ幸ヒ其ノ他ノ泌尿生殖器系統ハ犯サレテキナイト考ヘラレマス。……………ソレデハ睪丸ニ悪性腫瘍ノ出来タ場合ニソノ轉移ハ先ヅ何處ヘ來マスカ……………？」

學生「後腹膜淋巴腺ニ來マス。」

教授「ソノ通りデアリマス。念ノ爲ニ此ノ患者ノ後腹膜淋巴腺ヲ診マセウ。」

學生「觸レマセン。」

教授「此ノ患者デハ其ノ腫脹ハ認メラレマセン。ソレ故ニ一般ニ後腹膜ニ硬キ淋巴腺腫脹ヲ認メタ時ニハ逆ニ男子デハ睪丸(婦人デハ子宮卵巢)ヲ必ず診ル可キデアリマス。コレハ診察上ノ1ツノ原則デアリマス。……………結核性副睪丸炎ノ治療ハドウシマスカ……………？」

學生「Allgemeine Diätetik (全身榮養療法)。」

教授「Allgemeine Diätetik ハ絶對ニ必要デアリマス。特ニ副睪丸結核ガ未ダ頭部尾部ニ局限シテキルモノデハ手術ノ必要ナク Allgemeine Diätetik ノミデ治癒スルモノデアリマス。シカシ此ノ患者ノ様ナ場合ニハドウシマスカ……………？」

學生「Kastration (睪丸剔出術)。」

教授「宜シイ。サテ如何ナル場合ニKastrationガ絶對ニ必要デアルカラ考ヘテ見マスト結核性

ニナツタモノガ外方ニ自潰シテ瘻孔ヲ作ツテキル時、輸精管が強ク犯サレテキル時ニハ絶對ニ必要デアリマス。シカシ手術ノ際ニ辜丸ヲ殘ス事ガ出來レバ辜丸ノ「ホルモン」作用ヲ保存スル意味ニ於テNebenhodenresektion(副辜丸切除術)ヲ行フ方ガ勿論良イノデアリマス。此ノ際ニ外カラ見タゲケデ辜丸ガ犯サレテキルカドウカ疑ハシイ時ニハ、手術ノ途中デ辜丸ニ切開ヲ加ヘ全く健全ナ時ニハ直チニ縫合ヲ行ツテ副辜丸切除術ノミヲ行ツテモヨイノデアリマス。此ノ患者ノ様ニ病變ガ既ニ攝護腺ニ迄及ンデキル様ナ場合ニ單ニKastrationノミヲ行フ事ガ治療上意味ヲナスカト云フ問題デアリマス。是ノ點ニ關シテ我々ハ此ノ場合ノKastrationヲ1種ノDesinfektion(消毒)ト考ヘルノデアリマス。即チヨシ1部ニ猶ホ結核菌ガ存在シ居リテモ菌ノ大多數存在スル組織ヲ觀血性ニ一舉ニ取り除ク事ニヨツテ病原菌ガ全身カラハ減少シマス。即チ身體ハdesinfizierenサレタ事ニナリマスカラ、ソレト同時ニソノ機會ニAllgemeine Diätetikヲ行ツテ治癒ニ向ハシメルノデアリマス。結核性副辜丸炎ノ場合ノミニ限ラズ、結核性頸腺炎ニテモ、其ノ他一般ニ我々ガ結核性病竈ヲ取り除ク理由ハSterilisation(滅菌)ノ爲デ無クテ、Desinfektion(滅菌即チ消毒)ニアルノデアリマスカラ、比較的簡單ニ手術ヲ行ヒ得ル部分デ且ツソノ病變ノ最モ大キナ部分ヲ取り除ク事ニ依ツテ手術ノ意義ハ充分アラハレテ來ルノデアリマス。丁度頸部結核性淋巴腺炎ノ場合ニ、ソレガ上行性ニテモ下行性ニテモ剔出シ得ル限リソノ病的淋巴腺ヲ除去スレバ、ヨシ深部(肺門部)ニ多少ノ病竈ガ殘留スルカ乃至ハ結核菌侵入門戸ノ1ツタル扁桃腺ガ其ノマニナリ居リテモ、ソレデモ治療的ノ意味ヲ認メ得ルノト同ジコトデアリマス。

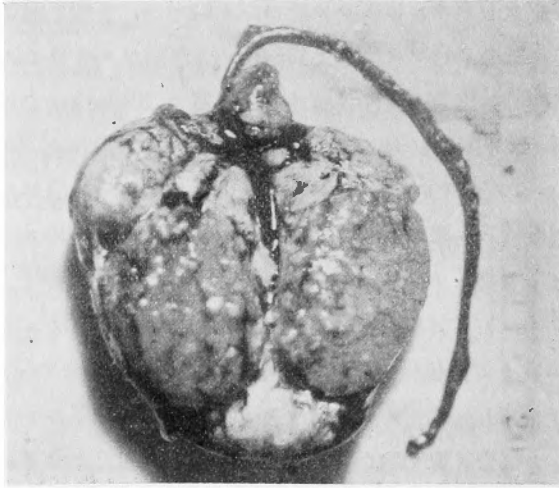
同様ノ治療方針ハ惡性腫瘍ノ場合ニモ適用スベキデアリマス。例ヘバ肺臟中ニ轉移ト考ヘラルル陰影ガ證明サレテモ、ソレガ爲ニ原發惡性腫瘍ノ切除ヲ躊躇スベキデアリマセン。此際ニテモ原發病竈ノ觀血性除去ハ矢張り病的組織ヲ可及的體外ヘ排除セントスル(Desinfektion)ノ方針ニ一致シテ意義ヲ行スルモノデアリマス。肺ニ轉移ガアルカラトノ理由ニテ、切斷術ノ可能ナル骨肉腫ヲ手術スルコトナシニ放棄シ、死後剖檢ニヨリテ前ニ肺ノ轉移デアルト想像サレタ陰影ハ實ハ轉移ニ非ズシテ此ノ如キ場合ニ現レ得ル石灰ノ局處性沈着デアツタコトガ明白トナリタルナドノ例症ガ外國カラ報告サレテ居リマスガ上ニ述べタ様ナ治療方針ヲ遵奉スルナラバ此ノ様ナ遺憾ニ遭遇スルコトハ無イ筈デアリマス。¹

後記 手術所見

Hydrocele Symptomatica ハ無ク Tunica vaginalis ハ互ニ癒着ス。主辜丸ニモ亦病的變化アルヲ知リシ故 Semikastration ヲ行フ。輸精管ハ副辜丸尾部ニ近い部分約2糎ガ疑ハシイノミデ他ハ肉眼上健全ナリ。

標本 (寫眞参照)

副睪丸尾部大部分乾酪様變性ヲナシ、1部濃厚ナル綠色膿ヲ入ル。頭部ハ全部乾酪様變性ニ陷ル。睪丸ハ兩極ヨリ中央部ニ向ヒ帽針頭大乃至粟粒大ノ結核竈散在シ明白ニ副睪丸ヨリ連續的感染進行セルヲ示シ組織學的ニ明カナル Tuberkel ヲ認ム。



主睪丸内ノ結核結節ハ確カニ副睪丸ヨリ感染進行セルモノタルコトヲ示ス。