

## 外 國 文 獻

### 一 般

### 炎 症・傳 染

48. **「ウイタミン」ノ急性傳染病ニ及ボス影響ニ就イテ** (H. J. Lanber: Die Beeinflussung akuter Infektionen durch Vitamine. Bruns' Beitr. Bd. 158, Hf. 6, 1933, S. 633)

著者ハ白鼠ヲ14日間「ウイタミン」A, B, C, 及ビ D デ飼育シ後葡萄狀球菌, 連鎖狀球菌, 肺炎球菌ヲ感染セシメ觀察セリ。豫メ「ウイタミン」A ノ治療量デ處置サレタ10頭ノ白鼠ニ葡萄狀球菌ノ致死量ヲ與ヘ内2頭ハ死亡セリ。比較動物ハ感染後5日ニシテ死亡セルニ殘リノ8頭ハ僅カノ病症ヲ示セルノミ。「ウイタミン」B 及ビ C ヲ與ヘテ飼育セシ白鼠10頭ニ前同様ノ實驗ヲ行ヒ内9頭ハ比較動物ト同時ニ死亡セリ。「ウイタミン」D ハ同様ノ實驗ニテ10頭ノ内7頭死亡セリ。結果「ウイタミン」A デ處置サレタモノハ葡萄狀球菌ノ致死量ヲ與ヘルモ大部分生存スルモ「ウイタミン」B 及ビ C ヲ與ヘシモノハ影響ナシ。「ウイタミン」D ハ一部好影響アルコト知ラル。溶血性連鎖狀球菌ノ致死量ヲ前同様處置セル白鼠ニ實驗ノ結果ハ上記ト大差ナキモ「ウイタミン」D ノミ好影響アリ。肺炎球菌ノ致死量ヲ前同様ノ方法ニテ實驗セン結果「ウイタミン」A ニテ處置セシ白鼠ハ重篤症狀ヲ表ハシ、「ウイタミン」B 及ビ C ニヨリ飼育セル白鼠ハ全體死亡シ、「ウイタミン」D デ處置サレタ白鼠ハ10頭ノ内8頭死亡セリ。次ニ葡萄狀球菌, 連鎖狀球菌, 肺炎菌ヲ感染セシメタル白鼠ニ種々ノ「ウイタミン」ヲ與ヘ實驗セル結果下ノ如シ。葡萄狀球菌ヲ感染セシメタル白鼠10頭ノ内「ウイタミン」A ノ治療量ヲ與ヘシモノハ8頭死亡シ、分量ヲ高メシモノハ10頭ノ内7頭死亡セリ。連鎖狀球菌ヲ感染セシメ同様實驗セル結果モ殆ンド同様ナリキ。肺炎球菌ニヨル同様實驗ニテハ20頭中只1頭ノミ生き殘レリ。「ウイタミン」B, C, D. ハ効果ナシ。コレラノ實驗ノ結果「ウイタミン」A ノミ僅カナ効果アルノミナリ。(山村)

### 損 傷

49. **新鮮ナ皮膚火傷ノ「タンニン」治療及ビソノ過レル使用法** (E. Seifert: Die Tanninbehandlung der frischen Hautverbrennungen und ihre fehlerhafte Anwendungsweise. Zbl. f. Chir. Nr. 18, 1933, S. 1051)

北米合衆國ノ多クノ臨床實驗ニ於テハ新鮮ナ皮膚火傷ヲ規則正シク「タンニン」溶液デ治療シテ居ル。之ハ1875年 Davidson ニヨリテ推奨サレ基礎ヅケラレタ。ソノ後1882年ニハ Nikolaky ニヨリ提唱サレ、獨逸ノ Würzburger 臨床實驗デハ擴大セル皮膚火傷ニ「タンニン」治療ヲ全ク規則正シク行フタメニ喜バレ且ツ種々ノ結果ヲ得タ。著者ノ實驗デハ最近多クノ「タンニン」治療ニヨル、所謂初期火傷「シヨック」ノ死ヲ獲得シタ、殊ニ小兒ニ於テ然リ。然シ他ノ療法ニ卓越セル點ヲ經驗シタ、即チ迅速ナ鎮痛、總テノ第2度火傷ニテ2次ノ傳染ヲ避ケ、痂皮形成ヲ善性ニ導キ、腎臟障礙ナク、患者ノ健康状態ガ善クナル諸點デアアル。「タンニン」治療ニ於テハ次ノ様ナ事項ヲ嚴守スベキデアアル、而ラザレバ過失ヤ不成功トナル。著者ハ弱酸性ノ2.5%ノ新鮮ナル「タンニン」溶液ヲ使用シテ居ル。又24時間ハ濕氣ヲ保ツベキデアアル、且ツ痂皮形成後ハ損傷部ヲ乾燥ニ保ツヲ要ス。(多田)

### 放射線

50. **頭蓋骨 X線寫眞圖ノ病理學的考察** (F. Sarge, F. Stern: Beiträge zur Pathologie des Schädelröntgenogramms (mit besondere Berücksichtigung der Kopfverletzungen.) Bruns' Beitr. Bd. 157, Hf. 4, 1934, S. 29)

著者ハ最近2ケ年間ニ大體20歳ヨリ50歳代ニ至ル成人ノ頭蓋骨X線寫眞圖850例ノ研究ニ從事シタ。可及的多方面ヨリノ撮影術就中立體寫眞法ヲ用ヒテ解剖學的レントゲン學的見地ヨリノ研究ヲ行ツタ。

頭蓋穹窿部ニハ Diploevenen ガ星紡狀又ハ房狀等種々ノ形ヲナシテ見ラレルコトハ既ニ Breschet, Nishikawa 等ノ記載ノ如クデアルガ著者ハ骨ノ疎孔性ガ増スト共ニ之ノ Venen ガ鮮明ニ見ラレルノハ特種ノ「マールモール」化ノ起レルヲ示スモノナルヲ知ツタ。尙病的ノ場合ニハ常ニ矢狀走行ヲ示ス Strassenbildung ガ之ノ靜脈系ニ現ハレルノヲ確メルコトガ出來タ。ソレハ多クテ3本ノ平行ナ走路デ兩側共ニ顛頂骨ヲ顛頂結節マデ走ツテ居ル。之ヲ吾々ハ V. Brescheti sagittalis sup., med. 及ビ inf. ト名付ケタ。之等ノ靜脈走路ノ後頭部終末部ハ常ニ連結ヲ作り星紡狀又ハ房狀ヲナス。骨ノ疎孔性ガ増シテ居ル時ニハ矢狀靜脈走路ノ直徑ハ増シ且強ク蛇行セルヲ知ル。又之ノ鮮明度ハ頭蓋ノ厚サニ關係シ Leontiasis ossea ノ時ハ之ノ像ハ寫ラナイ。之ノ Breschet 氏靜脈系ハ頭蓋外側及内側ノ靜脈系ト直接ニ交通シノ間ニハ骨性ノ瓣ヲ有ス。故ニ腦ノ血液含有量調節器トシテ重要ナル意味ヲ有スルモノデアル。頭蓋内壓ガ高マレバ靜脈竇及ビ輸出靜脈ハ骨ニ壓セラレソノ内腔ガ壓迫サレル爲ニ頭靜脈ノ血流ガ塞碍サレ、ソノ結果Emissarien 及ビ Breschet 氏靜脈系ノ副行路ハ外方ニ對シテ塞碍サレ之ニ鬱血ヲ來ス。鬱血ノ結果ハ之ガ靜脈腫樣ニ擴大シ蛇行ヲ示ス様ニナルノデアル。又外方カラ頭蓋骨ニ永續ノ壓迫ガ加ハレバ退行變性的ノ骨變化ヲ起スガ、之ト Breschet 氏靜脈ノ像ノ本態トノ間ニ密接ナ關係ガナケレバナラナイ。頭蓋銃創、高度ノ頭蓋外傷又ハ純粹顔面銃創ニシテ頭蓋外皮ハ傷害サレテ居ナイ時内壓ハ高マツテ居ナクテモ之等ガ刺戟トナツテ頭蓋骨破壊ガ起リ何年カノ後ニハ病的ナ Breschet 氏靜脈ヲX線像ニ證明スルコトガ出來ルニ至ルデアラウ。慢性ニ内壓ノ高マレル特異的ノ所見トシテ吾々ハ又指狀壓痕ガ鮮明度ヲ増スコトヲ確メタ。Breschet 氏靜脈ガ所々缺ケテ雲狀トナルX線像所見ハ他ノ腦壓症狀ト常ニ平行シナイガ斯カル像ガ見ラレルト腦壓ノ高マレルモノトシテヨイ。

ソノ他尙著者等ハ頭蓋及ビソノ内部ニ生理的ニ存スルコトノアル種々ノ所見ト病的ノ所見ト間違イ易イ事實ヲ擧ゲ結論トシテ頭蓋骨ノX線像ヲ觀察スル時ニハ單ニソノ著明ナル障碍(骨折)ニ注意スル丈デナク微細ナル變化(Diploevenen)ニモ注意スベキコトガ大切デアルト述ベテ居ル。(市川)

## 51. 多發性兩側性骨部緻密質島嶼ノ1新像 (P. Esau: Multiple, Symmetrische Kompaktinseln des Skeletts. Ein neues Bild. Bruns' Beitr. Bd. 157, Hf. 1, 1934, S. 24)

著者ハX線像デ Osteopoikilie, Melorheostose, Marmor-Knochenkrankheit ト同様ナモノニ多發性兩側性骨部緻密質島嶼トイフ新シイ像ヲ擧ゲテキル。所謂多發性兩側性骨部緻密質島嶼ナルモノ、大キサハ小サク厚キ處デ大豆大位、他ノ骨トハ平滑ナル縁デ境サレテキル。X線像デハ一様ニ濃キ陰影ヲ有ス。斯様ナモノニハ今迄關心ヲ持ツモノノ少ク、特ニ手足ニ限ツテ來ルモノ、如ク言ハレテキルガ全骨格ニ來ルモノデアル。例ヘバ長骨、骨盤窩ノ如キモノニモ來ル。手足ニヨク來ルト言ハレルノハ手足ハX線寫眞ヲ撮ル機會多ク、薄イ骨ニハヨリ早く現ハレ、鑑別診斷上他ノ骨ヨリヨク現ハレテキル爲ニ他ノ場所ヨリ斯ル像ヲ見ル機會ガ多イノデアル。

斯ル變化ハ無害デアリ、検査スル爲ニ取り出スコトガ出來ズ顯微鏡的所見モ缺イテキル爲ニ尙當分ノ間ハX線像ニ頼ラネバナラヌ。

著者ノ得タX線像ニ依ツテ緻密質島嶼ノ本體ガ明カニナツタ様ニモ思ハル。即チ Osteopoikilie ノ様ニ他ノ骨格ニモヤツテ來、其變化ハ確カニ足ヤ脛骨ニ限ラレルモノデナイ。然シ系統的疾病トカ、病的素因ヲ缺イタ系統的變化デアルトハ斷言出來ヌガ Melorheostose ト同類ナルモ其典型的像ト全く異ツタ移行型モアル。

緻密質島嶼ガ内發骨腫デアルトモ斷言出來ヌガ Buschbeck ハ信ズルニ足ル内發骨腫ヲ擧ゲテ而モ著者ノ所謂緻密質島嶼ト同一ナルX線像ヲ現ハシテキル。要スルニ此問題ハ尙不明ナ點多ク、著者ノ經驗セル例ノ如キモ畸形デアルカ内發骨腫デアルカ未解決ノ儘ニナツテキル。(龜山)

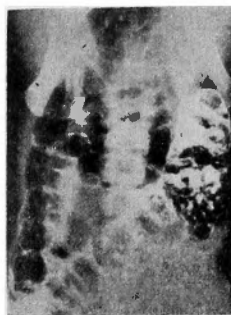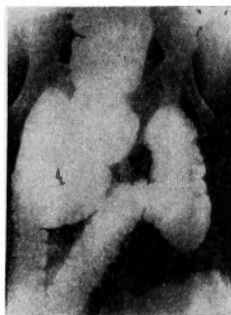52. 平面曲線描寫器ニ依ル横隔膜ノ研究ニ就イテ (H. Friedberg: Beitrag zur Untersuchung des Zwerchfells mittels des Flächenkymogramms. Forts. a. d. Geb. d. Röntg. Bd. 6, Nr. 48, 1933, S. 630)

我々ハ曲線描寫器ニ依リ呼吸時ノ横隔膜ノ運動ノ振幅形及ビ位相ノ差異ヲ知り得ル。又鋸齒狀ヲナシタ描寫圖ヤ振幅ノ大キサヤ差異ヨリ、横隔膜全體トシテ及ビ左半右半ノ位置、形狀、能力ニ就イテノミナラズ、隣接器官タル肺、胃、心臟ノ狀態ヲモ略々知り得ル。描寫方法ハ患者ヲ立位トシ呼吸ハ平等ニ早クシ、肩ハ靜ニ下ゲ、胸部ヲ曲線描寫器ニ密着セシメネバナラス。

斯クシテ著者ハ、10人ノ患者ニ就キノ臨床所見、レ線寫眞及ビ描寫圖ニ就キ研究ノ結果次ノ如ク言ツテ居ル。横隔膜ノ疾患及ビソノ病的狀態ハ描寫圖ノ分析研究ニ依リ知り得ルノミナラズ、レ線寫眞デ不確ナ場合ハレヲ解決シテ吳レル。各疾患ニ於ケル個々ノ運動形狀ハ各固有ナモノデア。今迄ノ實驗研究ノ結果各疾患ノ鑑別診斷及ビソノ位置ヲ、特ニ癒着ノアル際、ヨク知り得タ。横隔膜ノ平面曲線描寫器ハレ線學的研究ニ於ケル新境地デア。 (藤原)

53. 2種造影劑注腸ノ診斷的價值 (H. Shay, J. Gershon: The diagnostic Value of the double Contrast Enema. Surg. Gynec. Obst. Vol. LVIII, No. 1, 1934, p. 52)


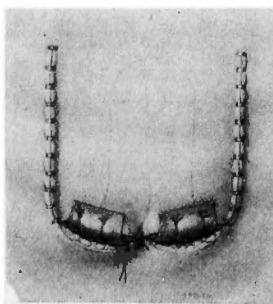
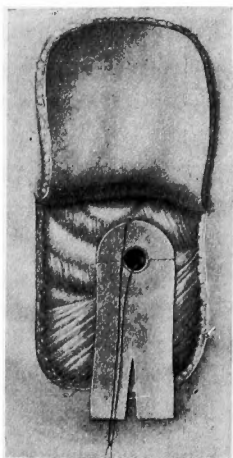

「バリウム」ニヨル透視及ビ寫眞撮影後ニ、コレト同量ノ空氣ヲ直腸内ヘ透視シナガラ注入スル。斯クスレバ、殘存セル「バリウム」ハ粘膜ヲ被フテ大腸ノ外形ヲハツキリト見得ル。コレニヨツテ單ニ「バリウム」ノミニヨル場合ヨリモ、確實ニ變化ヲ知り得ル。コノ方法ノ最モソノ特色ヲ發揮スルハ小ナル初期ノ腫瘍ノ場合デアツテ「バリウム」ノミニテハ全然知り得ナイモノヲ、明カニ認メ得ルモノデア。 (生野)



結腸汎發性「ポリポーシス」

胸部

54. 急性膿胸ニ對スル處置トシテノ瓣膜形成手術 (A. Nicoll: The Flap Operation for the



Treatment of Acute Empyema Thoracis. Surg. Gynec. Obst. No. 2, 1934, p. 206)

著者ハ膿胸ノ排膿管挿入ニ際シテ皮膚切開ガ直線的デナク且肋骨切除ガ皮膚切開ノ直下デ行ハレナカツタ場合、切除部ト皮膚トノ間ニ空間ノアル結果不完全ナガラ其部ニ瓣ガ形成サレテ開放性排膿管ハ自然ニ正シク保タレテキルト言フ事實ヨリ着想シ下向ニ開ク1邊4種ノ皮瓣ヲ作り、ソノ下デ肋骨ノ1部ヲ切除シタ圖ノ如キ「ゴム」板ヲ付セル「ボタン」ヲ挿入シ皮瓣ヲシテ瓣ノ作用ヲナサシメタリ。(磯邊)

各 部

頭部・顔面・頸部

55. バセドー氏病ノ豫後ヲ良好ニスル爲ノ臨床的諸検査法及ビ術前處置ニ就テ

*Hubrich*: Aussichten der Klinischen Untersuchungsmethoden und Präoperativen Vorbehandlung auf Stellung einer günstigen Basedowprognose. Zbl. f. Chir. Nr. 49., 1933, S. 2836)

バセドー氏病ノ手術ニヨル死亡率ハ3—28%デアル。カク非常ニ差ノアルノハ統一サレタ前處置ガ未ダ一般ニ行ハレテ居ナイコトト、バセドー氏病ノ頑固ナ性質トニヨル。術前數週ニワタル安静療法及ビ沃度療法ハ手術ニヨル死亡率ヲ低下スル事ガ出來ル。(武安)

腹 部

56. 十二指腸翻轉症 (*O. Hoche, E. Ruckensteiner*: Duodenum inversum. Bruns' Beitr.

Bd. 159, Hf. 1, 1934, S. 43)

著者ハ最近ニ經驗セル十二指腸翻轉症ノ5例ニツキ報告シソノ何レモ臨床上十二指腸潰瘍ヲ思ハセル如キ症状ヲ呈セルモX線ノ上ニ正常トハ異ナリ十二指腸ハ十二指腸球部ヨリ直接ニ下行部ニ移行シ次第時計針ノ方向ニ上方ニ曲線ヲ畫キ十二指腸空腸彎曲ハ正中線ニ於テ幽門ノ上部ニ存在セルヲ見ル。カ、ル5例ノ中著者ハ4例ニ於テ十二指腸空腸吻合術ヲ行ヒソノ症状ヲ治癒セシメ得タリ。カクノ如キ先天性位置異常ハ今後臨床上並ビニX線診斷上一層注意サルベキナリ。(濱野)

57. 空腸纖維肉腫ノ1例ニ就テ (*I. Matsubara*: Über einen Fall von Fibrosarkom des Jejunums. Zbl. f. Chir. Nr. 1, 1934, S. 20)

66歳ノ男子。主訴：腹部腫瘍，下腹部疼痛，羸瘦。遺傳的關係：姉ガ胃癌ニヨリ死亡。既往症：生來健全，2年前ヨリ食後2時間ニテ下腹部ニ疼痛起リ，偶然腹部ニ腫瘍ヲ觸ルハ至ル。近來食慾漸退，漸次羸瘦ス。現症：體格中等，羸瘦強ク右下腹部ニ手拳大卵圓形，境界明瞭，表面平滑硬ナル可動性，壓痛アル腫瘍1個ヲ觸ル。レ線ニテ上小腸部ハ結腸様ニ擴張シ陰影缺損著明ナラズ。胃液遊離鹽酸(-)。糞便黃色液狀，血液反應(+)。手術：上腹部正中切開，腫瘍ハ十二指腸空腸彎曲ヨリ約40cm 肛門部ニ位シ手拳大卵圓形，當該腸及ビ腸間膜ノ漿液膜ハ炎衝性發赤ヲ呈シ，附近腸間膜淋巴腺若干腫脹ス。腸間膜ト共ニ該腸管約20cm 切除シ，側々吻合ヲナス。術後經過良好，約3週間ニテ退院ス。切除部ヲ檢スルニ腫瘍ハ腸間膜附着部ヨリ管腔内ニ息肉狀ニ發育シ所々壞死シ潰瘍ヲ形成ス。檢鏡上纖維肉腫ノ像ヲ呈ス。是恐ラク長年臨床症狀ヲ呈セザリシ粘膜炎下纖維腫ガ惡性ニ變ジタルモノナラン。(速水)

58. 副腎腫瘍剔出ニヨリ治癒セル發作性高血壓症 (*W. F. Suermondt*: Paroxysmale Blutdruckerhöhung, geheilt durch Exstirpation einer Nebennierengeschwulst. Zbl. f. Chir. Nr. 2, 1934, S. 70)

患者ハ29歳ノ男子。1年前ヨリ突然心悸亢進顔面蒼白ナル發作ヲ訴ヘテ來タ。發作中四肢ハ寒冷トナリ，約15分間續キ發作後著明ニ發汗スルヲ常トシテキル。發作ハ初メ毎朝1回デアツタガ，次第ニ頻度ヲ

増シ1日數回ニ至ル。全身及ビ尿ニ異常所見無シ。

血壓ハ發作中著明ニ上昇シ325—200、常時ハ150—115。右腎ハヨク觸レ左腎ハ觸レズ。Lアプロデイル<sup>1</sup>注射ニヨルX線寫眞ニヨリ右腎ハ明カニ下垂シ、尙右副腎部ニ腫瘤ノ影像ヲ認メタ。手術所見：右副腎ハ約手拳大ノ腫瘍トナリ大小血管網ニテ包マレテキタ。コレヲ注意シテ結紮剝離シ剔出スルヲ得タ。剔出セル瞬間突然呼吸微弱トナリ瞳孔散大對光反應消失シ不安狀態トナツタガ約半分間ニテ恢復シタ。術後一時血壓ハ正常以下ニ降下シタガ數日ニテ125—95ノ略正常ニ復シタ。コレヲハ血中ノLアドレナリン<sup>1</sup>ガ急ニ減少セル結果ト解セラレル。標本ハ髓質ヨリ出タ腫瘍ニテLクローム<sup>1</sup>嗜好細胞ニ富ムLバラガングリオーム<sup>1</sup>ノ1種デアツタ。

副腎ノ皮質腫瘍ハ主トシテ生殖器ノ發育異常ヲ來スモノニテ、髓質腫瘍ハ本例ニ見ルガ如ク發作性ノ高血壓症ヲ主症狀トシテ來ルモノデアル。非觀血的療法ハ總テ効果ヲ期待シ難ク剔出術ガ唯一ノ根治的療法デアル。(稻本)

### 59. 所謂無菌性腹膜腔ニ就テ (Roberts, Johnson, Bruckener: The aseptic peritoneal cavity-aminomer. Surg. Gynec. Obst. No. 6, 1933, p. 752.)

腹膜腔液ヲ培養スルト、腹膜腔内ニ於ケル炎症性疾患ノ有無ニ關セズ、又男女ノ別ニ無關係ニ大體80%ハ陽性ニ細菌ヲ立證スル。今炎症性疾患ヲ進行性、非進行性、潜在性ノ3種ニ分ツト、進行性ノ炎症疾患ノ在ル時ハ89%ニ於テ陽性デ、他ノ2種ノ炎症性疾患ト、非炎症疾患ノ在ル時ハ大體一律ニ75%前後ニ於テ陽性デアル。之ヲ細菌別ニ見ルトLヂイフテリ<sup>1</sup>菌ハ炎症疾患ノ有無ニ關セズ35%前後、一樣ニ陽性デアル。連鎖狀球菌ハ炎症性ノ時ハ非炎症性ノ時ヨリモ2倍ノ割合ニ於テ見ラレ、大腸菌ハ3倍ノ割合ニ見ラレル。反之、葡萄狀球菌ト嫌氣性有胞菌ハ非炎症性疾患ノ在ル場合ニ多クノ割合ニ於テ見ラレル。特ニ嫌氣性有胞菌ハ正常ノ腹膜腔内ニ存スルモノデアルガ炎症ガ起ルト他ノ細菌ノタメニ殺サレモノデアル。萬一炎症ガ存在シナカラ此ノ菌ガ普通ノ程度ニ存シテキルト此ノ際ノ炎症疾患ハ壞疽ニ陥リシコトヲ示ス。尙開腹手術ノ際ニ腹膜腔ニ細菌ノ侵入媒介トナル物ハ大氣、皮膚面、皮膚、筋肉層及ビLメス<sup>1</sup>デアルガ、Lメス<sup>1</sup>ト皮膚面ハ完全ニ無菌トナシ得ル。デ大氣ト皮膚及ビ筋肉層カラ培養スルニ、大氣ノ細菌種類ト腹膜腔ノ夫トハ無關係ナル事ヲ知ツタガ、皮膚及ビ筋肉層ノモノハ腹膜腔ノト大體同様ノ細菌ガ陽性ニ證明サレタ。(吉田)

### 60. 惡性變性ニ對シ特殊關係ヲ有スル胃ノ腺腫樣息肉ニ就テ (B. Benedict, W. Allen: Adenomatous Polypi of the Stomach; with special Reference to malignant Degeneration. Surg. Gynec. Obst. No. 1, Vol. VIII, 1934, p. 79)

胃ノ良性腫瘍ガ如何ナル頻度ニテ惡性化スルカハ現今尙議論ノ一致ヲ見ズ。1888年メネトリールニ依リテ初メテ腺腫樣息肉ガ癌樣變性ヲ爲スヲ報告シテヨリ相次ギテステワルト、ブルウン及ビペアル、メーヤ<sup>1</sup>、プラムス、ミイラー、エリアソン、ライト等ニ依リテ夫々變性率ヲ示セリ。著者ハ手術ニ依リ切除サレタル標本ヲ病理學的検査ヲ爲シ腺腫樣胃息肉17例中ヨリ7例即41.2%ノ惡性變性ヲ示シ、斯クテ此ノ7例及ビ追加2例ニ就テ臨床的報告ヲ爲シ定型的ノ症候ナキヲ示シ、且ツ處置トシテハ、惡性化ヲ考慮ニ入レテ慎重ニ手術スベキヲ説ク。(高橋齊)

### 61. 脾臟摘出ノ術式ニ就キテ (R. Maingot: Technique of splenectomy. Surg. Gynec. Obst. No. 1, Vol. LVIII, 1934, p. 62)

術前處置トシテハLゴム<sup>1</sup>管ヲ胃ニ入レ、内容ヲ吸出サセ胃ヲ空虚ニシ萎縮サセル。1)切開法ハ脾臟破裂ニハ正中切開、脾臟肥大ニハ、左側副正中切開ガ良イ。又外直筋筋切開ハ術後ノ腹壁ヘルニヤ<sup>1</sup>ノ豫防ニ好イ。肥滿體格ノ者ニハ、劍狀突起下ニ始マリ外下方ニ肋骨弓ノ下約2横指ノ部ヲ走ル肋骨弓下切開法

ヲ適用スベキデアル。2) 脾臓ト前腹壁間、又ハ横行結腸ト脾臓トノ間ニハ少シノ癒着アルハ普通ノ事デア  
ルガ、先ズ之レヲ剝離結紮ス。次ニ10%内外ノ存在率ナル副脾ヲ探スノデア  
ルガ、之レハ位置ハ決ツテ  
居ラヌ。若シ脾臓ノ大キサガ普通以下デ癒着モ著シカラズ、脾腎靱帯ガ脾臓ノ可動ヲ許スナラバ、胃脾臓  
網膜ヲ下 $\frac{2}{3}$ 以上ノ所デ動脈瘤子ヲ突キ込ミ結紮切斷ス。次デ脾腎靱帯ノ後葉ヲ「メス」ニ依リ分離シ脾臓ノ  
可動ヲ助ケル。3) 脾腎靱帯ヲ大キナ鉗子デ3個所ハサミ、一番上部ト次トノ間デ「メス」デ脈管ヲ切斷シ、  
最下部ノ夾ンダ目ノハ脈管壁ヲ壓碎スルタメデ、ソノ部ヲ「カットグット」デ結紮シ、又脈管孔切斷面ノ部  
デ、更ニ數個所ニ分ケ結紮ス。4) 創ノ縫合ハ強キ腸線デ數ヶ所ヲナシ、ソノ間ニ金屬ノ張力縫合ヲナス  
カ、眞珠母ノ「ボタン」ヲ切開線ノ兩側ニオキ、ソノ間ニ腹壁ヲ通シテ糸ヲ結ブ。(藤原)

#### 四 肢

62. 慢性關節炎ノ原因トシテノ軟骨打撲傷ニ就テ (J. Albert: Contusion of cartilage as an  
etiological factor in chronic arthritis. Surg. Gynec. Obst. No. 2, Vol. LVIII, 1934, p. 116)

關節軟骨ノ打撲傷ハ或ル時ハ何等ノ症状ナク自然治癒スルモ或ル時ハ打撲關節ノ慢性關節炎ニナリ得ル  
ナリ。斯ノ如キ時ハ手術ニヨリ變成セル軟骨部分ヲ切除スベキナリ。コレハ後ニ起リ來ル畸形性關節炎ノ  
豫防ニモナル。(山村)

#### 泌尿生殖器系

63. 腹部疾患特ニ附近淋巴腺疾患ニヨル輸尿管ノ障碍ニ就イテ (H. Kümmell, F. Nestmann:  
Störungen des Ureters durch Erkrankungen des Abdomens, ins besondere der anliegenden  
Lymphdrüsen. Zsits. f. urol. Chir. Bd. 38, Hf. 1 und 2, 1933, S. 93)

輸尿管ノ近クニアツテ之ノ作用ヲ害スルモノハ主ニ腎臓水腫並ビニ膿腫ガ考ヘラレルガ、ソノ他腹部ニ  
アツテ機械的又ハ炎症性ニソノ作用ヲ害スルモノガアル。即チ (I) 滲出液又ハ膿瘍ヲモツ輸卵管炎症、  
(II) 精囊ノ炎症、(III) 虫様突起炎並ビニ盲腸周圍膿瘍、(IV) 腎臓周圍膿瘍及ビ流注膿瘍、(V) 炎症ニヨリ  
擴大セル膽囊ガ萎縮ニ際シ癒着ノ爲ニ起ル作用障碍、(VI) X線ニヨリ知リウル輸尿管ノ機械的障碍トシテ  
ハ結核性胃下並ビニ腸骨淋腺ノ石灰化及ビ癌腫轉位ガ大ナル役割ヲモツ。コノ際左側ヨリ右側ニ多イ。  
(山岸)

64. 兩側性腎石ノ手術ニ就テ (T. Hryntschak: Operative treatment of bilateral Nephroli-  
thiasis. Surg. Gynec. Obst. No. 1, Vol. LVIII, 1934, p. 103)

腎石ノ手術ニハ先ヅ其ノ腎石ノ性質ヲ検査シテ置カネバナラナイ。腎石發生ハ1次ノ細菌感染ニヨル  
2次ノ發生トアル。前者ノ時ハ尿ノ物理化學的變化ヨリ生ジ多クハ無菌的デア  
ル。後者ノ時ハ多ク(50-  
80%)ハ葡萄球菌ニヨルモノデ此ノ誘因トシテハ骨折、骨疾患、殊ニ脊椎疾患、外傷性血液凝固等デア  
ル。腎石ガ無菌的デア  
ル場合ハ手術ハ必ずシモ要シナイ。タゞ尿閉鎖ヲ來ス恐レノアル時ニハ手術ヲナス。細  
菌感染アル時ハ特別ノ場合ノ外ハ凡テ手術ヲ爲ス。此ノ際兩側腎石ノ場合手術ヲ兩側1度ニナスカ、或ハ1  
側ツツ日ヲ改メテ2度ニナスカデア  
ルガ、吾人ハ全テノ點ヨリシテ1度ニ行フ事ヲ主張ス。タゞ次ノ場合ハ  
2度ニ爲ス、即チ患者ガ高齢ナル時、肥満セル時、感染強ク高熱アル時、又1側ノ手術デ患者ガ非常ニ衰弱セ  
ル時等デア  
ル。1度ニ爲ス時ハ、無菌側ヲ最初ニ爲シ、兩側感染ノ時ハ輕度ノ方、即、腎盂切開デ濟ム方ヨリ  
先キニ爲ス。又2度ニナス時ハ反對ニ感染セル側ヨリ先キニナシ、若シ腎摘出ヲ要ス時ハ其ノ側ヲ後カラ  
爲ス。又手術ニ際シテハ再發ヲ防グ爲ニ腎石ヲ殘サヌ様ニ注意シ、且ツ尿ノ排出ヲ妨ゲル事ヲ爲サヌ様ニ  
セネバナラヌ。術後ニモ、尿ノ反應ニ注意シテ、1次ノ腎石形成ヲナサル様ニ食餌療法ヲ爲シ、若シ感  
染ガアレバ消炎療法ヲナス可キデア  
ル。(吉田)

65. 輸尿管ノ原發性癌 (*W. W. Scott: Primary carcinoma of the ureter. Surg. Gynce. Obst. No. 2, Vol. LVIII, 1934, p. 215*)

1876年 Blix ガ初メテ輸尿管ノ原發性癌ヲ報告シテ以來最近著者ノ經驗セル2例ニ至ルマデノ報告ヲ總括シ著者ハ次ノ結論ヲ得タリ。

1. 輸尿管ノ原發性癌ハ比較的稀有ニシテ61例ノ報告アルノミ。2. 通常ハ乳嘴癌ナリ。3. 患者ノ平均年齢ハ55.7歳。4. 左側ヨリモ右側ニ稍々多ク且ツ下方 $\frac{1}{3}$ 部分ハ57%ヲ占ム。5. 術後ノ死亡率ハ27%ナリ。6. 術後5年間以上生存セルハ2例ニ過ギズ。7. 本病ニ對シテハ早期診斷並ビニ根治的手術ガ唯一ノ療法ナリ。

(革島貞)