ヲ以テ試驗穿刺ヲ行ヒ，然ル後初メテ癌ト診斷スベキデアルト思フ。第2ノ患者デProbepunktionヲ行フカ，或ハレントゲン寫眞ヲ撮ツタナラバ結石ヲ見出シタカト考ヘル。

下顎肉腫ノ1例

山村　進　（京都外科集談會6月例會所演）

患者21歳ノ未婚婦人　無職

主訴　左側頰部ノ無痛性腫張

家族歴及ビ既往症ニ特記スベキモノナシ。

現病歴　約三年前左側頰部ニ小指頭大ノ硬キ腫瘤ヲ認メタルモ全ク苦痛ナキタメ放置ス。然ルニ該腫瘤ハ次第ニ大サヲ增シ今日ノ大サニ達セルモ特ニアル時期ヨリ急ニ增大セシコトナシ。昨年四月頃ヨリ時々齒痛及ビ耳鳴ヲ來タセシガ4日乃至5日デ治癒スルヲ常トセリ。咀嚼ニ多少障害ノアル外嚥下困難及ビ會話障害ナク患部ニ外傷ヲ受ケシコトナシ。

現症　骨格，營養佳良，皮下脂肪組織ノ發育良好ニシテ脈搏80整調，大サ尋常，肺臟心臟ニ病的變化ヲ認メズ腹部ニモ異常ナシ。尿正常。

局所所見　視診上左側頰部ヨリ頤ニカケ球狀ノ腫瘤アリ。大サ手拳大ニシテ表面平滑局所ノ皮膚正常ニシテコノ腫瘤ノ上部ノ一部分僅カニ發赤セルノミニシテ靜脈ノ怒張及ビ搏動ヲ認メズ，口腔內ヲ見レバ下顎ノ左側半分ガ球狀ニ口腔內面ニ突出シ齒列ハ爲メニ不現則トナレリ。粘膜ニハ浮腫及ビ癒着ヲ認メズ齒牙ノ缺如セルモノナシ。

觸診上局所ノ溫度上昇ナク，搏動ヲフレズ。表面平滑ナルモユルヤカナル凸凹アリ。骨樣硬ニシテ何處モ一樣ノ硬度ナリ。腫瘤ノ境界ハ比較的明瞭ニシテ觀骨及ビ上顎骨トハ明カニ區別シ得テ丁度下顎ニ相當シ居レリ。羊皮紙樣捻發音ナク，下顎淋巴腺及ビ頸部淋巴腺ノ腫脹ナシ。X線寫眞ニハ囊腫樣ノ形ヲ呈セリ。

經過ノ割合緩漫ナルコト，及ビ所見ガ20歳前後ノ婦人ノ下顎ニヨク來ル琺瑯腫ニヨク一致セルモ，組織的檢査ノ結果肉腫ト決定セリ。卽チ組織標本ニハ琺瑯腫ニ特有ナル圓柱上皮細胞ハ何處ニモ見受ケズ。粘液腫ノ型ヲ呈シ居レリ。恐ラク肉腫ガ二次的ニ粘液樣ニ軟化セルモノト思惟サル。頸部淋巴腺及ビ肺臟ニハ退院時轉移ヲ認メズ。

診療瑣談

皮角ノ標本供覽

稻本　晃　（京都外科集談會6月例會所演）

皮角ハ Keratose ノ1種デ，文獻ノ記載ニヨレバ人體ノ皮膚デ角狀ノ隆起ヲナセルモノヲ總稱スルモノデアル。コレヲ眞性皮角ト假性皮角トニ分チ，假性皮角ニハ結核，黴毒，腫瘍等其ノ原因ノ明カナルモノヲ入レ，然ラザルモノヲ眞性皮角トスル。眞性皮角ニハ 1) 孤在性皮角ト 2) 多發性皮角トアリ，前者ハ中年以上ノ人ニ多ク主トシテ顏面，陰部ニ來ル。後者ハ比較

的稀ニテ多發性ニ，若年者ニ來ル。

病理組織的所見ハ弧在性皮角ニテハ，乳嘴層ガ發達シ其ノ上ニ Keratisierende Schicht ガアリ其ノ上ニ stark verhornende Schicht ガアルノヲ常トスル。

茲ニ眞性皮角ノ1例ヲ得タノデ簡單ニ報告スル次第デアル。

患者ハ68歳ノ老人，12—13年前ヨリ頑固ナ濕疹ヲ右頰部ニ生ジ居タ所，5年前ヨリ右下顎部ヨリ角狀ノ隆起ヲ生ジ來ル。

腫瘤ハ寫眞ノ如ク長サ約3cm，徑約2cm ノ圓壔狀ヲ呈シ硬度彈力性硬，尖端ハ脆弱トナリ脫落シ來ル。

顯微鏡的所見ハ乳嘴層ノ發育强度ニテ Praekanzerose ノ造構ヲ呈シテキル。尙血管ニ乏シク剔出ニ際シ殆ド出血ハ起サナカツタ。

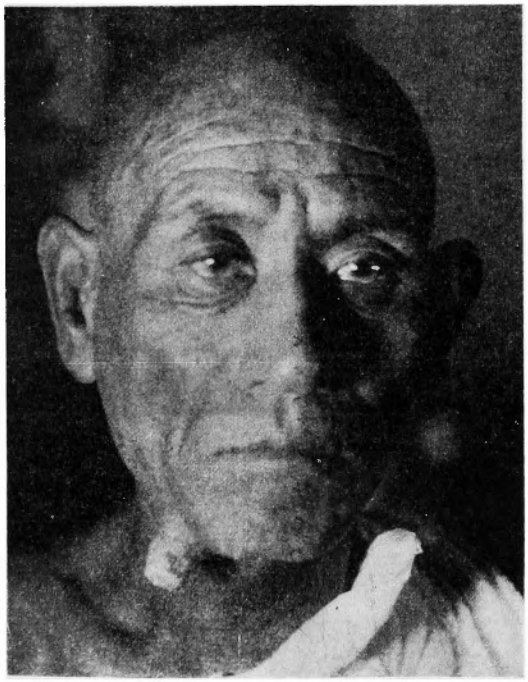

皮角ノ1例

フオルクマン氏畸形ノ一例

有原康次　（京都外科集談會6月例會所演）

生後1年6ヶ月ノ男子ニシテ左側下腿彎曲及ビ足異常位ヲ主訴トシテX線檢査ニヨリ左側腓骨ノ部分的缺損ヲ證明セリ。之ニ革製支持矯正器ヲ應用シ約2ヶ月後步行可能トナリX線寫眞計測ニヨリ患側脛骨ノ發達ヲ促進シ，ソノ彎曲ヲ輕減シ治療ノ效果見ルベキモノアリ。然レドモ腓骨ノ生長遲ク足畸形ノ發生保シ難シ，依テ其機能恢復ト同時ニ足畸形ノ豫防ニ對シテ骨移殖術ノ必要ヲ認ム，尙興味アルハ患側腓骨末梢骨端核ハ健側ニ比シ早期ニ發生シ一般平均ヨリ早シ。之ガ原因ニ就キテ本症發生ノ一因タル子宮內骨折ト關聯セシムベキカ，或ハ解剖的異常關

係ニ歸セシムベキカ斷ジ得ズ。

最後ニ大正12年本疾患ニテ入院，骨ノ移殖術施行ノ例症ヲ追加ス。

(1)　フォルクマン氏畸形ノ1例

(2)　生後1年6ヶ月

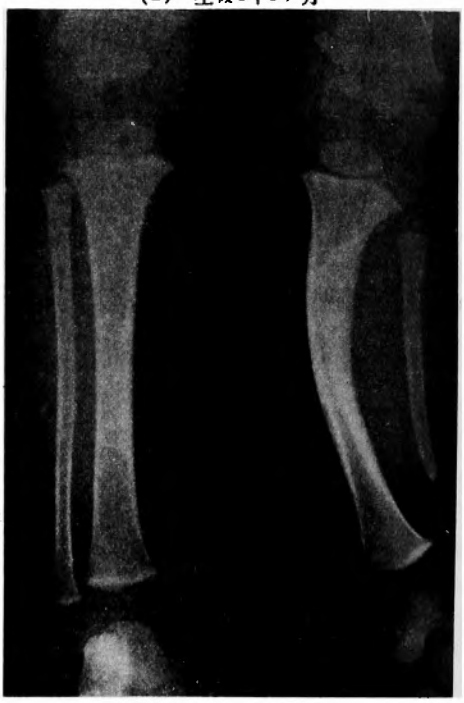

(3)　生後1年8ヶ月(支持器應用後)

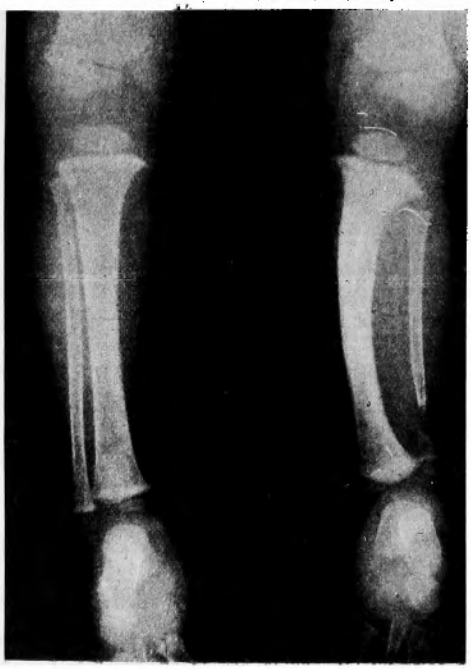

瘭疽切開後ニ於ケル「ガーゼタンポン」ヲ廢スベシ
附　瘭疽ナル病名ニ就テ

盛　彌　壽　男　（京都外科集談會6月例會所演）

現在 Panaritium トハ指趾ノ屈側及ビ爪部並ニ手掌，足蹠ニ於ケル急性化膿性炎衝デアルト定義セラレ Panaritium cutaneum, P. subcutaneum, P. subunguale, P. tendinosum, P. ossale, P. paraunguale 等ト分類セラレテキル。

「瘭疽」ナル特殊ノ名稱ガ附セラレテキル所以ハ此部ニ於ケル炎衝ガ他ノ體部ニ於ケル炎衝ト其症狀ヲ異ニシテキルカラト考ヘル。然シコノコトハ皮下組織ニ於テノミサウデアツテ，其他ノ組織ニ於テハ他ノ體部ニ於ケルモノト著シイ差違ヲ認メナイ。

ソレ故私ハ Panaritium ナル名稱ハ皮下組織ニ於ケル化膿性急性炎衝ノミニ限リ，換言スレバ Panaritium subcutaneum 及ビ Panaritium subunguale ノミニ限リ，他ノ Panaritium ハ次ノ如ク稱シ度イ。卽チ P. cutaneum ハ Pustula, P. tendinosum ハ Panaritium cum Tendovaginitis acuta purulenta, P. ossale ハ Panaritium cum Periostitis (Osteomyelitis) acuta purulenta, P. paraunguale ハ Paronychie ト稱スルノガ良クハナイカト思フ。

瘭疽ノ切開後創隙ニ「ガーゼ」片ヲ插入シテ毛細管「ドレナーヂ」ヲ行フ方法ガ現在廣ク行ハレテキルヤウデアル。此方法ニヨツテハ手術ガ正確ニ遂行セラレタニ拘ラズ，翌日尙ホ搏動性ノ疼痛ヲ訴ヘル患者ニ屢々遭遇スル。カヽル場合ニ創ヲ檢スルト創緣ニ血液及ビ膿汁ガ凝固乾燥シ之ガ「ガーゼ」ニ固着シテ恰モ創口ヲ栓塞シタカノ如キ狀態トナツテキル。此「タンポン」ヲ除去スルト膿汁ガドツト溢レ出ル。カヽルコトハ乾性「ガーゼ」ヲ用ヒテモ「リヴアノール」等ノ藥液ニ浸シタ濕性「ガーゼ」ヲ用ヒテモ同樣デアル。

私ノ教室デハ昨年來瘭疽切開後ニ「ガーゼタンポン」ヲ施スコトヲ全然廢止シ，之ニ代フルニ切開ハ紡錐形ニ行ヒソノ上ニ軟膏繃帶ヲスルコトニシテキル。ソノ成績ハ良好デ術後ハ常ニ疼痛ノ急激ナ輕減乃至消失，膿汁ノ鬱滯皆無，治癒日數ノ短縮，惡化皆無デアル。

此事實カラ私ハ瘭疽切開後ニハ「ガーゼタンポナーデ」ヲ廢スベシト提唱スル。

手術方法ノ研究

第V—第IX肋軟骨部ノ混合感染ヲ來セル結核性肋骨周圍炎ノ手術方針

盛　彌　壽　男　（京都外科集談會6月例會所演）