臨床診斷ト手術所見

廻盲部假性粘液囊腫一例

有　本　　勤（10月京都外科集談會所演）

患　者：51歳　漁夫（昭和9年9月15日入院）

主　訴：腹部腫瘤。

現病歴：30歳頃右腹部ニ1個ノ腫瘤アルヲ氣ヅイタ。壓痛ナシ。腫瘤ハ歩行スル時或ハ立位ヲトル時ハ下降シ靜臥スレバ自然ニ上昇シ，又手ヲ以テ左右上下ニ動カシ得。而シテ腫瘤ノ下降シテヰル時ハ食慾不振，下痢，廻盲部ノ壓迫感，時ニハ鈍痛ヲ來ス。タメニ患者ハ勞働ニ際シテハ常ニ腹帶ヲ以テ下降スルヲ防イデオツタト云フ。カヽル苦痛及腫瘤ノ大サハ徐々ニソノ度ヲ增シ現在ニ及ンデヰル。

現　症：體格中等大，營養良好ナル外觀上强壯ナル男子。頭部，頸部，胸腔諸臟器ニ著變ナク，脈搏正常，呼吸安靜，尿ニハ異常ヲ認メズ，便通1日1回アリ。蛔虫卵ヲ認メルガ潛血反應陰性。

局所々見：腹部ハ一般的ニ少シク陷沒シテヰル。靜脈怒脹，蠕動不安等ハ認メナイ。右下腹部ニ手拳大ノ瀰漫性ノ膨起ガアル。コノモノハ呼吸ト共ニ上下ニ移動スル。（深呼吸ヲ行ハシメルト約5糎ニモ涉ル）。觸診スルニコノ膨起ニ一致シテ手拳大ノ腫瘤ガアリ，ソノ表面平滑，彈力性硬，壓痛ハナイ。而シテソノ外側ニ凹陷部ガアル。其ノ大サ，硬度，形狀ハ正常ナル腎臟ヲ彷彿タラシメル。腫瘤ハ手ヲ以テ下ハ耻骨縫際ノ上マデ，內方ヘハ正中線ヲ少シク越エ，上方ヘハ右肋骨弓下ニ隱レル迄，大シタ抵抗無シニ移動セシメ得ル。併シコノ限界ヲ超エ更ニ側方，下方ヘ移動セシメヨウトスルト輕イ鈍痛ヲ訴ヘル。

臨床的診斷：吾々ハ初診ニ際シ遊走腎ト云フ觀念ニ强ク支配サレタノデアル。唯聊カ遊走腎ニ一致セヌコトハ腫瘤ヲ上方ヘ移動セシムルソノ方向ガ直線的デナク，正中線ニ近ク孤狀ヲ畫イテ肋骨弓下ニ隱レルコトデアツタ。Perabrodil ノ靜脈內注射ニヨル腎盂撮影ヲ行フニ兩側共正常位ニアツタ．併シ之ハ背臥位デ，而モ輸尿管ヲ壓迫シテ撮ツタ故腫瘤ガ上方ニ移動シテヰタノデアラウト云フコトニシテ，早計デハアツタガ，先入觀念ニ支配サレ過ギテカ，之デ說明ヲツケテオイタ。依ツテ Bergmann-Israel ノ切開ヲ以テ，腎ヲ露出シ大腿筋膜片ニヨル右腎固定術ヲ行ツタ。コノ手術中不思議ニ思ツタノハ腎臟ガ脫出セシメ難カツタ事デアツタ。術後經過良好デアツタガ數日後，前ノ腫瘤ガ猶存在スルノヲ發見シタ。腎臟ノ固定ガ外レタトスレバ血尿其他ノ症狀ガ發現セナケレバナラヌ。次ニ腹部腫瘤トスレバコノ樣ニ移動性ノ大ナルモノハ腸管，大網膜，或ハ腸間膜ニ發生シタモノデアルコトガ想像セラレル。茲デ之マデノ經過及ビ外診上ノ所見ヨリ腸間膜ノ囊腫デハナイカトノ期待ヲ以テ再度手術ヲ行ツタ。

手術：正中線切開，腹水ナシ。腫瘤ハ廻盲部ニアリ容易ニ腹腔外ニ脫出セシメルコトガ出來タ。盲腸ハ腫瘤ノ上部前壁ニテ堅ク腫瘤ト癒着シテヰル。廻腸ハ腫瘤ノ下端ニテ本腫瘤內ヘ入ツテ居リ，コヽヨリ盲腸ニ至ルマデノ間ハ一見ソノ形明瞭デナク，果シテ如何ナル經路ヲトツテ盲腸ニ至ルカ不明デアル。虫樣突起ハ見出スコトガ出來ヌガ腫瘤ノ後面ニ拇指頭大ノ突起物アリ，之ガ虫樣突起ノ變化シタモノナルコトハ想像ニ難クナイ。盲腸及上行結腸ハ長キ腸間膜ヲ具ヘ腫瘤ト共ニヨク移動セシメルコトガ出來ル。依ツテ腫瘤ト共ニ廻盲部切除ヲ行ヒ，型ノ如ク廻盲部ト橫行結腸ノ間ニ側々吻合ヲナシ，3層縫合ヲ以テ腹腔ヲ閉鎖シ手術ヲ終ル。

術後ノ經過：大體良好デ3週間後全治退院ス。

腫瘤ノ肉眼的所見：大サ手拳大，全體トシテ腎臟形ヲ呈スルガ表面ハ一般ニ平滑ナルモ數個ノ小膨起ガアリ，硬度彈力性軟，著明ニ波動ヲ證明スル。廻盲ハ腫瘤ノ外側部ヲ走リ，ソノ內腔ハ腫瘤ノ壓迫ニヨツテ稍扁平トナツテオリ，ソノ下壁ハ囊腫壁ト緊密ニ癒着シテヰル。小腸間膜及盲腸間膜ハ腫瘤ノ下面ニ附着シ，腸間膜ノ兩葉ハコレヨリ分レ，腫瘤ヲ被ツタノチ更ニ盲腸及廻腸ノ漿膜ニ移行シテヰル。次ニ拇指

頭大ノ緊滿セル隆起物ハソノ解剖的位置關係ハ虫樣突起ニ一致シテヰル。ソノ基部1/3ハ固キ索狀物トナリ，ソレヨリ末稍部ハ棍棒上ニ膨大シ壁ハ可ナリ肥厚シテオリ，著明ニ波動ヲ證明スル。盲腸ヲ開クニ蟲樣突起瓣ハ全ク閉鎖シ腸管トコノモノノ間ニ交通ハナイ。而シテコノ隆起物ハ中央部迄固ク腫瘤ニ癒着シ，內面ヲ見ルニソコニ示指ヲ容易ニ通スコトガ出來ル穿孔ガアリ，腫瘤ト互ニ交通シテヰル。穿孔部ノ周圍ハ稍肥厚ヲ呈シテヰル。

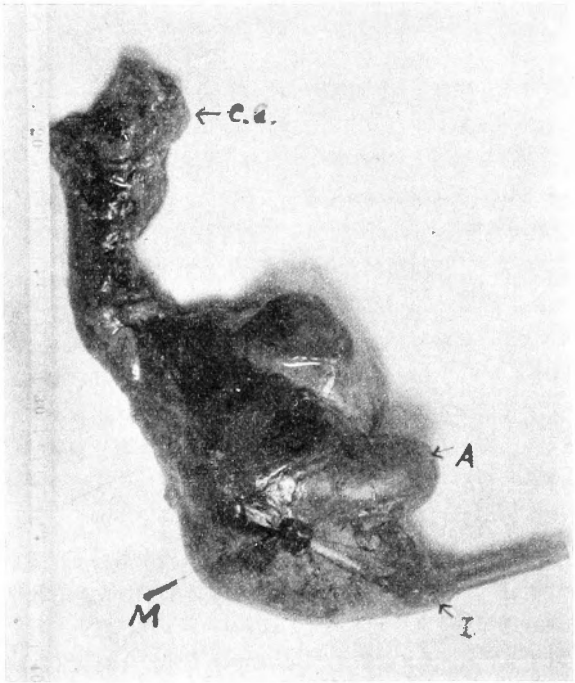

內容物：輕ク白濁シタ寒天樣ノ物質ノミ。石灰化ト云フ樣ナ所見ハ認メナイ。

顯微鏡的檢査：

1) 虫樣突起壁：數ケ所ヨリ切片ヲトルニ粘膜ハ萎縮シテ菲薄トナリ，全ク之ヲ認メナイ所モアルガ，所ニヨツテハヨク原形ヲ止メ，尙ホ粘液ヲ分泌シツヽアル分枝シタ管狀腺ノ認メラレル所モアル。粘膜下組織ハ小淋巴細胞ニ富ミ結締織ハ外方ノ筋層ヘ盛ニ侵入シ，所々小淋巴細胞ノ集合シテ淋巴濾胞ノ痕跡ヲ思ハシメル像モ認メラレル。

2) 腸間膜內囊腫壁：主ニ重疊セル結締織纖維束ヨリナリ上皮被膜ハ之ヲ認メナイ。

以上ノ所見ヨリ本例ハ虫樣突起炎後ニ發生シタ虫樣突起粘液囊腫ガ癒着部ヲ通ジテ腸間膜內ニ穿孔シ內容物ヲ漏出シ，コヽニ巨大ナル假性囊腫ヲ形成シタモノト思ハレル。卽チ虫樣突起ハソノ基部完全ニ閉塞シ閉塞部ハ堅キ索狀物トナリ，ソノ粘膜ハ內壓昂進ノタメ萎縮消失シタ所モアルガ一部ニハ猶ソノ像ヲ保チ粘液ヲ分泌シツヽアル他，ソノ壁ニ古イ炎症ヲ思ハセル所見ヲ見ルノデアル。主ニ虫樣突起炎後ニ發生スル虫樣突起粘液囊腫ハ單ニソレノミニ止ラズ，時ニハ本例ノ如ク內容物ヲ外部ニ漏出シ甚シキ場合ハ全腹腔ニ寒天樣物質ヲ撒布シ腹膜ニ Pseudomyxoma peritonei ト云フ變化ヲ來ス等，唯ニ病理解剖的所見，發生ニ關スルノミナラズ臨床的ニモ甚ダ興味アルモノデアル。

本例ニ於テモ精シク過去ニ溯ルニ30年前突然腹痛ガアツテ10日程臥床シタト云フコトガアリ，之ハ或ハ虫樣突起炎發作デアツタノデハナカラウカト思ハレル。