

臨床診断と手術所見

Lヘルニア手術後ニ來レル慢性腹壁硬結

房 岡 隆・三 (京都外科集談會1月例会所演)

患者: 25歳ノ男子。

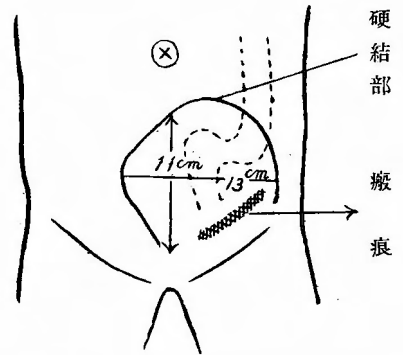
主訴: 下腹部ノ疼痛。

現病歴: 4年前左側外鼠蹊Lヘルニアノ手術ヲ受ケ、翌年ソノ局所ガ林檎大ニ腫脹シ温濕布ニヨリ消失シタガ、再ピンノ翌年局所ガ化膿シ醫療ニヨリ之モ治セリ。然ルニ本年9月頃カラ膀胱部ニ緊張感、鈍痛來リ時々排尿時ニ疼痛ヲ感ジ、下腹部少シク膨滿シ絶ヘズ尿ノ停滯感アリ、10月20日ニ至リ、突然39°Cノ高热ヲ發シ下腹部ニ緊張感、鈍痛來リ遂ニハ痲痛様トナリ注射ヲ要シタ。然シ疼痛ニ放散性ハナイ。ソノ後斯ル疼痛發作ハ殆ド隔日位ニ起リ、排便或ハ瓦斯排出ニヨリ輕快ス。大便、尿ニハ異狀ヲ認メスト云フ。

現在症: 體格、骨格中等。榮養良ダ脈搏整調、體温ハ入院時ニハ37.3°Cデアッタガソノ夕方疼痛發作起リ38.4°Cトナリ翌日ニハ39.6°C前後ノ稽留熱ヲ示シ第3日目ニハ疼痛去ルト共ニ常温ニ復シタ。

局所所見: 左鼠蹊部ニ約5cmノ癰痕アリ。ソレニ續イテ上部ニ輕度ノ膨滿ヲ認メル外腹部一般ニ膨滿モセズ陷凹モセズ。腫脹部ハ表面平滑、瀰漫性、ソノ部ノ皮膚ハ懷爐使用ノタメ少シク發赤スル外、靜脈ノ怒張、腸蠕動波等ハ認メズ。觸診スルト腫脹セル部少シク熱感アリ、硬度ハ一般ニハ彈性性硬、中央ニ少シク軟ノ所アルガ境界明瞭デ大體圓ノ如シ。壓痛強ク鼓音性濁音ヲ示シ聽診スルト強キ腸音ヲ聽ク。腹壁ヲ緊張セシメテモ弛緩セシメテモ同様ニ腫瘍ヲ觸レル。直腸内診ヲナスモ特別ノモノヲ觸知セズ。膀胱鏡検査: 腎臟ノ色素排泄機能ハ通常デ輕度ノ膀胱炎ノアル外著變ナシ。

診断: 以上ノ諸點カラ此ノ腫瘍ハ腹壁部ニ生ジタ且ツ炎症性ノモノヲ考ヘネバナラナイ。血中白血球數ハ12600、中性多核白血球ハ85.5%、炎症ナラバソノ經過カラ考ヘ急性ヨリハ亞急性ノモノデアル。先ヅ第一ニ考ヘルノハLヘルニア手術後ニ何か異物或ハLガーゼ等ガ残ツテキルノデハナイカ。或ハLヘルニア手術ニ際シ横腹筋膜ト鼠蹊靱帶トヲ縫合スル際誤ツテ深クカケ腸管ヲ損傷シソレカラ輕度ノ炎症ヲ起シ筋炎ノ輕度ノモノ或ハ膿瘍ヲ起シタノデハナイカト云フコトデアル。尙下腹部ニ來ル硬結トシテハ放射線菌症モアルガ、コレガ術中ニ侵入シタトハ考ヘラレヌ。又廻盲部ニハ何等異狀ヲ認メヌ。又疼痛發作ハ排便、或ハ瓦斯排出ニヨリ輕快スル點ハ腸狹窄アルヲ思ハセルノデ。Lバリウム注腸X線撮影ヲ行ツタ結果S字狀部ト直腸トノ間ニ狹窄ノ存在スルヲ發見シタ。此ノ狹窄ヲLヘルニア手術時腸ニ誤ツテNahtヲカケタノカ、或ハ又コノ狹窄部ハ癌ノ好發部位デアルカラ、癌モ一應ハ考ヘネバナラヌガ患者年齢若ク、且ツ癌ニテ此ノ様ナ所見ヲ早スルニ至ツタナラバ、最早末期デナケレバナラヌ。此ノ患者ハ惡液質ニハナツテ居ラス。又炎症性狹窄トシテハS字狀部炎或ハS字狀部周圍炎ガアル。此ハ若イ人ニハ少ク且、時ニハ憩室ガ存在シ、ソノ内ニ糞便停滯シテ炎症及ビ狹窄ヲ起スコトモアルガ、此ノ患者ニハソノ様ナモノハ無イ。又患者ハワ氏反應陽性デアリ謾謾腫モ考ヘラレルガX線寫眞デ狹窄ヲ起シテキル部分ノ粘膜皺襞尋常デ便ニ粘液、膿汁、血液等ハ混在セヌ。即チ粘膜ニハ異狀無キヲ知



ル。故ニ此ノ狹窄ハ腸ノ外部ニ因スルモノ、即恐ラク癥痕性索條ヲ以テ絞扼サレテキルノデハナイカ。此ノコトハ便通ノアル前ニ疝痛アリ且之ハ排便ト共ニ消失ヘルコト、一致スル。以上カラ我々ハ矢張り「ヘルニア」手術後ニ起ツタ炎症性ノモノト考ヘテ手術ヲ行ツタ。

手術所見：腫瘍ノ殆ド中央デ皮膚切開ヲナシ直腹筋ヲ鈍ニ分ツニ非常ニ疼痛ヲ訴ヘタガ外見上何等變化ナク硬結モ證明セズ。然ルニ直腹筋鞘後膜ハ非常ニ肥厚シ強イ硬結ヲ認メ穿刺ヲ試ミルニ非常ニ硬ク約5 cm 刺入スルモ何物モ現ハレズ、故ニ今一ツ左側直腹筋外縁且ツ腫瘍ノ外デ皮膚切開ヲナシ腹腔内ニ達スルニS字狀部ハ硬結ノ部デ前腹膜トツヨク癒着シ手ヲ以テハ剝離シ得ズ。故ニ腹腔内ヲ手ヲ以テ觸診シツ、硬結ノ部ヲ外部カラ注意シテ切開シテ行クニ拇指頭大ノ肉芽組織ニ達シ更ニ切開ヲ進メルト濃厚ナル黄綠色ノ膿大量ニ流出ス。指ニテ膿瘍腔ヲ探グルニ直腹筋鞘後膜或ハ横腹筋筋膜ト腹膜トノ間デ恥骨聯合ノ後、レチケー氏腔ノ部ニ膿瘍アリ周圍ハ強イ癒着ヲナス。デ一方ノ開腹セル部ハ型ノ如ク閉ジ此ノ膿瘍腔ニハ「ガーゼタンポン」ヲ施シ手術ヲ了ル。

術後ノ経過：術後ハ順調ニ経過シ術前ニ訴ヘタ苦痛次第ニ去リ膀胱部ノ鈍痛、排尿障碍等モ消失シ又1週間後ニハ腸ノ通過障碍モ全ク去リ術後28日デ輕快退院ス。

尙病原體ハ黄色葡萄狀球菌デアツタ。

Hygrom ヲ思ハシメタル肩胛關節部腫瘍

高 橋 齊 (京都外科集談會12月例會所演)

患者：25歳ノ婦人 無職。

主訴：右側肩胛關節部ノ無痛性腫脹。

既往症：幼時ヨリ健康ナリシニ昨年7月ヨリ本年3月迄兩肺炎浸潤ノ治ヲ受ケタ。月經順調、未ダ嘗テ毛髮脱落、聲音嘶啞、濕疹等ニ罹ツタ事ナシ。

現病歴：約2年前ヨリ右側肩峰突起部ヲ壓迫スルト輕度ノ壓痛ヲ覺エ又同時ニ時々同側ニ肩ノ凝リヲ感ズル事ガアツタ。入院ノ4~5日前上記ノ部分ガ少シ膨隆シテ居ルノニ氣附ク。

現症：體格中等、榮養佳良、皮下脂肪織發達稍々良好、扁桃腺ノ肥大、發赤、頸部淋巴腺肥大等ヲ認メズ。胸部ノ視診ニテ左右上下鎖骨窩ニ陥没ヲ認メズ。肺ハ前上兩側呼吸稍々延長、後上部兩側呼吸音微弱ナル以外變化ナシ、心臟ニ肥大ヲ認メズ。各部心音ハ清澄、雜音及増強ヲ認メズ、腎臟及尿所見ニ異狀無ク脊椎亦健、四肢ニ運動及ビ知覺障碍ナシ。

局所所見：右肩胛關節部ニテ肩峰鎖骨關節ノ前下部、即チ「モーレンハイム」氏窩ノ直外側部ニハ鷄卵大ノ腫脹ヲ認ム。其ノ表面滑、境界稍々鮮明、局所皮膚ノ發赤ナク、輕度ノ靜脈怒張ヲ認ムルモ搏動ヲ認メズ。溫度上昇ナク、表面及境界ハ視診ニ同ジ、緊張彈性性硬、皮膚ト腫瘍トハ癒着セズ。基底トハ非移動性ナリ。壓痛、壓迫示界、搏動、浮腫、握雪音等ヲ認メザルモ波動ヲ認ム。透照検査陰性。

診斷：Hygrom.

手術所見：肩峰鎖骨關節ノ前カラ腫瘍ノ中央ヲ通ツテ前下ニ向ヒ約10糎ノ皮膚切開ヲ行フ。淺在三角筋膜ノ腫瘍部ニ於ケル部分ハ腫瘍ト固ク癒着シ、黃褐白色、稍々肥厚シテ腫瘍ノ前壁ヲ作ル。而シテ其ノ硬度ハ軟柔デアアル。腫瘍ハ脂肪組織ノ如キ外見ヲ有シ黃淡褐色彈性軟デアアル。下界ハ漸次健康ノ筋纖維ニ移行シ、上界ハ肩胛突起及ビ鎖骨末端部ニ至ツテキル。即此ノ腫瘍ハ三角筋及ビ大胸筋纖維ノ一部カラ生ジタモノデ、粘液囊トハ何等關係ナキヲ認メタ。

術後採血「ワ」氏反應(+₃)陽性ヲ示シタ。即患者ハ昭和7年春結婚セル未産婦デ、今日迄ニ「微」毒性症候ヲ經驗シテキナイ。

顯微鏡の所見：定型的結節ヲ認メズ。乾酪變性比較的限局性ニシテ、彈性性纖維少ナク、血管ヲ認メ

ズ。周圍ニ淋巴球浸潤，結締織原細胞稀薄ニシテ，巨大細胞ヲ認メズ。類上皮細胞ハ多數之ヲ認ム。病理學教室ニテ結核性腫瘍ト診斷サル。

囊腫様骨結核

大阪高醫 盛 彌 壽 男（京都外科集談會12月例會所演）

患者：5歳 男兒 ○上○司。

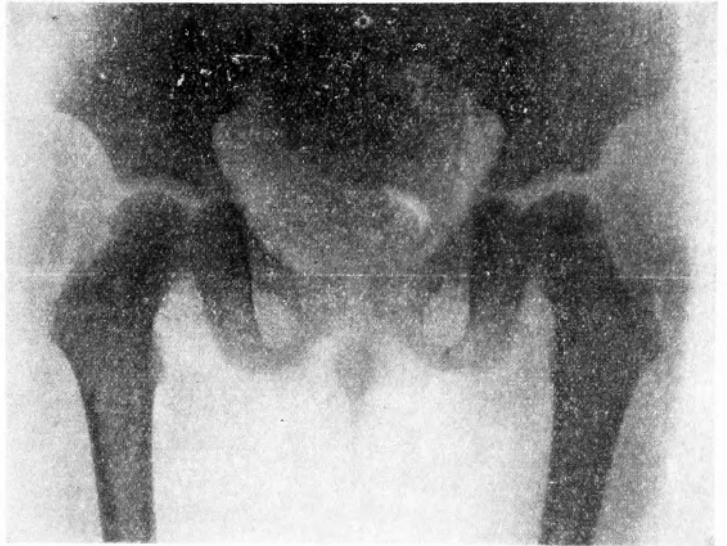
主訴：跛行。

現病歴：4ヶ月以前カラ特殊ノ誘因ト思ハレルモノ無クシテ右下肢ニ疲勞感ガアリ，次デ輕度ニ跛行スルヤウニナツタ。自發痛モ壓痛モ無イ。

既往症：生來健康デアル。

現在症：體格榮養中等，稍々貧血性ノ小兒。頸部ニハ兩側共ニ豌豆大乃至小指頭大ノ淋巴腺腫脹ヲ數個觸レル。胸部及腹部内臟ニハ異常ヲ認メナイ。

局所所見：右脚ハ股關節及膝關節ニ於テ輕度ニ屈曲シ，少シク外轉・外旋ス。股關節部ニ腫脹・着色等ハ認メナイ。運動ハ能動的ニ外轉運動ガ少々障礙サレテキルガ受動的ニハ正常範圍ニ行ヒ得テ疼痛ハ少シモ訴ヘナイ。兩脚ノ長サハ等シク，大腿骨骨頭並ニ大轉子ハ正常位ニ在リ且ツ是等ノ部ニ壓痛ナク又足蹠カラ衝擊ヲ加ヘテモ疼痛ハ全然訴ヘナイ。筋萎縮ナク，股淋巴腺鼠蹠淋巴腺ニ著明ノ腫脹ヲ認メナイ。ワ氏反應陰性。



X線所見：大腿骨骨頭部ノ略々中央ニ豌豆大，略橢圓形ノ境界明瞭ナ Aufhellungszone ガアリ此周邊ハ濃厚ト陰影デ圍マレ所謂 Randklerose ノ像ヲ呈シテキル。明カナ骨萎縮ハ無イ。

カ、ル所見ニヨツテ考フベキ疾患ハ限局性纖維性骨炎，プロデュー氏骨膿瘍，骨黴毒，眞性骨囊腫，中心性骨肉腫，内軟骨腫，寄生蟲性囊腫，囊腫様骨結核等デアルガ以上ノ所見丈デハ鑑別出來ナイ。ソコデ手術ヲ行ツタ。

大轉子部ニ弓狀ノ皮切ヲ行ヒ大轉子ニ達シタ。大轉子ニハ異常ヲ認メナカツタ。更ニ骨頭ニ進ムト稍光澤ヲ持ツタ肉芽組織様ノモノガ出現シタ，然シ膿汁・乾酪様物質ノ如キモノハ出ナカツタ。此モノハ骨頭ノ下半ヲ占居シ骨頭内ニ通ジテキル。肉芽組織ヲ充分搔爬シ縫合ヲ行ツタ。創ハ第1期癒合ヲ營ムダ。

搔爬物質ヲ檢鏡スルト上皮様細胞ガ主デ諸所ニ淋巴球・ランゲハンス氏巨態細胞ガアル。乾酪様變性ニ陥ツテキル部ハ見當ラナカツタ。コレデ診斷ハ骨結核トナツタ。尙ホ此患者ハ其後醫治ヲ受ケナカツタ所股關節結核ヲ起シ結核ニ特有ノ瘻孔モ生ジタノデ結核ヲ診斷ハ益々確實トナツタ。

本症ハ Jessen (1924) 等ノ謂フ囊腫様骨結核ニ屬スベキモノデアル。本症ノ報告例ハ未ダ少ク，吾國ニ

於テ組織學的検査ヲ行ツテキルモノハ兒玉氏ノ 1 例ト此例トノ 2 例ニ過ギナイヤウデアアル。

本症ハ經過緩漫・豫後良好ト謂ハレテキルガ余ノ例ハ治療ガ行ハレナカッタ爲ニ遂ニ關節結核ヲ起シタ。ソレ故ニ本症モ一般骨結核ト同列ニ置イテ治療スベキモノト思フ。

強力止血剤

脾臓ホルモン リエナリン

LIENALIN

すべての出血諸症に……
手術時出血_血に後出血防
止に……

本品發賣以來、その治験報告は陸
續として發表せられ、今やすべて
の内出血諸症には勿論、疫痢、赤
痢等に對し特殊の効果あるを認め
らる。

又、外科、耳鼻科、眼科、齒科、産婦
人科領域の手術時に於ける出血乃
至後出血防止の目的に廣く愛用を
見るに至れり。



包装	注射液	2.0ml	5管入	¥2.00	別に錠劑あり
			10管入	¥3.60	
	内服末		25瓦入	¥2.25	
				100瓦入	¥7.40

東京・室町 三共株式會社

Guinacol Exiles

結核性胸腹部疾患濕布劑 グアコールエクス

深達性消炎鎮痛巴布劑

結核性肋膜炎、結核性腹膜炎、結核性淋
巴腺腫（瘰癧）結核性關節炎、其他胸腹部
に於ける結核性疾患及疼痛性疾病の消炎
劑として應用せられ又流感、肺炎等普通
エキホス應用疾患にも本劑を濕布劑とし
て適用せらる。

國產・優良・廉價

包裝定價 100瓦・70瓦・50瓦・30瓦
見本文獻送呈



濕布にエキホス

發賣元
株式會社 武田長兵衛商店
株式會社 塩野義商店
製造元 二巴合名會社
大阪東區道修町

包裝
一〇〇瓦
二五〇瓦
五〇〇瓦
瓦

