
症 例

膵漿液性嚢胞腺腫の 2 例

倉敷中央病院外科

小笠原敬三, 高三 秀成

〔原稿受付：平成元年10月6日〕

Two Cases of Pancreatic Serous Cytadenoma

KEIZO OGASAHARA, HIDENARI TAKASAN

Department of Surgery, Kurashiki Central Hospital

Two cases of operated pancreatic serous cytadenoma were reported with radiological findings.

A 67-year-old man was admitted to our hospital complaining of pain in the left upper quadrant. Ultrasonography revealed a mass having a mixed hypoechoic and echogenic pattern at the body of the pancreas. Computed tomography showed a honeycomb appearance. Angiogram showed hypervascularity and ERCP finding showed narrowing of the main pancreatic duct at the body of the pancreas.

A 73-year-old man was detected incidentally to have a low density mass with central satellite appearance by computed tomography at the tail of the pancreas during the examination for the renal tumor. The mass showed hypervascularity and A-V shunt angiographically and narrowing of the main pancreatic duct at the tail of the pancreas by ERCP.

Both patients underwent distal pancreatectomy. Histopathological findings showed microcystic pattern with single lining epithelial cells which were low cuboidal or flattened and contained intracytoplasmic glycogen.

はじめに

膵嚢胞性疾患のうち、嚢胞腺腫は比較的稀な疾患であるが、近年画像診断の発達により無症状のまま発見される機会が増加してきた。症例が集積されるとともに術前においてある程度質的診断が可能となったが、なおまだ鑑別困難な症例も経験する。われわれは、既

に漿液性嚢胞腺腫 1 例を報告している¹⁾が、最近経験した 1 例を併せてここに呈示し、その臨床像と画像診断上における特徴について若干の文献的考察を加え報告する。

症 例 1

患 者：67歳，男性。

Key word: Pancreas, Serous, Cystadenoma, Benign.

索引用語：膵，漿液性，嚢胞腺腫，良性。

Present address: Department of Surgery, Kurashiki Central Hospital, Miwa 1-1-1, Kurashiki 710, Japan

主 訴：左季肋部痛。

既往歴：40歳，鼠径ヘルニアにて手術。

現病歴：1982年月，左季肋部痛あり，近医受診し上部消化管透視および胃内視鏡検査を受けるも異常なしといわれた。同年11月，他院にてCT検査を受け脾の腫大を指摘され，紹介により当院内科受診した。精査のため1983年4月14日内科入院し，諸検査の結果，脾嚢胞を診断されるも脾癌も否定できず，手術のため2月

25日外科に転科す。

入院時現症：身長 159 cm，体重 62.0 kg，眼球結膜に貧血，黄疸は認めない。腹部に腫瘤は触知せず，圧痛もなかった。

入院時検査所見：貧血，肝機能異常は認めず，CEA 1.9 ng/ml であった。

エコー検査(図1)：脾体部前下方に突出した低エコーの腫瘤を認める。

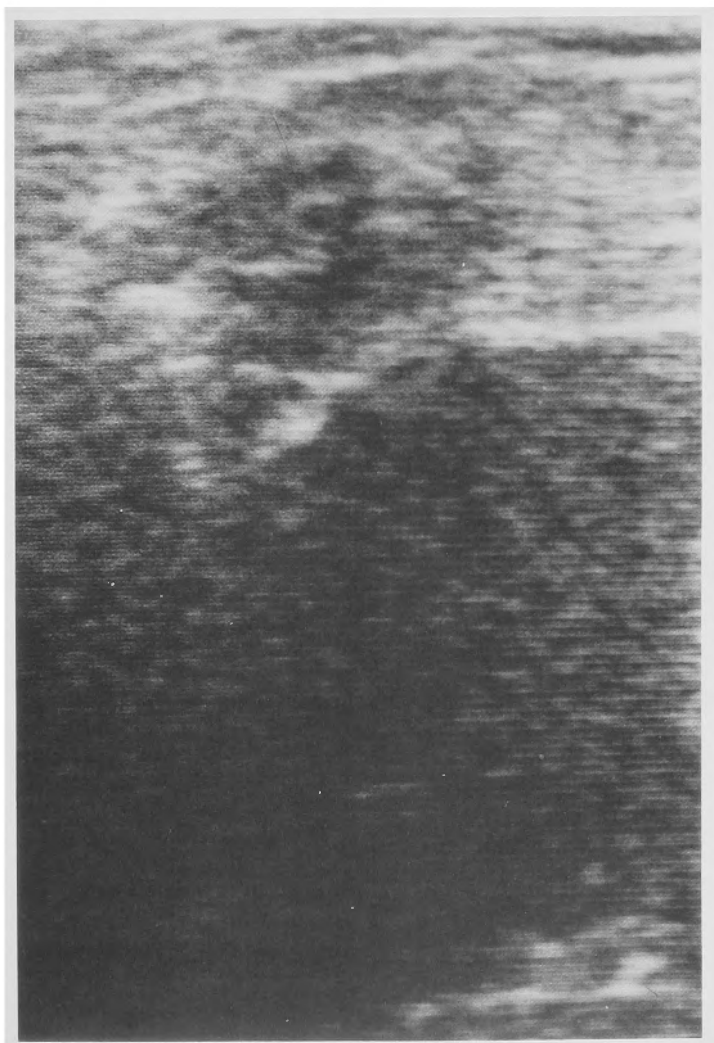


図1 エコー検査：脾体部前下方に突出した境界不明瞭な低エコーの腫瘤を認める。

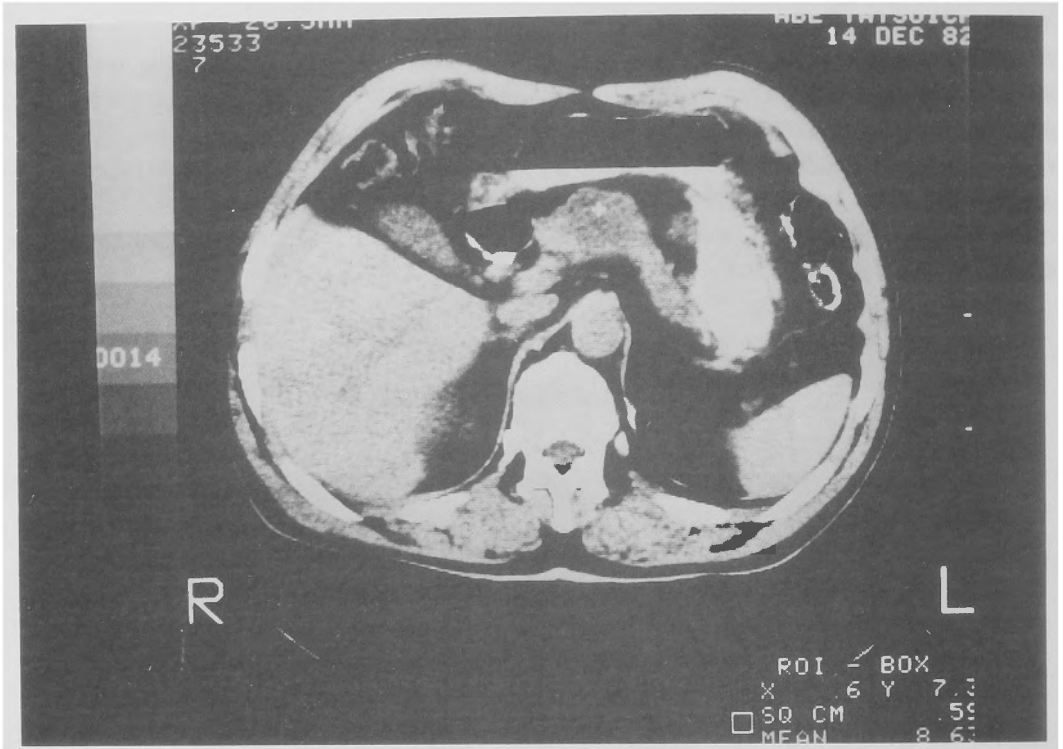


図2 CT検査：境界明瞭で、内部に蜂巢状を示す低吸収値の腫瘤を認める。

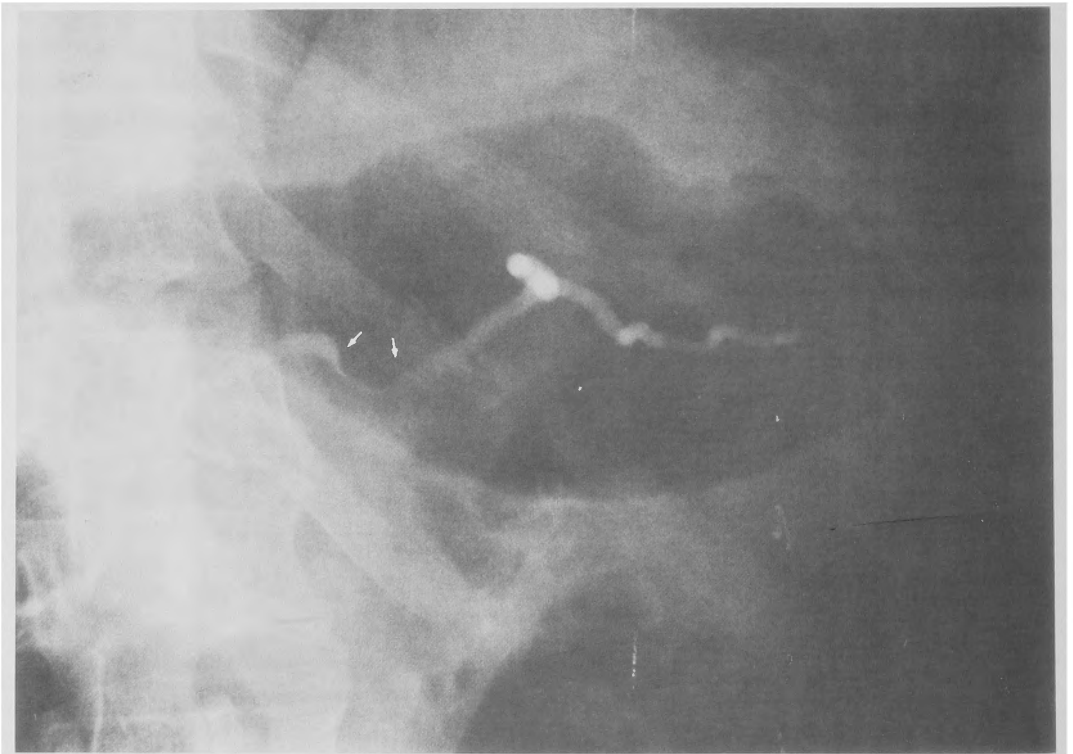


図3 ERCP：膵体部で主膵管が上方より圧排され狭窄を認めるが、これより尾側の膵管の拡張は軽度であった。

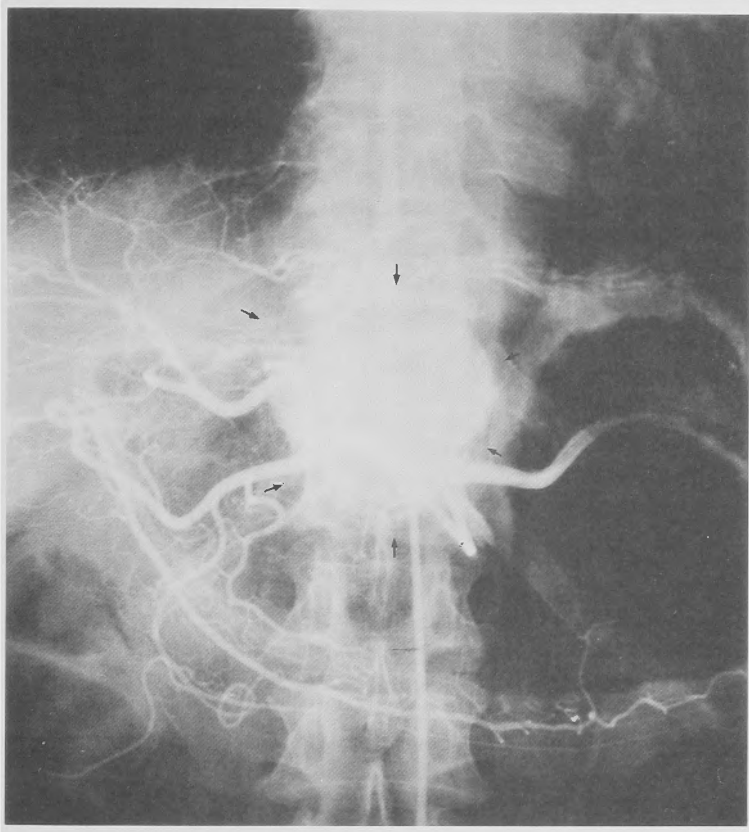


図4 血管造影：膵前面に hypervascular な腫瘍を認める。

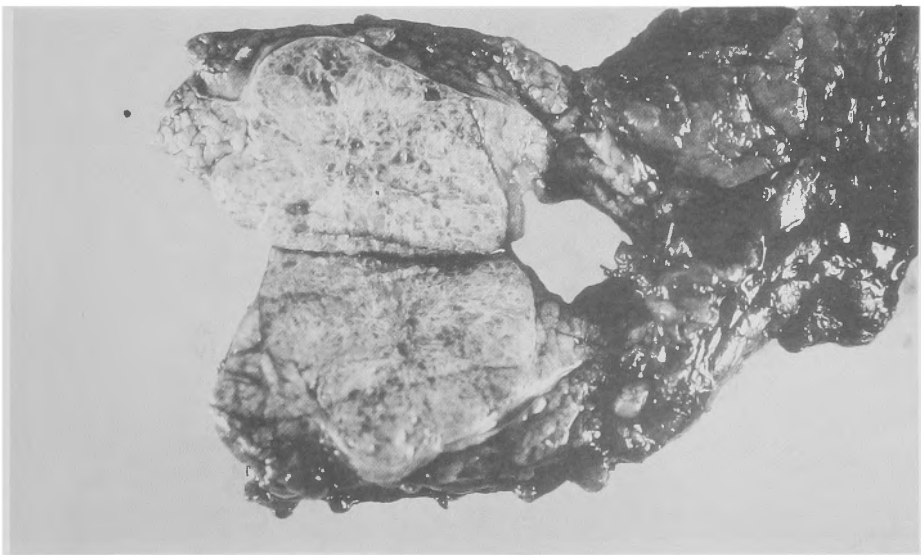


図5 肉眼的所見：腫瘍は4.5×3.6×3.0 cmで堅く剖面は充実性で白色調を呈していた。周囲に薄い被膜を有する。

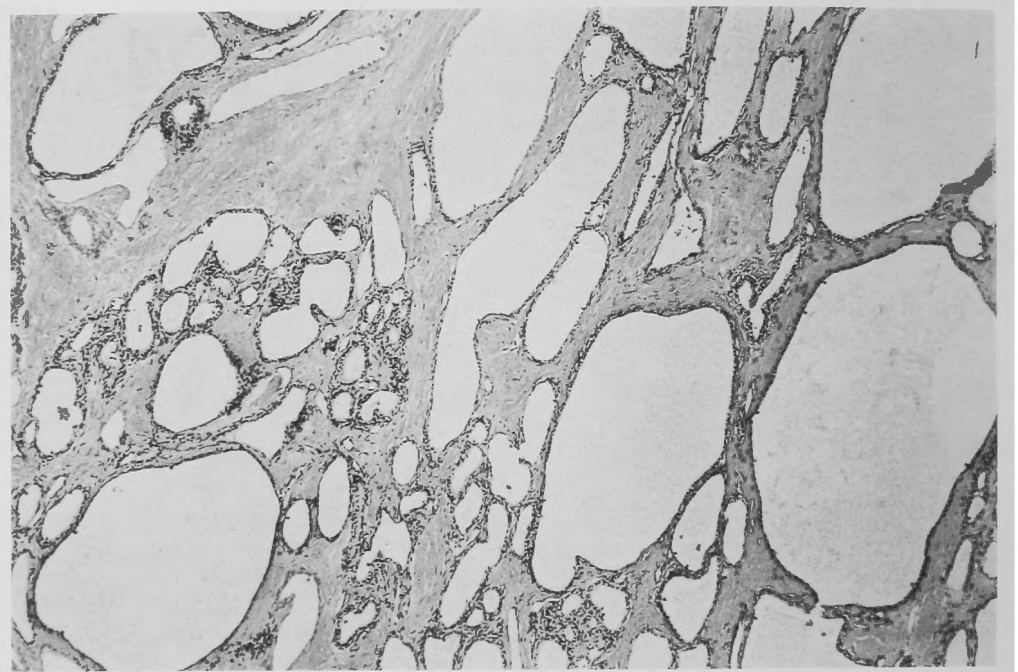


図6 組織学的所見：腫瘍は境界明瞭で microcystic, multilocular であった。嚢胞を覆う上皮は多量のグリコーゲン顆粒を含有する異型性の少ない立方上皮であった。

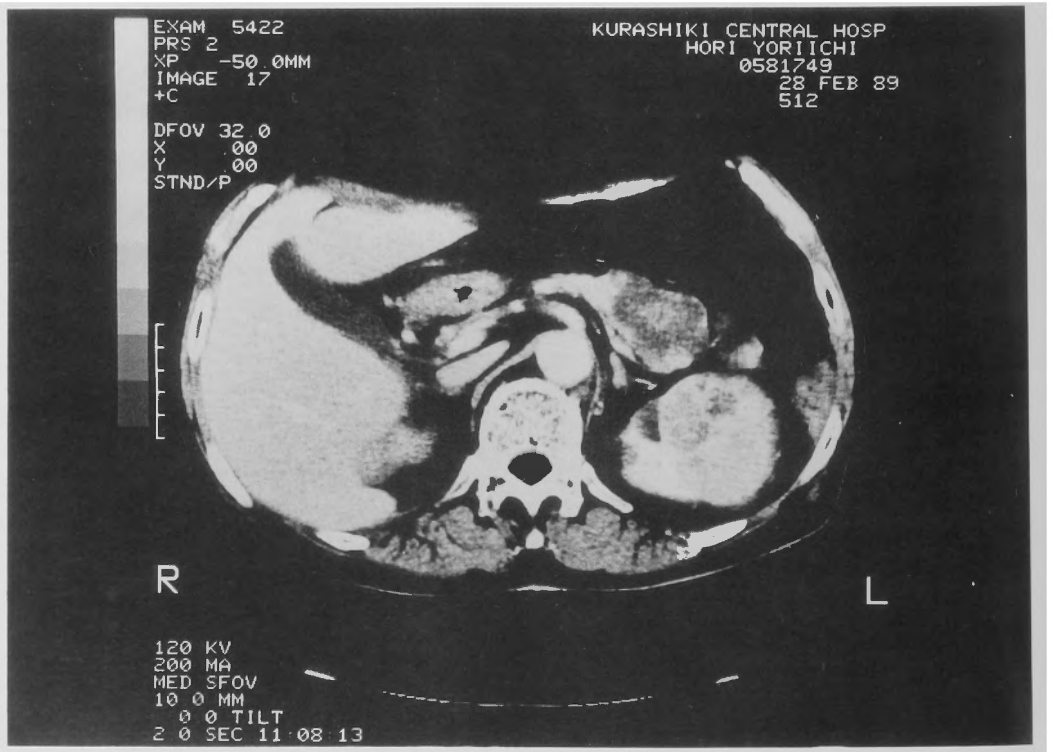


図7 CT検査：膵尾部に低吸収値を示す腫瘍を認める。また左腎上極部に同じく低吸収値を示す腫瘍を認める。

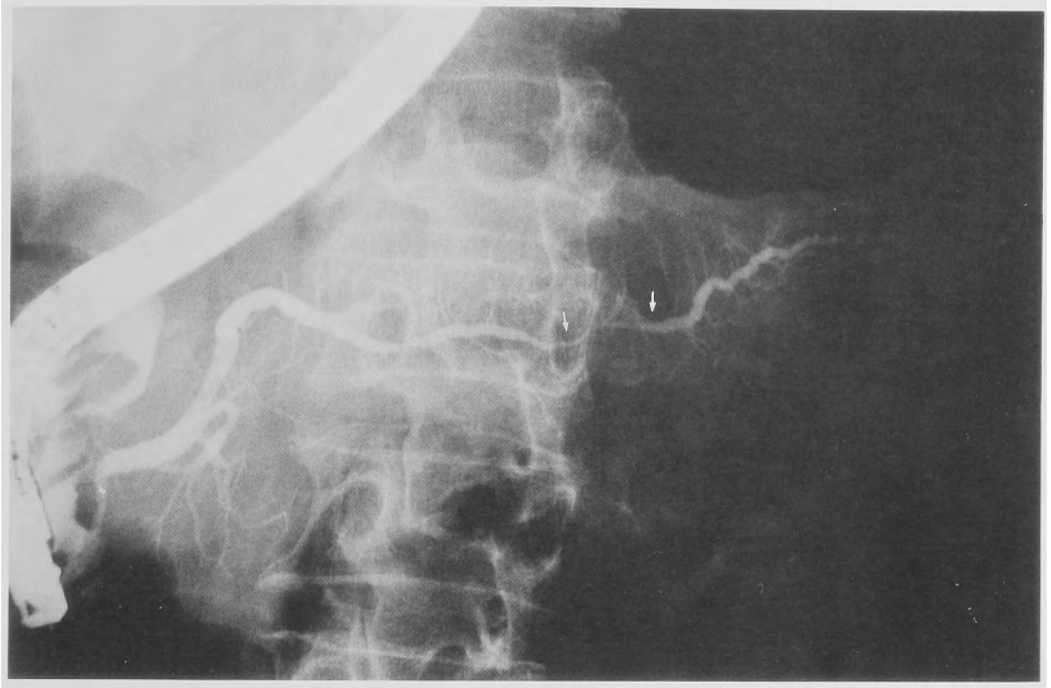


図8 ECRP：膵体部と尾部の境界部に圧排と思われる smooth な狭窄を認めるもそれより尾側の膵管は拡張を認めなかった。

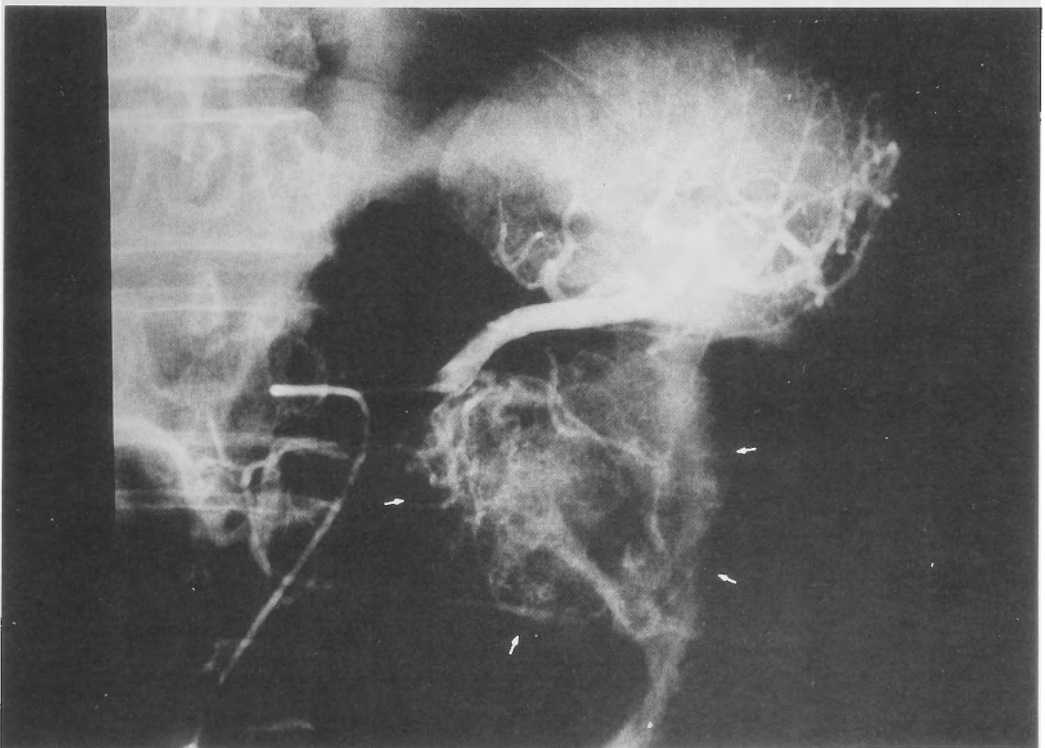


図9 血管造影：膵尾部に hypervascular な腫瘍を認めるが、均質ではなく一部抜けが認められる。栄養動脈である大膵動脈は幾分拡張しているが、encasement はみられない。

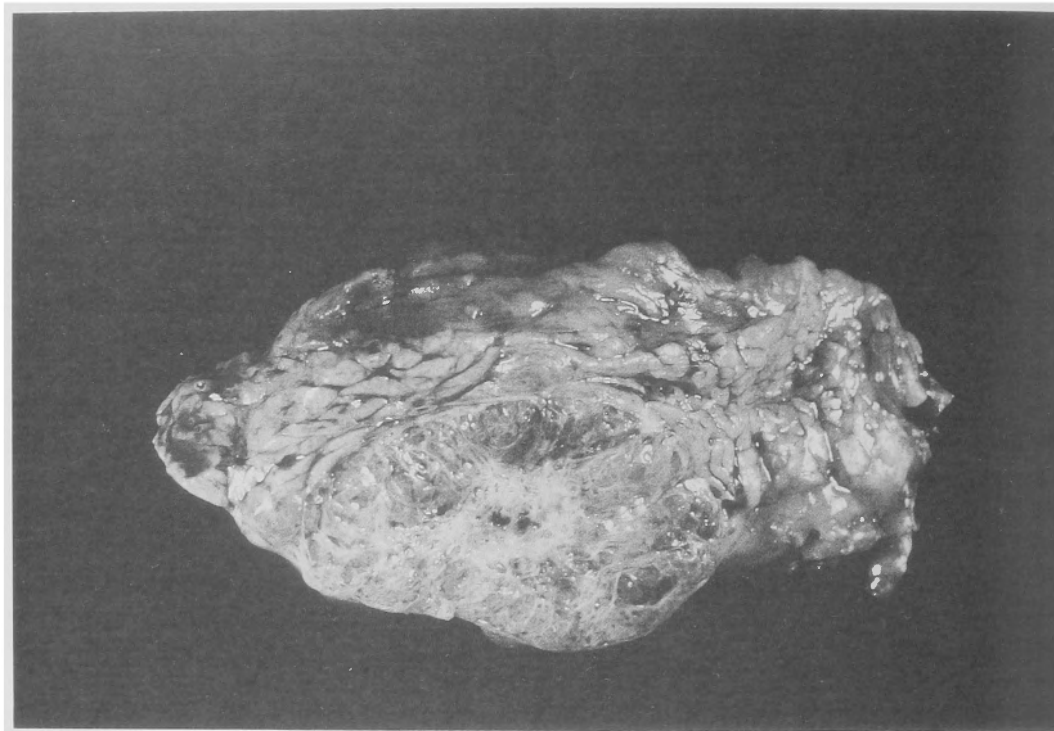


図10 肉眼的所見：腓尾部に5.5×3.0×4.0 cm の多胞性の腫瘍を認めた。剖面において星芒を呈し、微細な囊胞を認めた。

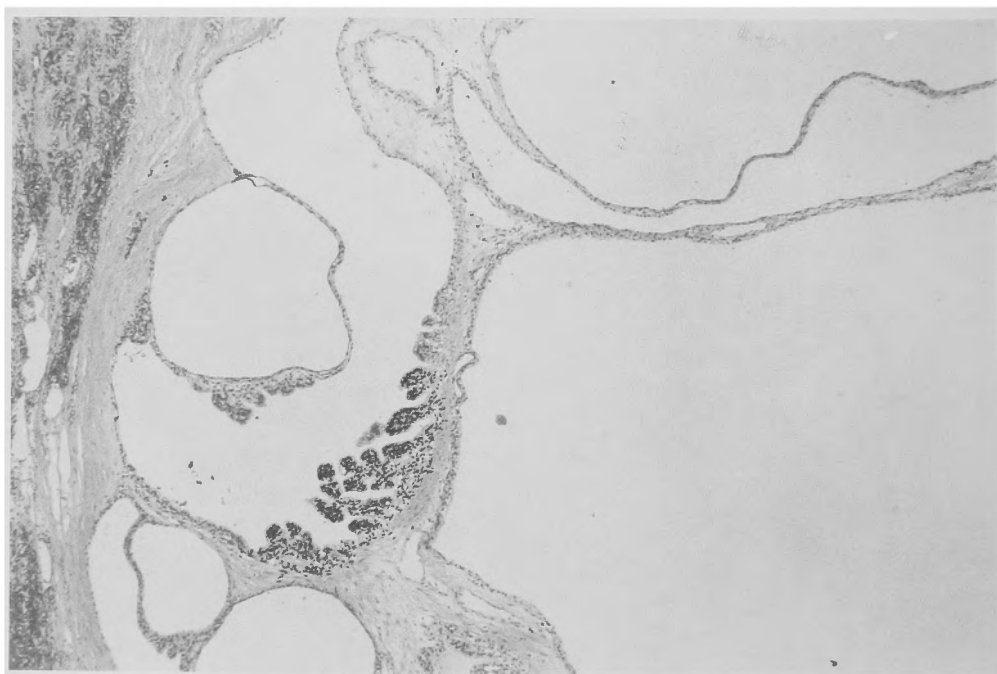


図11 組織学的所見：腓腫瘍は大小不同の囊胞から構成され、囊胞の内面は扁平な、グリコーゲンを豊富に含む上皮で覆われていた。一部乳頭状を呈しているところもあったが、ムチン染色では陰性であった。

CT 検査 (図2) 境界明瞭で、内部に蜂巣状を示す低吸収値の腫瘤を認める。

ERCP (図3) : 膵体部で主膵管が上方より圧排され狭窄を認めるが、これより尾側の膵管の拡張は軽度であった。膵囊胞を疑うが癌も否定できない。

血管造影 (図4) : 膵前面に hypervascular な腫瘤を認める。脾静脈、上腸間膜静脈は異常なかった。

手術 : 1983年3月11日膵尾側切除術施行。

病理学的所見 肉眼的所見 (図5) ; 腫瘤は 4.5×3.6×3.0 cm で硬く断面は充実性で白色調を呈していた。周囲に被膜を有し、主膵管を圧迫していたが浸潤は認めなかった。組織学的所見 (図6) . 腫瘍は境界明瞭で、microcystic, multilocular であった。囊胞を覆う上皮は多量のグリコーゲン顆粒を含有する異型性の少ない立方上皮であった。

症例 2

患者 : 73歳, 男性。

主訴 : 全身倦怠感, 食思不振。

既往歴 : 40歳頃, 気管支喘息, 63歳, 腎結石。

現病歴 1988年12月頃より全身倦怠感, 食思不振あり, 1989年3月2日当院内科受診し, 腹部エコー, CT を施行。左腎腫瘍とともに膵尾部に腫瘤を指摘され, 精査のため3月11日外科入院となる。

入院時現症 : 身長 175 cm, 体重 49.5 kg, 眼球結膜に軽度の貧血を認めたが黄疸は認めなかった。腹部に腫瘤は触知せず。圧痛もなかった。

入院時所見 : RBC 333 × 10⁴, Hb 9.3 g/dl, Ht 29.8%, WBC 5400, CEA 2.0ng/ml.

CT 検査 (図7) : 膵尾部に低吸収値を示す腫瘤を認める。

ERCP (図8) : 膵体部と尾部の境界部に圧排と思われる smooth な狭窄を認めるもそれより尾側の膵管は拡張を認めなかった。

血管造影 (図9) : 膵尾部に hypervascular な腫瘤を認め、A-V shunt が認められた。脾静脈には異常を認めなかった。左腎動脈撮影で腎上極に neovascularity を認め、renal cell carcinoma と診断された。

手術 : 1989年3月24日, 膵尾側切除および左腎摘出術を施行。

病理学的所見 : 肉眼的所見 (図10) ; 膵尾部に 5.5×3.0×4.0 cm の多胞性の腫瘤を認めた。断面において星芒状を呈し、微細な囊胞を認めた。組織学的所見 (図11) ; 膵腫瘍は大小不同の囊胞から構成され、囊胞の内面は扁平な、グリコーゲンを豊富に含む上皮

で覆われていた。腎腫瘍は renal cell carcinoma, clear cell type と診断された。

考 察

膵囊胞は、Howard & Jordan の分類⁹⁾ によれば囊胞内の被覆上皮が認められるか否かで仮性囊胞 pseudocyst と真性囊胞 true cyst に大きく分類されているが、臨床的には、非腫瘍性囊胞 (仮性囊胞, 貯留囊胞) と腫瘍性囊胞 (囊胞腺腫, 囊胞腺癌) に分類するほうが治療上有用である¹⁰⁾。腫瘍性膵囊胞は膵囊胞疾患のうち約10-20%とされており^{5,8,17)}、比較的稀な疾患である。膵囊胞腺腫は、1962年 Campbell¹¹⁾ が病理形態学的に漿液性囊胞腺腫と粘液性囊胞腺腫に分類したが、後者が malignant potential を有し腺癌に移行する症例があることが報告され、1978年 Compagno^{2,3)}、Hodgkinson⁷⁾ によって両者を臨床上独立疾患として取り扱うことが提唱された。本邦においては、漿液性囊胞腺腫は粘液性囊胞腺腫の約1/2の発生率である¹⁵⁾ とされているが、現在までに報告された腫瘍性膵囊胞の症例中組織型の記載の有るもののうちから集計すると、漿液性囊胞腺腫は57例である (表)。囊胞腺腫は40-50歳代の女性に多くみられ、報告されている漿液性囊胞腺腫57例に自験例2例を加えた59例では、平均年齢60.1歳 (21-78歳) で、男性16例に対し女性43例であり男女比は1:2.68であった。膵での発生部位については、漿液性囊胞腺腫のそれは膵頭部19例 (33.3%)、膵体尾部38例 (66.7%) であり、粘液性囊胞腺腫も同様に膵頭部7%、膵体尾部98%と報告されており¹⁵⁾、体尾部に発生する頻度が極めて高い。自験例でも1例は体部、1例は尾部であった。

臨床症状では本疾患に特有の症状はなく、腹部腫瘤を主訴とするものが35%と最も多く、軽度の腹痛を主訴とするものが23%であるが、無症状で検診にて偶然発見される場合も増加しつつあり8例あった。膵頭部に発生し黄疸を呈した症例も報告されているが極めて稀で3例にしかみられなかった⁹⁾。自験例の症例1では腹痛を主訴としたが、上部消化管透視や胃内視鏡検査にて異常なく、他院にて偶然CT検査を施行し膵腫大を指摘された。症例2では本疾患とは別に腎腫瘍があり、その検索中に偶然発見された。

漿液性囊胞腺腫は膵腺房細胞由来であり、悪性化することはない⁹⁾ とされているが、他の膵囊胞性疾患との鑑別は、治療上不可欠のものである。近年における画像診断特に超音波検査やCT検査の発達と症例の集

表 漿液性膵囊胞腺腫の本邦報告例

報告者	年齢	性	主訴	部位	大きさ	術式	文献
1 猪狩	1948年	51 男	腫瘤触知	不明	小鶏卵大	摘出	日外会誌 49:242
2 岡田	1966年	55 男	腹痛	t	12×12×7 cm	単開腹	広島大医誌 14:443
3 藤	1968年	51 女	腹痛	t	手拳大	摘出	癌治会誌 3:71
4 土屋	1971年	51 女	腫瘤触知	t	17×15 cm	DP	外科治療 25:205
5 斎藤	1973年	45 女	無症状	b	6×4×4 cm	DP	新潟医誌 87:548
6 芹沢	1976年	65 女	腫瘤触知	h	約 5 cm	PD	医事新報 2699:44
7 山口	1976年	64 女	腫瘤触知	t	13×13 cm	DP	癌の臨床 22:1444
8 岸	1979年	54 女	黄疸	h	6×4×3 cm	PD	外科 41:404
9 進藤	1980年	74 男	腫瘤触知	b	8.5×7.0×6.0 cm	非開腹	Gastroenterological Endoscopy 22:1803
10 "	"	67 男	腫瘤触知	h	6.0×4.5 cm	不明	"
11 神谷	1981年	67 女	腹痛	b	4×5.5×5 cm	DP	日消外会誌 14:996
12 塚本	1982年	64 女	腫瘤触知	bt	10×8.5×4 cm	DP	日消誌 79:929
13 三浦	1982年	64 女	不明	bt	3×3×2.5 cm	DP	日消誌 79:2048
14 東	1982年	65 男	心窩部不快感	h	—	不明	日超医論文集 40:445
15 黒田	1983年	39 女	胸やけ	t	5.5×4.5×4.0 cm	DP	腹部画像診断 3:365
16 小西	1983年	47 女	腹痛	b	3 cm	DP	胆と膵 4:1339
17 大友	1983年	74 女	腫瘤触知	h	—	不明	臨放 28:121
18 大平	1983年	69 女	心窩部不快感	b	4.5 cm	DP	北外誌 28:49
19 野水	1984年	78 女	腫瘤触知	h	21×17×13 cm	PD	消化器外科 7:1585
20 高橋	1985年	21 女	腫瘤触知	hbt	—	胃空腸吻合	日臨外会誌 46:299
21 "	"	66 女	腫瘤触知	h	16×15 cm	PD	"
22 吉田	1985年	64 女	腫瘤触知	bt	10.0×8.5×4.0 cm	DP	日消外会誌 18:1723
23 黒川	1985年	52 女	腫瘤触知	bt	16×10×10 cm	DP	外科診療 27:793
24 黒谷	1985年	61 女	胸痛	b	3×3 cm	DP	臨放 30:921
25 森山	1985年	44 女	嘔気	bt	6 cm	DP	日超医論文集 47:549
26 近藤	1986年	58 女	腹痛	b	3.4×3.2×2.6 cm	DP	胆と膵 7:453
27 渡辺	1986年	61 女	腹痛	b	2.5×2.0×1.5 cm	DP	腹部画像診断 6:205
28 高木	1986年	48 女	不明	b	5×5×5 cm	不明	胃と腸 21:711
29 "	"	65 女	不明	h	5.5×5×3.5 cm	不明	"
30 "	"	71 女	不明	t	6×5.5×5 cm	不明	"
31 板井	1986年	57 女	腫瘤触知	h	約 10 cm	PD	画像診断 6:664
32 渡辺	1986年	61 女	腹痛	b	2.0×2.5×1.5 cm	DP	腹部画像診断 6:205
33 森岡	1986年	69 男	腹痛	b	4.0×3.6 cm	DP	内科 57:107
34 田畑	1986年	56 女	不明	bt	不明	DP	日消誌 83:1837
35 亀井	1987年	71 男	無症状	bt	8.0×7.0×5.0 cm	DP	日臨外会誌 48:1374
36 林	1987年	68 男	黄疸	h	4.5×4.0 cm	PD	診断と治療 75:1358
37 竹原	1987年	75 男	無症状	h	約 4 cm	核出術	臨床消化器内科 2:1635
38 横山	1987年	61 女	腫瘤触知	h	7.0×6.0 cm	PD	胆と膵 8:1031
39 仲田	1987年	57 女	腫瘤触知	t	8.0×6.8×6.0 cm	核出術	胆と膵 8:1703
40 木之瀬	1987年	41 男	無症状	t	1.2×1.0 cm	DP	日消誌 84:2629
41 松原	1987年	61 男	無症状	h	1.8×1.4 cm	PD	日消誌 84:2472
42 寺田	1987年	60 女	心窩部不快感	t	4×3 cm	DP	画像診断 7:1301
43 勝峰	1987年	68 男	腫瘤触知	b	10×8×9 cm	DP	日臨外会誌 48:1000
44 新海	1987年	70 女	全身倦怠感	h	2.5 cm	PD	日消病会誌 84:977
45 跡見	1987年	58 女	体重減少	t	5.5×5 cm	DP	腹部画像診断 7:339
46 "	"	53 男	食欲不振	bt	9 cm	DP	"
47 平田	1988年	71 女	黄疸	h	4.0×4.0×4.0 cm	PD	胆と膵 9:1111
48 辰巳	1988年	59 女	腹痛	bt	約 10 cm	DP	Gastroenterological Endoscopy 30:992
49 田代	1988年	62 女	腹痛	b	2.3×2.2×2.1 cm	核出術	胆と膵 9:839
50 正村	1988年	71 女	無症状	h	約 6 cm	PD	埼玉県医学会雑誌 22:1120
51 川崎	1988年	59 女	腫瘤触知	h	不明	PD	日消誌 85:813
52 世古口	1989年	68 男	腫瘤触知	bt	10×9×8 cm	DP	外科 51:350
53 嶋谷	1989年	47 女	無症状	bt	4×3.5 cm	DP	胆と膵 10:735
54 "	"	76 女	腫瘤触知	t	12 cm	DP	"
55 鶴井	1989年	67 女	腹痛	h	4.5×4.3×2.8 cm	PD	腹部画像診断 9:673
56 李	1989年	37 女	腹痛	h	約 4 cm	PD	腹部画像診断 9:655
57 尾関	1989年	49 女	無症状	bt	3.5×3.0×2.7 cm	DP	膵臓 3:577
58 自験例	1989年	67 男	腹痛	b	4.5×3.6×3.0 cm	DP	
59 "	"	73 男	全身倦怠感	t	5.5×4.0×3.0 cm	DP	

h: 膵頭部 b: 膵体部 t: 膵尾部 PD: 膵頭十二指腸切除術 DP: 膵尾側切除術

積によって囊胞腺腫の診断は比較的容易となった。漿液性囊胞腺腫は自験例の剖面像にみられるごとく、多数の小囊胞から構成されているため、超音波検査では境界不明瞭な低エコー像を呈したり、小囊胞の大きさや、密度、結合組織増生の程度により高低エコーの混合パターンを示したりする^{4,10,12}、また、CT像は境界明瞭な低吸収域として示され、造影CTでは内部に網目状の隔壁が認められる^{4,10,12}。腫瘍内に石灰化を約20%に認めるとの報告^{4,13}がされているが自験例では認めなかった。

ERP像は、囊胞腺腫が膨張性発育をするため主膵管に圧排による狭窄をきたすことが特徴である。なかには主膵管と囊胞との交通や主膵管の途絶を認めている場合があるが極めて稀である。血管造影において、漿液性囊胞腺腫は血管増生がみられ hypaerovascular パターンを呈する^{4,10,12}が、均一ではなく中に囊胞の大きさに一致して抜けがみられる。ただし、囊胞が大ききな場合は hypovascular な像を呈することもある¹³。

鑑別診断としては他の膵囊胞形成疾患すなわち仮性囊胞、貯留囊胞、ラ島腫瘍、solid and cystic acinar cell carcinoma、粘液産生膵癌、囊胞形成を伴う膵周辺に発生するリンパ管腫、悪性リンパ腫があるが、上記の画像診断上の特徴が認められれば診断は可能である。しかし、血管造影上 hypervascular である非機能性膵内分泌腫瘍が腫瘍内に壊死腔を形成しているような場合や、あるいは、超音波検査で低エコーを呈したりまた造影CTで境界明瞭な低濃度野を呈する充実性膵癌とも鑑別することが困難である症例もあり、慎重を要する。

治療としては、悪性化することはないのであるから、切除術は必ずしも必要ではないとの意見^{9,11}もあるが、本疾患と粘液性膵囊胞腺腫と鑑別が困難な場合があること、充実性膵癌とまぎらわしい場合があること、次第に巨大化することから積極的に切除することが望ましい¹³。手術術式は本疾患が膵体尾部に発生する頻度が高いため膵尾側切除術が31例(52%)で最も多くなされているが、膵頭部に腫瘍がある場合、他の悪性疾患と鑑別不能な場合や手技的に核出術が不可能な場合膵頭十二指腸切除術の施行もやむをえないであろう。核出術は3例に、膵頭十二指腸切除術は14例施行されている。自験例のうち症例1は膵体部に腫瘍があり膵尾側切除を施行したが、切除後剖面を観察しても充実性膵癌と鑑別が困難であった。症例2は開腹の際膵尾部において前方へ突出している囊胞性腫瘍を認め、術前の画像診断のとおり漿液性囊胞腺腫であると

判断し、膵尾側切除を施行した。

おわりに

組織学的に確認し得た膵漿液性囊胞腺腫2例を経験したので、臨床的および画像診断上の特徴について若干の文献的考察を加え報告した。

文 献

- 1) Campbell JA, et al: Cystadenoma and cystadenocarcinoma of the pancreas. *J Clin Pathol* 15: 432, 1962.
- 2) Compagno J, et al: Mucinous cystic neoplasms of the pancreas with overt and latent malignancy (cystadenocarcinoma and cystadenoma)—clinicopathologic study of 41 cases—. *Am J Clin Pathol* 69: 573, 1978.
- 3) Compagno J, et al: Microcystic adenoma of the pancreas (Glycogenrich cystadenoma)—a clinicopathologic study of 34 cases—. *Am J Clin Pathol* 69: 289, 1978.
- 4) Friedman AC, et al: Cystic neoplasms of the pancreas. *Radiology* 149: 45-50, 1984.
- 5) 藤田秀春, 宮崎逸夫: 膵囊胞. *消化器外科* 7: 955-958, 1984.
- 6) 平田 勝, 長畑順二, 紙田信彦, 他: 閉塞性黄疸を伴った漿液性膵囊胞腺腫の1例. *胆と膵* 9: 1111, 1988.
- 7) Hdgkinson DJ, et al: Pancreatic cystadenoma—a clinicopathologic study of 45 cases—. *Arch Surg* 113: 512, 1978.
- 8) Howard JM and Jordan GL: *Surgical disease of the Pancreas*. Philadelphia & Montreal, 1960.
- 9) 坂井悠二, 原口義座: 膵漿液性囊胞腺腫. *画像と診断* 6: 664, 1986.
- 10) 坂井悠二, 永井秀雄: 定型的膵囊胞性腫瘍の画像と病理. *胆と膵* 9: 1473-1484, 1988.
- 11) 加地利雄, 山口和克: 膵漿液性囊胞腺腫. *病理と臨床* 5: 993, 1987.
- 12) 水谷 優, 他: 膵の microcystic adenoma の1例. —放射線学的診断について—*臨放* 30: 921-924, 1985.
- 13) 尾関 豊, 鬼東淳義, 山本 寛, 他: 膵漿液性囊胞腺腫の1例と本邦報告例の検討. *膵臓* 3: 577-584, 1988.
- 14) 島田勝政, 島田篤子, 山本 寛, 他: 膵漿液性囊胞腺腫の1例. *病理と臨床* 4: 337-341, 1986.
- 15) 嶋谷邦彦, 若杉健三, 松坂俊光, 他: 膵 serous cystadenoma の2症例. *胆と膵* 10: 735-741, 1989.
- 16) 高木国夫, 大橋一郎, 太田博俊, 他: 膵の囊胞性疾患の分類と背景病変. *胃と腸* 21: 711-725, 1986.
- 17) 高橋寿久, 長谷川俊二, 梶原周二, 他: 膵囊胞の臨床的観察. *日消誌* 80: 1318-1326, 1983.