Dandy 腦外科の全貌

講師　醫學博士　荒木千里

ボルチモアに8月から10月頃迄約3ケ月滯在して Johns Hopkins Hospital の Dandy の教室へ通ひましたが，其間 Dandy が暑中休暇やら旅行に出掛けるやらで3週間近く休みましたので，本當に手術見學が出來たのは2ケ月間位のものでした。それに8月，9月は患者が尠いといふ事で，話に聞いた程多數の手術を見る事は出來ませんでした。併しこれで大體 Dandy のやり方を理解することは出來たと思ひます。

Walter E. Dandy はズツトこの Johns Hopkins で育つた人で Cushing の初期の助手ですが，Cushing が外科の associate professor として此病院に居たのは1912年迄で，腦外科に手を着けてから間もない時代ですから，Cushing に教はつたとは云つても，其後 Dandy は Dandy 流に自分の道を歩いて來たので，今日では Dandy の腦外科は他の一般の米國の腦外科とは可なり毛色の違つた特色あるものと云はれて居ます。殊にこの人は容易に人に屈しない，己を信ずることの強い人ですから，自分は自分流にとやつてゐるので，其點大變面白いと思ひます。

元來 Cushing も Dandy も共に此病院の外科の創設者，故 Halsted の弟子で，この人が餘程偉い人であつたらしく，『すべての手術は時間を顧慮することなく精確丁寧にやる事，決して blind の操作をやらぬ事，手術部の組織は出來るだけ傷めない樣にする事，僅微の出血と雖も止血を完全にする事』を根本手術方針としてゐた人で，Dandy のやうな滅多に他人の事を褒めない，Cushing についてさへ隨分無遠慮な批評をする人ですら，この Halsted にだけは完全に敬服してゐて，論文の中に『自分の腦手術は Halsted に教はつた根本方針を踏襲してゐるに過ぎない』とさへ書いて居り，又 Cushing もどこかで矢張り同じ樣な述懷をして居ました。從つて考へ方によれば米國の今日の腦外科を生んだ母胎は Halsted の外科であつたと云ふ事が出來ませう。今日 Dandy などは自分は Halsted の弟子で，Cushing の弟子ではないと思つて居るらしく，その所爲か先年 Cushing の60回の誕生日に際して大勢の弟子達が Cushing の爲に獻げた記念論文集 (Arch. Surg., Vol. 18, Cushing Birthday Volume, 1929) の中にも Dandy の論文は載つて居ません。

偖，私が Dandy の所で見學した神經外科の手術は別表（本文最後に掲載）のやうなものでありました。此表から一見してわかる樣に，Dandy の所に來る患者の殆んど全部が腦外科の患者で，脊髓外科の患者は非常に少數です。それに如何いふ關係からか此病院では末梢神經の手術は一般外科でやる事になつて居ますので，Dandy の所には全く來ません。又腦外科の中でも腫瘍以外の疾患，特に腦水腫やメニエール氏病の手術の多いのが目立ちます。これは從來之等

の方面に Dandy が多數の優れた業績を發表して來た爲だと思はれます。

腦　腫　瘍

Glioma :

現今米國の神經外科醫は無論の事，歐羅巴の人達でも glioma については Cushing-Bailey の分類を採用して居り，單に glioma と一口に言つて仕舞つては最早誰も承知しない，如何なる種類の glioma かと云はねばいけないのですが，Dandy はそんな事には一向頓着しないで，單に glioma で押通して居ます。彼はたゞに吾々に向つて glioma の組織學など外科醫には何の役にも立たぬと放言するのみならず，著書 (Benign tumors in the third ventricle of the brain. Charles C. Thomas, Springfield, Ill. 1933, p. 116) の中にも 『glioma を細かな組織構造によつて分類する事は吾々外科醫には有害無益で，肉眼的な所見と，大體の組織像で細胞の多い腫瘍(惡性)か fibrous な腫瘍(良性)かを知るだけで結構だ，手術の際に腫瘍を剔出するか否かは肉眼的所見で決める事ではないか』と勇敢に述べて居ます。どんな glioma だらうと剔出するより他に治療の途はないではないか，面倒なことを云つて居たら手術など出來はしない，どしどし剔出するのだ，といふのが Dandy の考であります。從つて彼はシカゴの P. Bailey とかモントリオールの W. Penfield の樣に組織學を最も得意とし，其方面に立派な業績を發表してゐるけれども，あまり手術の上手でない neurosurgeons が大嫌ひで，『この2人が米國で最惡の神經外科醫だ』と罵倒します。Dandy の腹では『顯微鏡ばかり覗いて偉そうな事を云つても，碌に手術も出來ない樣な神經外科醫が何になる』といふのでせう。併し之は一應の見識ではありませうが，そう云つて仕舞ふ譯にも行かないので，Cushing-Bailey の分類法は glioma に組織構造の上で色々違つた種類があるのみならず，この各の種類は夫々違つた臨床的症狀と經過とを示すものである事を述べてゐるので，Cushing は glioma の各種類に就て特有の診斷學と治療學とを確立すべく努力して居たのでした。又紐育からの報告で申しました樣に，その glioma がどの種類に屬するかは其場で supravital stain (Eisenhardt, L. and Cushing, H. Diagnosis of intracranial tumors by supravital technique. Am. J. Path., Vol. 6, pp. 541—552, 1930)をやつて見て決定するのですから，手術後になつて云々する無益な理屈ではありません。

併し何んといつても glioma は剔出するより他に治療の方法がないのですから，外見的には Cushing の實際手術方針 (Cushing 門下の手術方針に非ず) も Dandy の夫も大差ないかの樣に見へるのは皮肉です（尤も Dandy の組織學無視の弊は何かにつけてチョイチョイその必然の缺陷を曝露しはしますが)。卽ち Cushing は Haward を引退するにあたつて，神經外科醫としての自己の經驗を總決算すべく，Intracranial tumors, notes upon a series of two thousand verified cases with surgical mortality percentages pertaining there to. Charles C. Thomas, Springfield, Ill, 1932 を著しましたが，その中に，『glioma に對して唯に decompression だけやつた例は，可及的完全に剔出を試みた例よりも却つて死亡率が高い，從つて自分は大腦半球

の glioma に對しては常に手術を手控へるより寧ろ vigorously に剔出することを原則としてゐる(p. 22—23)』と云ひ，又いくら完全に剔出し得たと思はれる場合にも尙ほ且つ短期間內の再發死亡を絕對に防ぎ得ない惡性 glioma の medulloblastoma に對しても X 線照射に先つて原則として必ず剔出を試みる (p. 34 及び Experiences with the cerebellar medulloblastomes. Acta path. et microbiol. scand., Vol. 7, pp. 1—86, 1930) のであります。更に最惡性の glioma として剔出は有害無益と唱へる人さへ尠くない glioblastoma multiforme に對しても，『腫瘍が大きくて怖るべきものに思はるれば尙更その大部分を剔出する樣に努めねばならぬ，術後6—9ケ月の短期間內に必ず又再發症狀を現はして來るけれども，術後とにかく一旦輕快するだけで患者も其親類も感謝する。再發迄の間，もとやつてゐた職業に完全に從事し得る例も尠くない (pp. 27—28)』と述べて次の樣な感謝すべき例をあげてゐます。

中年の豪商で激しい頭痛と視力障碍を主訴とする患者。頭を開いて見ると右顳顬葉の大部分を占める glioblastoma multiforme であつた。同葉の殆んど全切除をやつて腫瘍を除去した。手術後經過良好で術前の症狀は全く消失して退院した。

『彼は留守中に縺れてゐた事務を整理し，遺言狀を書き，そして妻と子供達とを連れてカナダの森へ，永年の間ついぞやつた事のない始めてゆつくりした夏休暇に出掛けた。皆の云ふ所では彼等はこれ程幸福な平和な時を一緒に過した事は今迄になかつた。併し6ケ月後に症狀再發，再手術を行ひ更に3ケ月間輕快したが，やがて彼は自分の症狀に無關心となり，次いで次第に嗜眠性となり，第1回手術後10ケ月目に平和に永眠した (p. 28)。』

私はこの一節を讀む每に感激を新にします。Cushing は宗教的な信念によつて手術してゐるかにさへ見へます。Dandy に果して同じ樣な信念があつてやつてゐるのか如何か知りませんけれども，實際やる手術適應の方針は外見上多くの點に於て兩者似通つてゐる樣に見へます。Cushing といふ人は著書や論文を通して見た所では，晚年に近づくにつれて，手術適應は益々根治的な方向に進み，手術の技術は益々愼重丁寧になつて行つたのではないかと思ひます。この點 Dandy と似て非なる點でありませう(後述)。

話は可なり脇道へ外れましたが，Dandy はこの樣にどんな glioma であつても取れそうなものは皆取るといふ風に勇敢であるのみならず，腦切除の範圍に就ても甚だ樂觀的で勇敢であります。既に1922年から彼は non-encapsulated brain tumor に對しては extensive resection of contiguous brain tissue をやらねばならぬ (Remarks upon certain procedures useful in brain surgery. Bull. Johns Hopkins Hosp., Vol. 32, p. 188, 1922) と云ひ，場合によつては (患者が術後の半身麻痺を承諾するなら) 右大腦半球の全切除をも辭せない (Removal of right cerebral hemisphere for certain tumors with hemiplegia : preliminary report. J. A. M. A., Vol. 90, pp. 823—825, 1928) と主張して腦外科の尖端を歩いて來ました。又『前頭葉は右でも左でも全部切除して少しも後に障碍はない』，『右顳顬葉，右後頭葉を切除しても反對側同名半盲症以外に障

碍はない」，「小腦蟲部の全部と小腦兩側半球の各半分とは同時に切除しても後に障碍はない」，「Broca の言語中樞の全切除をやつた後で，一時言語障碍を來したが間もなく正常に復した，併し左の顳顬葉 (gyrus supramarginalis) の切除は控へた方がよい」(以上1922) と述べ，更に進んで「右の大腦半球全切除後にも少しも精神障碍などない」(前掲論文1928及び Physiological studies following extirpation of the right cerebral hemisphere in man. Bull. Johns Hopkins Hosp, Vol. 53, pp. 31—51, 1933)，「兩側前頭葉を同時に全切除しても精神障碍はない」，「左側顳顬葉の下 $\frac{1}{3}$ なら切除して差支ない，左後頭葉を切除しても大した障碍は殘らない」，「corpus callosum の全長に亙つて正中線で切開したが別に障碍はなかつた」(以上 Changes in our conception of localization of certain functions in the brain. Am. J. Physiol., Vol. 93, p. 643, 1930) と述べて人々を驚かしました。又松果腺などは nothing useful だ，剔出しても構はぬと斷言し，更に aqueduct of Sylvius の先天性狹窄による腦內水腫に對して，「ブジー」で aqueduct を擴大し2—3週間 aqueduct 內に「ゴム」管を挿入して置く樣な大膽な手術(後述)をやつて見たり，或は同じ腦內水腫に對して，重要中樞所在部位として恐れられてゐる hypothalamus の切開 (third ventriculostomy 後述) を行つて後遺症狀など nothing だと豪語しました。此等の一見突飛ではないかと思はれる意見の發表當時には色々異議を唱へた人もある樣ですが，それは理屈の上で云ふ事で，怖々自分でやつて見ると矢張り Dandy の言を承認する事になるのでありまして，實際は決して突飛でも何でもない正しい意見なのであります。尤も腦腫瘍や腦水腫の際には既に其局所及び周圍の腦實質の機能が多少に拘らず變化して居りますから，例へば血管障碍 (出血乃至軟化) による缺落症狀の樣なものとは多少異る譯で，手術後障碍がないから生理的に其部分に機能が營まれて居ないとは云へないのでせうが (後述 third ventriculostomy の條下參照)，腦外科醫の立場としては Dandy の云ふ通りでいゝと思ひます。

この樣に Dandy は腦に加へ得る手術の範圍についても非常に樂觀的な見解をもつて居りますから，glioma なら何も組織學的にどうのこうのと面倒な事を云はずにとれるものなら皆剔出するといふ結論になつたのでありませう。この Dandy が原則として手術を控へ目にするのは大腦については兩側中心部，左 supramarginal gyrus 部及び basal ganglia でありますが，假令此等の部位にある glioma であつても encapsulated のものなら大抵剔出します。併し infiltrating の腫瘍であれば剔出を思ひ止ります。non-encapsulated infiltrating glioma が之等の部位以外にあれば，周圍の健康組織と共に廣く切除する方針ですが，實際上多くの場合にはこの樣な glioma は，非常に早期でない限りどうしても上記の禁止區域をも侵してゐることになりますので，人が思ふ樣に又自分が論文の中で云ふ樣に始終そんな手術をやつてゐる譯ではありません。腦半球の全切除といふ事もそれ程廣汎な glioma が basal ganglia (この手術に於てもこの部分は殘します) を侵してゐない事は稀ですから，實際その適應は非常に尠いのであります。從つて Bailey が Dandy を以つて蠻勇 (temerity) と批評する程の手術は實際は仲々やつ

ては居ません。唯心構へだけの話であると思ひます。Cushing などでも論文で見ると兩側の中心部や左の supramarginal gyrus 部の腫瘍を隨分思ひ切つて剔出して居ますが，結果は一過性の半身麻痺なり言語障碍が起るだけで案外ひどい後遺障碍はないものです。更に Cushing は之等の部位の infiltrating glioma に對してもその大部分の切除を行ふのですから，Dandy よりもつと勇敢だと云はねばなりません。廢人として生かして置く樣な手術は控へねばならぬと常に戒めてゐる Cushing の事ですから成算あつての事でせうし，Dandy のみを批難するのは當らないと思ひます。むしろ Bailey を以て臆病 (timidity) なりと評すべきでせう。

次に glioma を剔出する Dandy の手術のやり方ですが，これが米國一般の neurosurgeon, 特に Cushing のやり方と可なり違ふのではないかと思ひます。こゝに兩者の性格の著しい差違が現はれてゐると考へます。私が從來雜誌で讀み又他人の話にも聞いてゐた米國の腦外科は決して指で blind に腦實質內の腫瘍を剔り取つたりしない，1) 周圍の神經組織に對する挫傷を少なくし 2) 不必要な血管損傷を防ぎ 3) 出血してもその出血を control し得る意味から，軟かい腫瘍なら suck out し，比較的硬い腫瘍なら先づ腫瘍の中心部を電氣 loop で scallop (剔り出す) して置いて腫瘍の被殼部 (shell) を collapse せしめ，それから之を丁寧に周圍から剝離して剔出する，從つて時間が非常に長くかゝるといふ事でありました。blind に指で剔出するのは近代腦外科以前の獨逸式のやり方で，この爲に死亡率が高かつたのだと聞いてゐました。然るに Dandy の方法は意外にも大多數の場合に於てこの指で blind に剔り取るやり方なのであります。腫瘍以外の腦手術に對しては驚くべき愼重緻密な操作をやる Dandy が腫瘍に對してだけはどういふものかこの指で毟り取る一見甚だ粗暴に見える手術法を行ひます。長年の自己の經驗からこの方がよいといふ結論に到達した爲でありませう。

先づ腦表面の所見からこの下に腫瘍があると推知すると，最初に exploratory puncture をやつて見て cystic か否かを確めます。それから pia に小切開を加へてそこから耳鼻科で使ふ鼻鏡 (nasal dilator) を深く腫瘍に達する迄突込んで腫瘍の狀態を見ます。そこで徐ろに示指を挿入して blind ですが鹿爪らしい格好をして腫瘍を周圍から剝離します。そして腫瘍が encapsulated でないと解ると部位を顧慮して剔出を斷念しますが，大體周圍の組織から cleavage がつく腫瘍だとその儘剝離を進めて指で剔出します。その際 pia の切開口は比較的小さいので操作中及び腫瘍を取り出す時に皮質が裂けることになりますが，之は意に介しません。勿論 blind にやる事ですからこの剔出操作時には猛烈に出血します。從つて剔出するや否や手術創內へ食鹽水に浸した綿塊を pack して暫く壓迫して置いて，小さな出血の止るのを待ち，それから綿塊を除いて吸引嘴管で出血する血液をドンドン吸引し乍ら出血血管を「ピンセット」で捉へてこれに凝固電流を通して一々止血して行きます。腫瘍剔出時に之はどうなるかと思はれるやうな瀧の樣な出血でも，多くの場合にはこの方法で極めて鮮かに數分間內に完全に止血されます。先づ大きい血管から止めて行つて極めて小さい血管に到る迄，手術創が完全に dry になる迄

鄭寧に止血します。勿論腦實質內の手術創は口が狹くて奧が廣いので，未熟な腕ではやれない事でせうが Dandy のやる手術は誠に鮮かであります。腫瘍及び周圍の腦皮質の挫滅の程度も表面から見た所大した事はない樣に見受けられます。

私はこの鮮かに行はれる場合の Dandy のやり方を見て幾度も考へた事でした。「この樣な一見粗暴に見える疾風迅雷的やり方と Cushing 流に長時間かゝつて丁寧精確に止血しつゝ剔出するやり方と，果して何れが周圍の腦實質に對する挫傷が少いであらう。Cushing 流のやり方は見た眼には如何にも fine で挫傷が少い樣に見えるだらうけれども，長い間鈎や篦で牽引したり押へたりしてゐる間には案外强い挫傷が起つてゐるのではないか，現に Cushing は『聽神經腫瘍の手術の際に術側の小腦半球を篦で持ち上げて腫瘍に操作を加へるよりも，其小腦半球の切除を行つて直接腫瘍に達する方が小腦損傷による後遺症狀が尠い』と告白して居るではないか」と。勿論この問に答へる爲には兩術式について多數例の比較研究が必要で，私は今何も云ふ資格はありませんけれども，Dandy の手術を見た印象から云つて，案外にこの方が却つて良くはないかといふ氣もします。獨逸流のやり方に似て恐らく異ふであらう點は，後の止血が極めて完全である點ではないかと思ひます。之は一重に electrocautery のお蔭で，これがなかつたら恐らく Dandy もこの樣なやり方はしないでせう。又 Dandy は無造作にやつてゐる樣に見えても長年の經驗で所謂「かん」所を充分心得てゐて，指尖の感じで間違のない判斷が出來るのでせう。大體に於て私の感想では大腦皮質下の腫瘍では大した血管もありませんから，この方法でうまく行きます。非常な出血の樣に見えても多くの場合には比較的容易に止血出來ます。

然るに小腦腫瘍や腦室內の腫瘍などで一旦出血を control し得ない樣な場合に遭遇すると眞に慘憺たる手術に變ずる虞れがあります。2)，12)，13)，17) の例がそれで，此等の例では Dandy の腕を以つてしても出血を止めることは出來ませんでした。いづれも手術臺上でこそ死にませんでしたが，脈搏は觸れ得ない程惡くなり，病室へ歸つて間もなく死亡しました。殊に 17) の cerebellar glioma の例などは巴里の de Martel が第1回手術を行つた患者でその再發なのですから Dandy としては鮮かに剔出して自分の腕を誇りたい所でせうが，腫瘍を剔出するや猛烈な出血に遭つて見す見す殺して仕舞ひました。12) の recurrent pinealoma は，元來 pineal tumor に對しては Dandy もこの blind に指で剔出する方法をやらないで，極めて丁寧に剝離剔出するのですが，この患者は再發ですからどうせ駄目だと思つたのか，指で粗暴に剔出して猛烈な出血を來し，如何ともする能はず失血死に陷れるの已むなきに至りました。この樣な手術を見ると生體で剖檢をやつてゐる樣な氣がして，殘酷でとても眞面目に見ては居られません。13) の第III腦室 glioma の例などはこの大學の醫科の學生で頑丈に見える男でしたが choroidplexus 乃至 great vein of Galen を blind に引きちぎつたらしく，遂に止血し得ませんでした。結局私の感想としてはこの方法でも，周圍の神經組織に對する挫傷の程度は案外

恐るべきものではないかも知れないが，出血の control といふ點に非常な破綻を伴ふ虞れがあるといふ事であります。

茲で注意すべき事は Dandy と雖も上記 pineal tumor や小腦蟲部腫瘍に對しては（前者は great vein of Galen 損傷の危險から，後者は延髓中樞損傷の危險から），決して指で粗暴に剔出したりしないで極めて愼重丁寧な所謂 delicate dissection を，而も極めて鮮かにやるのですから，delicate にやれない爲に指を使ふのではなく，やればやれるけれどもやる必要なしといふ建前からやらない事であります。之は彼の腦神經に對する手術振りを見れば更に明かであります。併し上述の樣に pineal tumor や小腦蟲部腫瘍以外の場合にも，事實上隨分危險のある事がありますので，私はこの方法はまづやらない方がよいと考へます。Dandy の腕を以てしてもこうですから，吾々が眞似るのは如何にも危險で，唯こういふやり方もあると知つて置く程度にしたいと思ひます。

腦腫瘍に限らず一般の腫瘍の剔出を morcellement でやるのが良い方法でない事は明かですから，Dandy の樣に intact に一塊として剔出するに越した事はありません。Cushing なども後になる程（卽ち技術が圓熟するにつれ），piecemeal extirpation をやめて，intact に腫瘍を剔出する方向に進んだと思はれます。electrosurgery を行ふ樣になつてから殊にこの傾向だつた樣に見受けます。併し Cushing のは記錄を見ればすぐ解る樣に，極めて愼重丁寧に一々の出血を control し乍ら長い時間をかけて剔出したのでした。從つて Cushing のやり方と Dandy の夫とはこゝに非常な差違があると思はれます。性格の相違が根本なのかも知れません。

一體 Dandy といふ人は非常に手術に「むら」のある人の樣に思ひます。極めて鮮かに手術をすることと，稀ではありますが無茶と思はれる手術をする事もあります。手術がこぢれ出すと盛んに奇聲を發して助手を叱り飛し乍ら手術の手が荒れて來て，遂には手術を投げる樣なことをします。米國の外科醫は一般に助手を叱らないものですが，この人は例外的にひどい事をいつて叱りつけます。

話が又少し脇道へ入りましたが，この樣なやり方でありますから，Dandy の glioma に對する手術死亡率は可なり高いと思ひます。死亡率に關する Dandy の論文がありませんので斷言は出來ませんが，少くとも Cushing などに較べると高いに違ひありません。而も其反面に於て Dandy は病理無視の結果として却つて手術侵襲が不足と思はれる手術を少からずやつてゐるのであります。例へば diffuse cerebral astrocytoma の樣な non-encapsulated の良性腫瘍に對して，「危險區域にも及び encapsulated に非ざる」の故を以て Cushiug がやる樣なその「取れる範圍だけの剔出」をやらないのでありますから，この「取れるだけの剔出」で「10年以上も useful life を與へ得る」機會を逸する虞れが多いのであります。glioma の分類など無益だと馬鹿にしてゐる結果で，この人の爲に惜まれる點であります。

次は glioma の剔出を斷念した場合の decompression に對する Dandy の考であります。

彼は decompression が決して無害有益の操作でない多くの場合に却つて有害である事を力説して來ました(The treatment of brain tumors. J. A. M. A., Vol. 77, pp. 1853—1859, 1921)。彼の云ふ所は「約半數の場合に於ては decompression をやつても何等效果はない」,「のみならず時に生命に對する危險を來す事さへ尠くなく，幸に生命に異常ない場合でも「ヘルニア」を起す結果として其局所の腦實質，腫瘍組織乃至一定の遠隔部位に強い損傷が起り得る」,「腫瘍の局所不明の場合に decompression をやつて幸に一時症狀が輕快したとすれば，それは却つて腫瘍の局所診斷の時期を遷延せしめ，腫瘍根治手術の時期を失せしめる」，從つて decompression は「腫瘍の性狀乃至其の占據部位の關係からどうしても剔出不可能の場合に限つて，どうせ死ぬ患者だからといふ意味で行ふ」,「腫瘍の局所不明のものには絶對にやつてはいけない」ので，多少とも效果が期待されるのは「小腦內に腫瘍があつて suboccipital decompression によつて腫瘍自己が軟部へ向つて轉位し得る場合」,「大腦腫瘍では同樣の意味から subtemporal decompression などやらず，腫瘍の上で成べく大きく骨を除去して decompression をやる」といふのであります。私の見た例でも，廣く craniotomy をやつて腫瘍を檢し，剔出不可能と解つた時に，飜轉した骨辨を全部除去して仕舞つて大きな decompression にしました。併し後頭蓋窩腫瘍に對しては一般に osteoplastic craniotomy でなく骨は最初から除去して仕舞ひますので，腫瘍が小腦實質內にない場合，そしてそれが剔出不可能の場合には Dandy の理論から decompression は有害無益といふ事になるのですが，併しこの時には今更もとへ納める骨瓣もありませんので，自然 suboccipital decompression と同じ手術になります。併しこの際には Dandy はやつた事は同じでも decompression の意味に何か效果を期待するつもりはないのであります。殊に Dandy は天幕膜上腫瘍例へば pineal tumors 乃至第III腦室腫瘍によつて强い腦內水腫を起してゐる場合に suboccipital decompression をやると，incisura tentorii の部で腦幹部の嵌頓が起つて危險だ，丁度脊髓腫瘍の際に腰椎穿刺が症狀を惡化せしめるのと同一だと力說してゐますから(A sign and symptom of spinal cord tumors. Arch. Neurol. & Psychiat., Vol. 16, pp. 435—441, 1926)，後頭蓋窩腫瘍のつもりで手術して腫瘍がなかつたとなると，引續いて直に松果腺乃至第III腦室(兩者共手術進入徑路は同一，後述)に向つて手術を行ひます(43)。

decompression といふ操作が無害でないといふ事は，Dandy の注意がなくても既に一般に知られてゐる事で，Cairus は「或る經驗の深い神經外科醫 (Cushing のことではないかと思ひます) が私に告白して云ふのには，「腫瘍の疑で craniotomy をやつて見て腫瘍が見付らず decompression だけに止めた時には，いつも翌日其患者の病床に行くのが怖かつた，手術前になかつた半身麻痺，失語症其他の症狀が手術の爲に新に現はれてゐるのを見るのが怖かつたからである」と」と述べ (Cairus, H.; Observations on the localization of intracranial tumors, the disclosure of localizing signs following decompression or ventriculography. Arch. Surg., Vol. 18, pp. 1936—1944, 1929)，それ故に decompression 後に起る增惡症狀を注意して觀察すれ

ば，手術前に出來なかつた局所診斷が可能となり，直ちに第2回手術を行つて腫瘍を剔出する事が出來ると提唱してゐる位であります。ですから Dandy が聲を大にして decompression の弊害を說くのはあまり decompression を信用して剔出可能の腫瘍をも手控へて decompression に止める事を警告したものと思ひます（尤も Dandy といふ人は論文の上で多少云ひ過ぎの傾向あり，その爲に誤解を受け易いのですが)。

この樣に Dandy は decompression をやるとしても腫瘍の上で骨辨を全部除去して仕舞つて decompression にするのですから，腫瘍に對して subtemporal decompression を行ふことはありません。Dandy がこの subtemporal decompression をやるのは腫瘍以外の場合で 27)，52）の例の樣に腫瘍でない事が確かで而も腦壓亢進の症狀あり，この儘にして置けば鬱血乳頭の爲に視力が永久に障碍されると思はれる場合であります。卽ち 27）とか紐育からの報告で述べました樣な pseudotumor だとか，52）の樣な外傷性のものに對してゞあります。これ丈けの腦手術の中に subtemporal decompression が僅に2例とは他所で見られぬ事だらうと思ひます。

以上 glioma に對する Dandy の大體の手術方針を述べましたが，glioma 以外の腦腫瘍に對しても大抵 Dandy は自分の術式をもつて居ります。

1) 松果腺腫瘍

1921年に發表した Dandy の手術々式で(An operation for the removal of pineal tumors. Surg. Gynec. & Obst., Vol. 33, pp. 113—119, 1921)，右の parieto-occipital lobe 內面から falx に添つて進入し corpus callosum の尾部を切開して松果腺に到達する方法であります。當時の手術例は2例で，1例は術後8ケ月にして死亡，第2例は術後48時間で死亡して居ますが，之で松果腺腫瘍に對する手術の可能なことが充分立證せられました。この腫瘍に對しては先きにも一寸述べましたが，其局所關係及び great vein of Galen が腫瘍に接して走つてゐる關係上，無論指で毟り取る樣な粗暴な手術はやらないので，丁度腦神經に對して手術を加へる時と同樣に（後述）極めて愼重緻密な手術をやります。危險な場所であるに拘らず intracapsularly に剔出する樣なことをしないで，intact に全剔出をやります。「ピンセツト」の尖きに綿片をつまんでこの綿で delicate dissection をやるのであります。最初の發表が1921年でありますから其後多くの治驗例をもつてゐるに違ひないと想像して居たのですが，意外にも本年此腫瘍について發表した彼の第2回報告(Operative experience in cases of pineal tumor. Arch. Surg., Vol. 33, pp. 19—46, 1936）を見ますと成績甚だ不良で「1931年迄の間にやつた7例は何れも死亡し最早これ以上此手術をやつて見ても無駄だと思はれたが，其後幸に3例の成功例を得た」といつて報告してゐるのであります。而もその3例中の第1例は松果腺の teratoma で2年半後に再發，第2例は pinealoma で3ケ月後に再發，第3例も pinealoma ですが之は殆んど理想的に剔出し得たから恐らく再發はあるまいと期待したのであります。然るに不幸にして私はこの第3例の再發手術を見なくてはなりませんでした（12)。卽ち彼の希望も空しく第1回手術後10ケ月餘にして再

發，私の見た第2回手術の結果死亡して仕舞つたのであります。11）の同じ再發 pinealoma は6月に中田教授が親しく其剔出手術を見學し Dandy の技術に感嘆久うした例であります。驚くべし，それが僅に2ケ月足らずで再發して再入院の餘儀なきに至つてゐるではありませんか，此例では Dandy は再剔出不可能乃至無意味と判斷して單に二次的腦內水腫を輕減する目的で third ventriculostomy（後述）を行つたのですが，其際再發腫瘍は既に第III腦室底に迄及んでゐて third ventriculostomy が非常に困難だと嘆じました。

Dandy にして見れば誠に氣の毒な報はれざる努力をして來た譯であります。今日 Dandy は腫瘍の剔出手術には充分自信があるのですが，悲しい哉，腫瘍があまりに惡性である爲に折角苦心して剔出しても殆んど何の役にも立たないのであります。

Cushing-Bailey によれば pinealoma は glioma group の中でも甚だ惡性のもので glioma 13種類の中で惡性の順序から云つて，幼若細胞型の pineoblastoma は第2位，比較的分化した pinealoma でも第5位といふ事になつて居ます。この樣に惡性で迅速に發育する事が松果腺腫瘍の症狀の上にも關係する譯で，從來松果腺障碍の症狀と見做されてゐた pubertas praecox が pinealoma の例よりも teratoma の例に屢々見られるといふのも，前者が發育速かなる爲に斯樣な體質異常を現はす程の時日を與へないからで，それが比較的良性な teratoma だと起り得るのであらうと私は考へてゐます。

2）第III腦室腫瘍：

之は松果腺腫瘍手術に引續いて發表されたもので同一進入徑路の手術であります。(Remarks upon certain procedures useful in brain surgery, 前揭，1922，及び Benign tumors in the third ventricle of the brain. Charles C. Thomas, Springfield, Ill., 1933)。唯第III腦室の tela chorioidea を兩側の small veins of Galen の間で破つて第III腦室內に入るだけの相違ですが，之も pineal tumor が大きいと當然第III腦室を開く事になりますので，同じといつて差支ありません。この進入徑路は第III腦室後部の腫瘍に對して選ばれるので，前部の腫瘍に對しては右側の前頭葉を切斷乃至 uncap（圓形に腦實質を切除する事，Cushing の新造語）して側腦室を開き，foramen of Monro を擴大してそこから第III腦室に達する方法 (transcortico-ventricular exposure) の方が有利であります。之は何れも Dandy 創始の術式で，之によつて Dandy は21例の第III腦室良性腫瘍を剔出し，この部位としては可なり良い成績（21例中7例死亡）を收めて居ります（上揭著書）。松果腺腫瘍に對する苦い經驗も之で幾分償はれたでせう。colloid cyst が5例であとは種々雜多な polyp 狀のものです。其中 glioma に屬するものが5例あつて，之に就ては Dandy 例によつて ependymal glioma としか云ひませんが，多分 spongioblastoma polare, astrocytoma に相當するものではないかと思ひます。

私の見た例（13）は失敗例で，右前頭葉を uncap して foramen of Monro から進入したのですが，腫瘍が大きく（鷄卵大以上），後方に向つても可なり延びてゐましたので，指で blind に

剝離してゐる中に非常な出血を來し(多分 great vein of Galen より)遂に之を control 出來ず，死亡せしめました。腫瘍は glioma (Dandy の ependymal glioma) だといふ事でした。これで pineal tumor には愼重な操作をやる Dandy が第III腦室腫瘍となると又例の指で blind に剝離する方法をやるのだなとわかりました。Cushing は第III腦室腫瘍を Dandy 提唱の進入徑路から吸引嘴管で suck out してゐますが，吾々がやるとすれば寧ろこの方法をやるべきだと思ひます。

も1ツの例(43)，これは腫瘍のなかつた例ですが，閉塞性腦水腫の症狀を呈してゐる患者で，初め小腦腫瘍だといふ事で後頭蓋窩を開いたのですが，腫瘍が見付からないので，それでは第III腦室後部の腫瘍だといつて引續き右の parieto-occipital から進入して松果腺を檢し次いで第III腦室を檢したのですがどこにも腫瘍はありませんでした。結局これは aqueduct of Sylvius の先天性狹窄（後述）といふ事になり，他日の third ventriculostomy を期して手術を終へました。この手術は Dandy 極めて愼重で丁寧にやりましたので，この手術振りに論文や著書で讀んだ知識を補足して，pineal tumor や第III腦室後部の腫瘍の際にはこうもやるであらうかと大體の想像をつけることが出來ます。上手だと感心しました。併し此患者は子供であつたのと，大きな手術侵襲を同時に2ケ所に加へられたのとで，「ショック」の爲でせう，其夜死亡しました。

3) 前頭蓋窩深部腫瘍：

之は主として olfactory grove 乃至 tuberculum sellae の meningioma 剝出の場合でありますが，この樣な深い部位の而も出血の多い腫瘍に對しては，前頭葉を篦で持上げて窮屈な手術野で手術するより，寧ろ始めから前頭葉を切除して仕舞つて充分な手術野をつくつてから手術せよといふのであります (Contributions to brain surgery, Ann. Surg. pp. 513—525, 1925)。それは Dandy が前頭葉なら右でも左でも全切除をやつて後に何も精神症狀など殘らないと信じてゐるからで，唯左の場合には切除線が Broca の中樞にかゝらない樣に注意すればよいのであります。私は tuberculum sellae から出た meningioma の手術 (18) の際に Dandy がこの方法を行ふのを見ました。先づ前頭葉表面の靜脈を矢狀竇への開口部に近く電氣凝固をやり次いで convexity で切開線上にあたる血管を凝固せしめて置いて，それからその線上に「メス」で深さ 1cm 位の皮質切開を行ひ，直ちにその創內へ得意の指を突込んで前頭葉を奧の方は全く blind に毛り取るのであります。指先きに何か手心地といふのがあるのでせう，前頭葉の全切除といつても正中線側で頭蓋底に接する部分は可なり殘しますから，anterior cerebral artery や嗅神經などを損傷する事はありません。從つて出血も大した事はなく比較的容易に止血出來ます。この例の meningioma は tuberculum sellae より出たといつても大して大きいものでもなかつた爲か，極く容易に剝出されました。

この準備操作としての前頭葉切除は前項で述べました樣に第III腦室前部の腫瘍剝出の場合に

もやります。又7）の側腦室の plexus chorioideus から出た papilloma 剔出手術時にもこれをやりました。この例は第III腦室腫瘍(13)の時と違つて Dandy 快心の手術で，矢張り指で剔出しましたが非常に鮮かでした。成程こうしてやれば側腦室の前部にある腫瘍など譯なく取れるものだと感心したのでした。事實 Dandy の側腦室良性腫瘍に對する手術成績は第III腦室腫瘍よりも良好で13例中死亡3例，この中近年にやつた9例だけを取ると1例の死亡しかないといふのであります (Benign encapsulated tumors in the lateral ventricles of the brain ; diagnosis and treatment. Ann. Surg., Vol. 98, pp. 841—845, 1933)。尤もこの全部が前頭葉切除をやつたのではなく，後方に寄つた腫瘍に對しては parietal lobe の圓形切除（卽ち Cushing の uncapping）を行つて切除してゐます。Cushing なども晩年には屢々この uncapping をやつて皮質下深部の腫瘍を剔出してゐますが，之が Dandy のこの發表に suggest されてやつた事か或は既にその前からやつてゐた事か今の私には不明です。尙ほ前頭葉の切除といつても Dandy は其腫瘍の大さ，部位に從つて切除範圍を加減しますので，小さく切除する際には無論側腦室前角を開くに至りませんが，腦室腫瘍などでは可及的廣汎な切除を行ひます。

meningioma の事に一寸觸れた序に一言之に就て述べたいのは，Dandy が昔行はれた dural endothelioma といふ名稱を依然固守してゐる事です。これも自分に其方面の組織學的研究があつてその上でそういふ名稱を固持してゐるのではなく，唯單に例の組織學毛嫌癖から出てゐる樣です。尤もこの meningioma といふ名稱を使つてゐるのは Cushing 系統の人達だけで Elsberg でも Frazier でも Penfield の命名した meningeal fibroblastoma といふ言葉を用ひて居ますので，そういふ異議のある名稱など俺は使はぬといふのかも知れません。さすればそれも一つの見識だと思ひます。

私は腦腫瘍の中で最も出血の多いこの meningioma を Dandy がどう手術するか是非見たいと思つてゐたのですが，運惡く私の滯在中にその例がなく遂に見る機會を得ませんでした。話に聞けば同じ樣に得意の指を用ひて血の池の中で剔出するそうですが，隨分危險な場合があるのではないかと想像されます。現に右顳顬葉の meningioma を疑はれた例 (8) の手術にあたつて，骨瓣を起しただけで猛烈な出血に遭ひ流石の Dandy の懸命の努力も空しく遂に死亡せしめた例さへありますから。現在米國で meningioma を指で blind に剔出するのは恐らく Dandy 1人ではないかと思はれます。

4）聽神經腫瘍：

この腫瘍を指で blind に剔出した舊腦外科の時代に歐洲の3人の先達が發表した手術成績は實に慘憺たるものでした。卽ち Horsley は15例中死亡を10例 (67%)，v. Eiselsberg は17例中死亡13例(77%)，Krause は31例中死亡26例 (84%) といふのでした。それが Cushing の intracapsular enucleation (1917) を行ふ樣になつてから非常に危險率を減じて Cushing の晩年には僅に4% の死亡率といふ事になつたのであります。併しこの intracapsular enucleation は姑息

的手術ですから當然再發が多く，Dandy がこの方法に滿足する筈はありません。始め Dandy は歐洲の大家がやつて死亡率が高くても何，俺がやつたらといふので，いきなり指で剔出する舊方法を6例にやつて見たのですが4例死亡といふ悲慘な結果を來し，矢張り俺がやつても駄目だと覺つたのでした。そこで彼は先づ intracapsular enucleation をやつて腫瘍皮殼部を collapse せしめ，それから指で capsule を剔出するといふ方法を考へ，次いで今度は指でなく delicate に capsule を剝離剔出しやうと試みました。(An operation for the total removal of cerebellopontile tumors. Surg. Gynec. & Obst., pp. 129—148, 1925)。其成績は前者では4例中死亡1例，後者では5例中死亡なしといふ事になりました。こゝに注目すべきは Dandy が單なる intracapsular enucleation をやつた3例では2例の死亡を見てゐる事です。そこで Dandy は「intracapsular enucleation は唯に姑息不徹底で再發を來し易いのみならず，手術操作としても自分の方法より危險が多い」と主張して，之に色々と彼一流の說明を加へました。

この最初の發表では Dandy は Cushing と同じく後頭蓋窩を兩側に亙つて廣く開いて手術をしたのですが，其後一側だけ而も比較的小さく骨を開いて手術が出來ると提唱し (Removal of cerebellopontile tumors through an unilateral approach. Arch. Surg., Vol. 29, pp. 337—344, 1934)，この方法は單にこれでもやれるといふのではなく，この方が却つて危險が少いのだと主張しました。從つて彼は現在この一側性の手術徑路で彼創案の全剔出を行つてゐるのであります。この方法では準備操作として小腦半球の切除が是非とも必要ですが，これは Dandy だけがやつてゐるのでなく Cushing もやつて居り，寧ろ Cushing の方が先きにやつたのだらうと思ひます。私はこの手術を是非見たいと思つてやつて來たのですが，之も運惡く私の滯在中には其例がありませんでした。話に聞いた所では近頃は capsule をいつも指で殆んど blind に剔出してゐるとの事です。指でやることに自信が出來た所爲もありませうし，又一側だけの窮屈な手術野で大きな腫瘍を剔出するとなれば，勢ひそうせざるを得ないのかも知れません。又小腦半球の切除も前頭葉の時と同樣に，切除線にあたる血管をチョッチョッと凝固しておいて「メス」で切開を加へ，それから指を突込んで毟り取るのだそうです。

Dandy の方法に從つて total removal をやるとなると如何しても顏面神經を一緒にとる事になりますが，之は全く已むを得ないので，之を補ふ爲に spino-facial anastomosis をやります。私の來る一寸前に腫瘍を剔出した患者に Dandy がこの神經吻合を行ふのを見ました (15)。右の乳嘴突起に近く胸鎖乳頭筋の前緣に添つて切開を加へ，第 XI 腦神經 (spinal accessory nerve) と顏面神經とを露出切斷して，前者の中心端と後者の末梢端とで端々吻合を行ひます。結果は甚だ良好であると Dandy 得意でした。

5) 腦下垂體腫瘍：

之に就て Dandy が Practice of Surgery (Dean Lewis) Vol. XII の中に自分の術式として記載してゐる所を見ても，今の私にはどこが Dandy 獨特の點か發見出來ません。fronto-temporal

approach で進入して intracapsularly に鋭匙で腫瘍組織を除去する事は他の人も既にやつてゐる事で，Dandy 創始の術式とは思はれません。唯腫瘍が大きい時に一側の視神經を切斷して手術野を擴げるといふ操作が，Dandy 提唱による事でありませうか (Remarks upon certain procedures useful in brain surgery. 前掲，1922)。

腦下垂體への進入徑路として私は從來 Frazier に倣つて前頭徑路をやつてゐましたが，Dandy のやるのを見ると，この fronto-temporal approach の方が便利な樣です。嗅神經，視神經，內頸動脈，動眼神經がすべて1つの手術野によく見へますから。

6) 慢性腦膿瘍：

厚い被膜に包まれた慢性腦膿瘍に對して Dandy なら全剔出をとでも云ふかと思ひの外，彼は手術など全然要らぬ，1—2回穿刺しただけで癒ると云ひ出しました。(Treatment of chronic abscess of the brain by tapping, preliminary note. J. A. M. A., Vol. 87, pp. 1477—1478, 1926)。Dandy によれば慢性の腦膿瘍では自然治癒さへある位だから，一寸自然を助けてやればよい。事實自分の經驗では多くの場合には唯1回だけの穿刺で癒る，2—3回穿刺を繰返す必要のある場合は稀であるといふのであります。私の見た例(23)も1回穿刺したきりで退院しました。頭蓋骨に小さい穴を開けて exploring canula で穿刺するので，Dandy が手も消毒しないでやる位簡單な操作であります。あまりにあつけない突飛と思はれる主張なので，心から贊成してくれる人は尠い樣ですが(Mc Kenzie, K. G.; The treatment of abscess of the brain. Arch. Surg., Vol. 18, pp. 1594—1620, 1929)，目のあたりに之で癒るのを見ると異論の餘地はありません。唯考へさせられるのは(24)の例で，之は穿刺だけで癒つた右前頭葉膿瘍の患者ですが，6年後の今日舊膿瘍部に於ける瘢痕の爲に Jackson 癲癇の發作に惱まされてゐて，その爲にこの瘢痕切除を行ふ事になつたのであります。手術の結果殆んど胡桃大の强靱な瘢痕を除去しました。吾々の經驗では蟲樣突起炎性膿瘍に際して，切開排膿を行へば後に腫瘤は殘らないのですが，之を無理に吸收させ樣とすると屢々硬い腫瘤が殘る。それと同じ譯で腦膿瘍でも穿刺だけで癒すとすると，後にこの例の樣な强い瘢痕をつくり易いのではないかと思はれます。之が多數例によつて立證されるか如何か知りませんが，確にそういふ可能性はあり得ると思ひます。

7) (附) 頭部外傷：

Dandy が逆に他人と違つて手術しないといふ話の序に Dandy の頭部外傷に對する救急處置について一言しませう。茲でも彼は他人と違つた意見を發表してゐます (Injuries to the head. Journal of the Medical Society of New Jersey, 1930)。先づ彼によれば〖頭蓋骨折〗などいふ言葉は全然無意味だ，他の骨折と違つて頭蓋骨が折れただけでは臨床的に何の意味もない，問題は腦實質に對する損傷の程度だ，之は頭蓋骨折があつても無くても起るものだから，須らく頭蓋骨折などといふ無意味な言葉はやめて仕舞つて，頭部外傷 Injuries to the head といふべしといふのであります。其處置に就ても，患者を擔ぎ込んで來た時に多くの病院でやつてゐる

様に直ぐレントゲン寫眞をとつたりして患者を動かしてはいけない，X 線寫眞などはどうでもよい，腰椎穿刺をやるのも危險だ，又高張葡萄糖の靜脈注射をやつて腦浮腫を少くしやうといふ dehydration も有害無益だ，此等の方法が有效だとか何とか云ふけれども，こんなことはしない方が却つて結果はいゝので，色々やるのは惡くするばかりだ，といつて皆のやつてゐる事を貶しつけ，それではどうするかといふと，

1) 先づ何もせずに患者を絶對安靜に寢かして置いて臨床的に觀察すべし，頭部外傷の患者の約20% はどんなことをしても死ぬ，約70% は何もせずに絶對安靜に寢かして置くだけで癒る，殘りの10% が適當な時期に適當な手術をやるか否かによつて死にもするし助かりもする。

2) 次の症候が現はれた時に始めて手術する。

i) 患者の無意識が5—6時間の間に段々深くなる場合

ii) 脈搏と呼吸が不規則になつて頻數となり，又體溫が上昇して102°F 以上になる場合

iii) 患者が不安から次第に昏睡に陷る場合

iv) 屎尿の失禁ある場合

5—6時間の觀察期間內に死亡する樣な例は，その間に何をやつても死ぬのだから手遲れの心配は要らぬ。手術は右の subtemporal decompression が唯一の方法である，といふのであります。

腦　水　腫

之は Dandy 最も得意のもので，腦水腫の手術をこゝ程多數にやつてゐる所は他にないだらうと思ひます。こゝでいふ腦水腫とは無論先天性のものであります。

Cushing や Elsberg の云ふ所によれば (Davidoff, L. M.; Treatment of hydrocephalus. Historical review and description of a new method. Arch. Surg., Vol. 18, pp. 1737—62, 1929) 先天性の腦水腫の大多數は communicating type で，之は吾々にも日本でそうであらうと考へてゐた所ですが，Dandy によると，そうではなく obstructive form の方が多いので(The diagnosis and treatment of hydrocephalus resulting from strictures of the aqueduct of Sylvius. Surg. Gynec. & Obst., Vol. 31, p. 340, 1920)，卽ち25例中14例は閉塞型であります。この兩者の鑑別法として Dandy の提唱した方法は色素 (indigocarmine 1cc 或は phenolsulphonphthalein, 後者は時に不快反應を起すことあり) を側腦室內に注入して30分後に腰椎穿刺を行ひ脊髓液中に色素の存否を檢するのであります。先天性閉塞型のものには aqueduct of Sylvius に閉塞あるものと，foramina Magendie and Luschka に閉塞あるものとあり，前者が最も多く後者の約2倍で，先天性腦水腫全體の約半數であるといひます。

1) Aqueduct の先天性狹窄乃至閉塞：

之に對して Dandy の最初(1920)の發表では後頭蓋窩で第IV腦室を開いてそれから aqueduct に彈性「ゾンデ」(elastic sound) を第III腦室迄通して漸次擴大し，最後に「ゴム」管を aqueduct

内に殘して再癒着を防ぐといふのであります。この「ゴム」管は2—3週後に再手術を行つて除去します。斯様に大きな異物を延髄,腦橋の中に通して置くのですから當然反應が强く，嗜眠,食慾缺乏，嘔吐，體溫上昇を伴ふのですが，Dandy は2例にこの手術を行ひ1例死亡，他の1例は手術後發表當時迄1年間生存し症狀全くなしといふのでありました。それでうまく行つたのかと思つてゐますと，其後の發表では (An operative procedure for hydrocephalus. Bull. Johns Hopkins Hosp., p. 189, 1922), どうもこの様にして折角擴大しても又瘢痕性に狹くなつて仕舞ふので面白くないといつて別な術式卽ち third ventriculostomy を提唱しました。この時の術式は丁度腦下垂體へ達する前頭徑路と同じ様にして前頭部から頭蓋底へ進入，一側の視神經を切斷して第III腦室底の膨大部に達しこゝに穴をあけて第III腦室と cisterna chiasmatis 及び出來れば cisterna interpeduncularis とを交通せしめたのであります。自然の cisterna への通路ではあるし，又腦水腫の際には第III腦室底は非常に菲薄な膜になつて仕舞つてゐますから，この孔が後で塞つて仕舞ふ虞はないと述べました。所がこの術式では視神經を切る必要あること，及びとかく第III腦室の前部に穴をあけ易くこれが後で塞り易いから，後方の cisterna interpeduncularis に穴をあける様にしなくてはいけないと云つて，其後 temporal route から進入する方法を考へ [Third ventriculostomy, Practice of Surgery (Dean Lewis), Prior, Hagerstown, Md. Vol. 12 p. 247, 1932], 現在は專らこの方法をやつて居ります。尤も經驗を積んだ Dandy でもこの aqueduct の先天性狹窄を小腦腫瘍と誤診して小腦を開く事があります。この様な際には折角開けたのだからとの意味でせう，aqueduct を「ブジー」で擴大してやります。「ブジー」を通すといつても通過障碍が非常に强い時に無理に「ブジー」を押込むと false way に入つて危險ですから，やつて見て左程の困難なく通し得る場合だけにやります。「ゴム」管の挿入はやりません。無論この様に擴大してやつても再狹窄を來すことは必常で，後で third ventriculostomy をやる事になりますが，之丈けで少くとも一時は輕快します。

third ventriculostomy に限らず一般に子供の腦水腫の手術時には Dandy は頭に丁度帽子を深くかぶつた様な格好に「ギプス」を卷いて置きます。之は大きく擴張した腦室を開いて急激に liquor を出しますと，縫合部で哆開してゐる子供の頭の事ですから，頭蓋骨が collapse し折角の頭蓋內手術野が狹くなるのみならず，大腦表面から矢狀竇に注ぐ靜脈がチギレて出血を來す虞があるから，liquor を出しても頭蓋骨が collapse しない様にといふ意味だそうです。「ギプス」を卷いても頭蓋との間が眞空になる譯でもあるまいにと思はれるのですが，成程やつてゐるのを見ると矢張りこの「ギプス」のある方が便利な様です。

third ventriculostomy のやり方は普通右側から丁度 subtemporal decompression の時と同じ様に顳顬筋の上で「ギプス」の窓から切開，骨を徑2.5糎位除去し dura を開いて，次に側腦室顳顬角を穿刺，liquor を出して充分な空間をつくり，中頭蓋窩底に進入，普通內頸動脈と動眼神經との間で cisterna interpeduncularis を開き，そこで第III腦室底に鋏で穴を明けま

す。この手術は危險も尠く後の成績もよいので盛んにやります。第 III 腦室底の hypothalamus には新陳代謝の中樞とか，植物神經の中樞とか色々重要な中樞があつて之を傷けることは危險だと一般に怖れられてゐるのに (Cushing, H.; Papers relating to the pituitary body, hypothalamus and parasympathetic nervous system. 第 I 篇及び第 II 篇, Charles C. Thomas, Springfield, Ill. 1932), Dandy は平氣でこの hypothalamus に穴をあけ手術後 hypothalamic syndrome など皆無だと嘯きます。之は嘘ではないので其後 Cushing などの研究で正常の hypothalamus と違つて腦水腫や第 III 腦室腫瘍で hypothalamus が侵されても別にその方の症狀も現はれないし，又之に對して切開其他の手術を行つても何も怖いことはないと Dandy の意見を裏書しました（上掲書第 I 篇)。恐らく此等の場合には hypothalamus の機能が他で代償されてゐるのでせう。兎に角「理屈は後から，先づ思ひ切つてやつて見る」といふ Dandy の態度は偉い所があります。

2) Foramina of Magendie and Luschka の閉塞：

liquor の通過には此等の孔の 1 つが開いて居れば充分ですから，閉塞性腦水腫が起るのは此等の孔が 3 つ共塞つた場合であります。之は先天性畸形として來ることもあり，腦膜炎後の癒着によつて後天性に來ることもあります。

之に對する Dandy の手術方法は (The diagnosis and treatment of hydrocephalus due to occlusion of the foramina of Magendie and Luschka. Surg. Gynec. & Obst., Vol. 32, pp. 112—124, 1921) 新に foramen of Magendie をつくることでありますが，炎症性癒着による場合には之等の foramina のみならず cisterna magna を始め後頭蓋窩底の諸 cisternae も癒着で閉塞されて居ますから，折角この手術をやつても liquor は大腦表面卽ち吸收面 (Dandyの說) へ達し得ないので腦水腫は依然として癒らない，從つてこの場合には手術に先つて後頭蓋 cisternae と大腦表面との liquor の交通性の有無を先づ以て決定して置かねばならぬ，それには腰椎穿刺をやつて色素を注入しその吸收程度を見る，もし2時間以內に色素の30% 以上が吸收されたら，上の手術で癒る。或は色素の代りに腰椎から空氣を注入して X 線寫眞をとつて見てもよい，空氣が大腦表面の腦溝を充してゐたら，この手術の適應があるといふのであります。手術は擴大した第 IV 腦室壁に切開を加へるのですが，多くの場合には擴張して薄くなつた第 IV 腦室壁が兩側に向つて小腦と延髓との間から膨出してゐますので，之に切開を加へるのは容易です。又强い瘢痕をつくつてゐる場合にはこの第 IV 腦室の膨出がありませんので，その瘢痕を切除して foramen of Magendie を開いてやることになりますが，之は再癒着の虞れがあります。Dandy の手術例はこの發表當時 3 例で 1 例死亡，他の 2 例は全治退院となつてゐます。私は殘念乍らこの手術を見る機會を得ませんでした。

3) Communicating Hydrocephalus：

手術的療法に直接關係のない事ですが，この交通性腦水腫の成因に對する Dandy の見解は

Cushing 等の考へと一寸違つてゐます。それは liquor の吸收に對する意見の相違から來てゐる事で，Dandy によれば liquor 吸收の大部分は大腦表面の毛細血管から吸收される (Dandy, W. E. and Blackfan, K. D.; Internal hydrocephalus. An experimental, clinical and pathological study. Am. J. Dis. of Children, Vol. 8, pp. 406—482, 1914 及び Dandy, W. E.; Where is cerebrospinal fluid absorbed? J. A. M. A., Vol. 92, pp. 2012—2014, 1926) といふに對して Cushing は靜脈竇に沿つて無數に存在してゐる arachnoid villi (その特に大きいものが Pacchionean granulations)より靜脈竇內へ吸收される (Studies in intracranial physiology and surgery, Lecture I. The third circulation. Oxford University Press, 1925) といふのであります。從つて Dandy によれば交通性腦水腫の成因は腦底部 cisternae に於ける癒着特に中腦が狹い incisura tentorii によつて取圍まれてゐる部分に癒着があると腦室內から後頭蓋窩に出た liquor がこの部分で遮斷されて仕舞ふので主要吸收面たる大腦表面に達し得ない，この癒着こそすべての交通性腦水腫の原因であると主張します。反之 Cushing はそういふ事も無論あるけれども，すべての交通性腦水腫に左樣な癒着がある譯ではない，arachnoid villi の發育異常が主な原因だといふのであります。兩者の論文を讀み較べて見ると，どうも Cushing の方が正しい樣に見えます。併し今茲では成因などどちらでも差支ないので，Dandy の之に對する手術的療法を述べるのが主眼であります。

Dandy の手術は原因を除く事にあるのではなく，減少した吸收力に平衡がとれる程度に liquor 產生を減少せしめ樣といふので，その意味から側腦室內の choroid plexus を切除するのであります (Extirpation of the choroid plexus of the lateral ventricles in communicating hydrocephalus. Ann. Surg., Vol. 68, p. 569, 1918)。最初の發表當時は parietal の皮質切開によつて側腦室を開き，側腦室內の choroid plexus の全切除をやつたのですが，之だと手術が大きくなつて一度に兩側やれないのみならず，死亡率も非常に高い (4例中3例は術後4週以內に死亡)ので，其後直腸鏡類似の ventroscope を考案して (Remarks upon certain procedures useful in brains surgery. 前揭，1922)，丁度 ventriculography の際にやる穿顱口と同じ場所で兩側後頭部の骨に小さい穴をあけ，そこから側腦室後角へこの ventriculoscope を挿入し，liquor を排除して仕舞つてから electrocautery によつて plexectomy を行ふのであります。兩側同時にやります。非常に愼重丁寧にやりますので大した出血はありません。liquor は丼樣の器にとつて置いて手術の終りに又腦室內へ戻します。Dandy はこの手術に非常に熟練して居ますし，又大した侵襲でもない樣に見へるのですが，何分にも相手が幼い子供ですから，この liquor を急激に出したり入れたりするのが徹へるのか，ventriculoscope で手術しても死亡率は可なり高い樣に見受けます。

私の見たのは2例だけですが，49) の例は圖らずも非常に面白いものでした。ventriculoscope で見ると兩側對稱性に choroid plexus に乳嘴腫樣の腫瘍があつて，Dandy もこんなのは始め

てだといひ乍ら electrocautery で綺麗に剔出したのですが，私は其後 Cushing の著書の中に之と全く同様な腫瘍の寫眞(剖檢例)を見出しました。それは Cushing の經驗例ではなく，Davis, L. E. の報告から借りたもので 〖choroid plexus の對稱性肥大による hypersecretion の結果として起つた腦水腫〗の唯一の例として記載してありました。私はこの患者がこれで癒るか如何かと非常に興味をもつたのですが，殘念な事にこの幼兒は手術當夜死亡しました。

腦神經に對する諸手術

1) 三叉神經痛:

之は Dandy 最も自慢の手術の1つで，自己創案の cerebellar approach によつて硬膜内に小腦の外側から進入して三叉神經が腦橋から出る所で切るのであります (An operation for the cure of tic douloureux—partial section of the sensory root at the pons. Arch. Surg., Vol. 18, p. 687, 1929)。Dandy は初めこの方法で三叉神經知覺根の全切斷を行つてゐました。其際 Dandy が見出した意外な所見は知覺根を全部切斷したもに拘らず，更に之によつて術前の神經痛が全く消失するにも拘らず，該神經の支配領域に知覺喪失を來さない例の尠くない事，時には殆んど正常と變らない知覺(痛覺を除く)が保存されてゐるといふ事でした。之は從來の顳顬徑路による硬膜外術式では全く見られなかつた事實であります。彼は之を三叉神經知覺根の纖細な accessory branches が保存されてゐる爲だと說明しました。其後 Dandy が Frazier の方法(知覺根の部分的切斷)を參酌して全切斷でなく知覺根後部の部分的切斷をやつて見ますと，術後知覺の保存は更に確實となりました。而もこの知覺保存は Frazier が考へた樣に特に第 II—III 枝の領域に著明といふのではなく，全領域に於て同程度に保存されたのであります。そこで Dandy 曰く 〖三叉神經の3つの分枝の神經纖維が Gasseli 神經節より中心部にある知覺根中に於ても前から後へ I, II, III の順序に配列されてゐるといふ Frazier の意見は間違ひだ〗，〖知覺根の後半分だけ切つて一方疼痛が全く消失し他方全顏面の他の一般知覺が保存される以上，知覺根の後緣部を走る神經纖維は全顏面からの疼痛纖維であると考へねばならぬ，從つて自分が自分の術式で知覺根の partial section をやるのは Frazier のいふ意味とは全く別で，丁度 chordotomy と同一の意味に痛覺纖維を切斷するのである〗と。

私は紐育からの報告の中で，部分的切斷では後で又癒合して再發の虞があるだらうと述べましたが，之は心配無用で，Dandy によれば神經節よりも末梢部では再生が起り易いけれども，神經節よりも中心部では再生が非常に困難だから，假令部分的切斷であつても再發の虞は決してないといふ事であります。chordotomy の效果を論ずる際など心得て置くべき事柄だと思ひます。

Dandy のこの cerebellar approach の長所として彼が擧げてゐる點は:

i) 上述の如く知覺が保存される。

ii) 術後の角膜潰瘍が起らぬ。

iii) 顏面神經麻痺を來す虞がない。

iv) 三叉神經痛は知覺根周圍の腫瘍や異常血管の壓迫に原因してゐる事が非常に多い (Concerning the cause of trigeminal neuralgia. Am. J. Surg., Vol. 24, pp. 447—455, 1934)。この樣な場合には從來の temporal approach では手術が不徹底になる。

v) 神經痛の治癒極めて確實である。

ii), iii) の障碍が顳顬側硬膜外術式で起り易いのは，硬膜を剝離する際に必然的に，或は篦で硬膜を持ち上げることによつて，三叉神經自己や周圍組織に挫傷を與へるからで，硬膜內小腦術式ではこの虞が全くないから左樣な障碍は起らぬといふのであります。それでは手術が困難かといふのに Dandy のやる所を見ると實に易々とやつてゐるので，誰にも出來る樣に思はれます。無論生命に對する危險などはありません。患側後頭骨に mastoid cells のすぐ後方で5×6cm の穴をあけ硬膜を開き，直ちに cisterna magna をあけますと多量の liquor が流出して小腦が萎縮しますので，小腦半球の外下面から pons に達するのは少しも困難ではありません。唯知覺根の近くの血管に走行や大さの異常あることが屢々ありますので，不注意に之を損傷すれば厄介であります。手術は大抵30—40分で濟みます。腦腫瘍剔出の時と違つて，こんな手術では Dandy は甚だ藝の細かい所を見せます。

2) Ménière's Disease:

此疾患に對して患側聽神經を切斷する事は Dandy が始めてやつたので Dandy's operationとして知られてゐます。三叉神經に到達すると全く同樣な方法で第VIII神經を切斷するのであります (Ménière's disease. Its diagnosis and a method of treatment. Arch. Surg., Vol. 16, pp. 1127—1152, 1928)。この疾患は Dandy によれば內耳の疾患ではなくて聽神經根の疾患で，この疾患に於ける眩暈發作は丁度三叉神經痛に於ける疼痛發作と同一でありますから (Ménière's disease: diagnosis and treatment. Am. J. Surg., Vol. 20, pp. 693—698, 1933)，手術の意味も三叉神經痛手術と同一であります。初め Dandy は第 VIII 神經の全切斷をやつてゐて，聽力は始めから既に侵されて居るのだから，今更手術でその耳が聽へなくなつても大した事ではないといつて居たのですが，其後聽神經の前半部卽ち vestibular portion だけ切ることにしました (Treatment of Ménière's disease by section of only the vestibular portion of the acustic nerve. Bull. Johns Hopkins Hosp., Vol. 53, pp. 52—55, 1933)。それで聽力が保存されて眩暈發作だけが癒るといふ理想的な結果となりました。ところで聽神經では vestibular portion と cochlear portion とが判然と區別されてゐないので大體前半分切るといふ事になりますが，vestibular fiber の切れ殘りがない樣に念の爲に半分以上 (卽ち cochlear portion の一部をも) 切つて見ました所，更にある場合には cochlear portion のごく細い一條だけを殘して subtotal に切つて見た所，茲でも驚く事には聽力に一向障碍がないのであります (The effect of hemi-

section of the cochlear branch of the human auditory nerve. Preliminary report. Bull. J. H. H., Vol. 55, pp. 208—210, 1934 及び Effects on hearing after subtotal section of the cochlear branch of the auditory nerve. Bull. J. H. H., Vol. 55, pp. 240—243, 1934)。そこで Dandy 曰く『三叉神經でも聽神經でも其大部分を切つても機能に障碍は來さぬ。視神經の部分切斷をやつた事もあるが，結果は矢張り同じだつた』と。

この手術に對して當然起る疑問卽ち術後に何か平衡障碍が起りはしないかといふ疑問もこれで全然問題にならないので，Dandy によれば兩側にこの手術をやつてさへ後の障碍は皆無だといふのであります(The treatment of so-called pseudo-Ménière's disease. Bull. J. H. H., Vol. 55, pp. 232—239, 1634)。

私はこの clinic に Ménière's disease の手術の多いのには一驚しました。或日の如きはこの手術ばかり4つもあつた事があります。特にこゝに患者が集るのでせう。Dandy がやると顏面神經の損傷は決してありませんが，他の人の成績では術後の顏面神經麻痺がチョイチョイあります。

3) Glossopharyngeal Neuralgia:

之も Dandy の三叉神經手術の姉妹手術で全く同樣の手術徑路で第 IX 神經を切斷するのであります[Glossopharyngeal neuralgia (Tic douloureux). Its diagnosis and treatment. Arch Surg., Vol. 15, pp. 198—214, 1927]。

舌咽神經痛は左程屢々遭遇する病氣でもないのですが，それかといつて米國では非常に稀といふのでもない樣です。幸に私はこの手術の(70)を見ましたが三叉神經程深くないだけに手術は樂な樣です。

4) 以上の腦神經手術から，口腔，咽頭の手術不可能な惡性腫瘍で激しい疼痛を伴つてゐる患者に疼痛を除去してやる目的で，Dandy の手術徑路から第 V 及び第 IX 神經を同時に切斷する方法が容易に考へられます。(Operative relief from pain in lesions of the mouth, tongue and throat. Arch. Surg., Vol. 19, pp. 143—148, 1929)。Dandy の術式では顏面の知覺は保存されますから，兩側に行つてもよい譯であります。又腫瘍が頸部表面近く迄進んで居れば同時に上頸椎の laminectomy をやつて I—III 頸神經切斷をやれば疼痛を完全に消失せしめる事が出來ます。私の見たのは (71) nasopharynx の手術不可能な癌腫で，一側性だけの V, IX 神經を切りました。

5) Dandy の此等の手術經驗は非常に貴重な生理學的貢獻を齎しました。從來舌の前$\frac{2}{3}$の味覺を司る神經纖維が n. lingualis から chorda tympani を通ること迄は明に解つて居ましたが，其後の徑路については種々の說があつて一定して居ませんでした。そこで Dandy は Dean Lewis と協力して，

i) 三叉神經痛に知覺根の全切斷を行つた患者，

ii)　Ménière's disease に對して第VIII神經の全切斷を行つた患者,

iii)　聽神經腫瘍で第VIII神經と第VII(顏面)神經とを腫瘍と共に切り取つた患者,

iv)　舌咽神經痛で第IX神經を切斷した患者,

について精密な味覺檢査を行つたのですが，其結果は明白に次の事實を立證しました。〖舌の前$\frac{2}{3}$からの味覺纖維の全部が顏面神經中の nervus intermedius を通つて腦橋に入る〗。從來の諸說は間接の事實から歸納されたものでしたが，Dandy は直接に此等の神經を腦底で精確に切斷したのですから，之に何等異論を挾む餘地はないのであります (Dean Lewis and W. E. Dandy: The course of the nerve fibers transmitting sensation of taste. Arch. Surg., Vol. 21, pp. 249—288, 1930)。この樣な問題に限らず一般に人間の中樞神經特に腦の生理學的研究は腦外科醫に最も惠まれてゐるのではないでせうか。

6) Spasmodic Torticollis:

之に對する Dandy の手術は上頸部の laminectomy をやつて兩側のI—III頸神經前根を切斷し，次に之とは別に側頸部のなるだけ上方で兩側 spinal accessory nerve を露出し切斷するのであります (An operation for the treatment of spasmodic torticollis. Arch Surg., Vol. 20, pp. 1021—1032, 1930)。Dandy は初めの頃には前根に達する技術上の便宜から後根を切斷して前根に達し之を切斷してゐました。併し後では技術に慣れて來て前根だけを切斷する樣にしたのであります。又 accessory nerve も當初には硬膜內で一緒に切斷してゐたのですが，この神經は延髓と脊髓とから多數の枝として出發して居ますので，其全部を切斷することの困難から，この神經が末梢で一本の神經になつた所で切斷する方針に變更しました。この疾患に對しては從來 Dandy のこの手術法に類した色々な手術法が提唱されて居ますが (Hassin, G. B., Schabb, C. F. and Voris, H. C.; Spasmodic torticollis. Arch. Neurol. & Psychiat., Vol. 26, p. 1043, 1931)，Dandy の手術法が最も合理的である樣に思はれます。この病氣は比較的多いと見えて私はこの手術を5回見ました。尤もその中には病狀輕度で一側の副神經切斷だけやつたものもあります。

Dandy のこの手術について誰でも抱くに違ひない疑問は橫隔膜神經がどうなるかといふ事です。この神經はIII—IV頸髓から出てゐますから III 迄前根を切ればその一部の纖維が切れることになりますが何等呼吸障碍は起りません。更に私が驚いたのは Dandy は或患者の手術に際して一側で I—IV 迄前根を切斷し他側も同樣に IV 迄切らうとしました。流石に患者に呼吸困難が現はれたのを見てこの側は III 迄に止めましたが，隨分際どい所迄思ひ切つてやります。尤もこの時の Dandy は從來の三叉神經や聽神經を切つた經驗から橫隔膜神經なども兩側全部切つて仕舞つても案外何ともないかも知れぬといふ心算で試みにやつて見たのでせう。

手術の成績は上記論文發表當時8例中全治5例，著しく輕快2例，術後肺炎にて死亡せるも

の1例といふ事になつてゐます。

次に私の見た Dandy の手術例の中から上記以外のものについて2, 3の感想を系統なしに述べて見ます。

1) 頭蓋内内頸動脈動脈瘤 (22)：

之は今迄に3回激しい頭痛の發作があり，左動眼神經麻痺を來してゐる患者で，Dandy が臨床講義に出して，circle of Willis の右 branch より出た aneurysm だと術前に診斷したものであります。腦下垂體に達すると同じ徑路で進入し，用意周到に動脈瘤を剝離してその末梢部に2つの silver clip をかけ次いで今度は頸部で内頸動脈を出して結紮しました。頭蓋内の動脈瘤をこの様に合理的に結紮し得ることは Dandy でも尠いと見へて，手術の見取圖を描くのが專門の女醫女史を呼んで手術部位の寫生をさせました。一體 Dandy は止血には electrocautery 一點張りで普通 silver clip など用ひないのですが，tuberculum sellae の meningioma だとか，この例とか，それから腦の先天性 arterio-venous aneurysm の輸入動脈幹の結紮 (Arterio-venous aneurysm of the brain. Arch Surg., Vol. 17, pp. 190—243, 1928) とかいふ様に，頭蓋内の深い乃至危險な手術野で大きな血管を結紮する時には silver clip を用ひます。從つて滅多に使はないにも拘らず，すべての手術にあたつて silver clip の用意だけはしてあります。

2) Subdural Hematoma (25)：

一般にこの血腫は硬膜側に癒着してゐてその側から組織化し初めるが，蜘蛛膜側へは決して癒着してゐない。卽ち硬膜と蜘蛛膜とは origin を異にした組織であるから (硬膜は mesodermal, 蜘蛛膜は ectodermal) 兩者間に生じた血腫に對して異つた反應を示す」といふ事實 (Cushing, H.; Studies in intracranial physiology and surgery. 第I講，B章，前掲) を，私はこの例で始めて實際に見ました。如何にも硬膜側に厚い結締織層と肉芽とを形成してゐるに對し，蜘蛛膜は綺麗な薄い透明な膜として存在し血腫はたゞその上に乘つてゐるだけでした。

3) 眼窩腫瘍 (74)：

之は眼窩内だけに限局した腫瘍で眼窩上緣及び上壁を切除して容易に剔出したのですが，腫瘍剔出に先だつて腦下垂體の近く迄硬膜内に進入して視神經孔の狀態を檢しました。眼窩腫瘍が視神經孔を通つて頭蓋内へ顏を出してゐることが屢々あるからであります。この様な場合には從來の様に姑息的な眼窩内だけの腫瘍剔出に止めないで，必ず頭蓋内へ手術を進め腫瘍の全剔出をしなければならぬといふのが Dandy の方針 (Prechiasmal intracranial tumors of the optic nerves. Am. J. Ophthalm., Vol. 5, No. 3, 1922) でありますから，この例でも先づ視神經孔を檢査した譯であります。

4) 頭蓋骨髓炎 (75)：

之は Dandy に限らず一般に罹患骨の全切除をやるので，この例でも左前頭部で手掌大以上

の範圍の骨を除去したのですが，面白いと思ひましたのは其後の骨缺損部の補塡術式であります。之は今後約2年經つて手術創が完全に治癒してからやることで，その手術を見た譯ではありませんが，學生に Dandy が講義した話では，缺損部より後方の頭蓋骨を大體缺損部の大さに相當して切除しそれで缺損部を補塡する，結局缺損部が場所を移動しただけの樣に見へるけれども美容的意味が第一で，それに子供だと健康部の缺損は後で又再生されるといふのであります。そして右前頭部の encephalocele の子供でこの成形手術が非常に見事に成功した患者を供覽しましたが，これはこの病院の他の人が手術したもので，この術式そのものも Dandy 創始といふのではない樣です。

5) 化膿性腦膜炎に對する Cisternal Drainage (51)：

普通の化膿菌による瀰漫性化膿性腦膜炎の際に cisterna magna で continuous drainage をやるといふ事も Dandy が創めたのではなく既に Haynes がやつてゐるのですが，Dandy は唯之を modern technic でやるのであります (Dandy, W. E.; The treatment of staphylococcus and streptococcus meningitis by continuous drainage of the cisterna magna. Surg. Gynec. & Obst., Dec. 1924, pp. 760—774)。小さな正中線切開で occipital foramen に接して後頭骨を直徑約2.5糎切除及び第I頸椎板の切除をやつて cisterna magna を開き「ゴム」管を挿入。其際「ゴム」管で延髓が損傷されない樣に硬膜，筋層に充分固定することが必要です。「ゴム」管は4—5日で除去。後の瘻孔は間もなく自然に閉鎖します。この手術の成績は相當良好です。

Dandy の所ではどういふのか手術創が感染し化膿性腦膜炎を起す例が尠くない樣で，私の知つてゐるだけでも2例あり，論文を見ても時々その記載があります。從つてこの方法の適應症がチヨイチヨイある譯です。

6) 脊髓硬膜外彈丸 (84)：

この例はこんな事があるのか知らと私今でも奇異に思つてゐるのですが，10數年前にうけた盲管銃創の彈丸が第V腰椎と第I薦椎との間に止つてゐて，それが8年前の X 線寫眞と現在の X 線寫眞と比較して見ると約3倍大に大きくなつてゐて形が不規則になり彈丸が膨脹したかの樣に見えます。手術で開いて見ますと彈丸はボロボロに崩壞してゐて全體として摘出し得ず鋭匙で掬ひ出したり吸引したりして除去しました。普通軍隊で使ふのとは違ふのかも知れません。

7) 入院しても Dandy が手術しない腦疾患 (32—42)：

之は Jackson 癲癇其他の不完全な局所症狀だけを訴へてゐるけれども檢査の結果腫瘍と思はれない場合でありまして，輕度の腦壓亢進症狀(鬱血乳頭)のあるのもあり，ないのもあります。この樣な例には腦壓亢進なき場合には spinal air injection で encephalography をやり，腦壓が高い時には trephine air injection で ventriculography をやります。それで尙腫瘍の疑が解決されない時には頭を開いて見ます (27—31)。この中には所謂 pseudotumor といふので何か譯

の分らぬのも混つて居ますし，又腫瘍以外の organic lesion のあるのもあります。この様な場合に Dandy の云ふ所を聞いてゐますと，若い患者でことに Jackson 癲癇のあるものでは直ぐに congenital malformation を考へ，中年以後の患者であればすぐに vascular lesion による腦軟化と考へる様です。腦の先天性畸形は奇異な腦室の figure として X 線で證明されることもあり(37, 38)，又頭を開いて見て腦廻轉や表面血管の異常から判明することもあります(例29及び Dandy W. E.; Arterio-venous aneurysm of the brain. Arch. Surg., Vol. 17, pp. 190—243, 1928, Venous abnormalities and angiomas of the brain. Arch. Surg., Vol. 17, pp. 715—793, 1928)。軟化の場合は單に腦表面の色調が變つてゐて，其部が指で押へて異常に軟かいからそうだと云ふただけで，別に穿刺して見る譯でもなく，又 ventriculography でいつも其部に腦室の局所性擴大が證明される (Dandy W. E.; The space-compensating function of the cerebrospinal fluid.–Its connection with cerebral lesions in epilepsy. Bull. J. H. H., Vol. 34, p. 245, 1923) といふのでもありませんので，不確かな診斷だと思ひますが，softening だと簡單に片附けて，その儘閉ぢて仕舞ひます。

この group の大多數は併し ventriculography 乃至 encephalography で腦室に變化のないものであります。無論他の症狀を參酌しての話でせうけれども，初めから腫瘍の疑が少なく而も腦室が正常だとなると Dandy は決して手術をやりません。この様な例のすべてが確かに腫瘍でないのか如何かわかりますまいが，手術をするにしてもどこを手術するといふ確な目當もなく，さりとてわからぬから取敢へず subtemporal decompression でもといふのは Dandy の方針に反する事ですから(前述)，鬱血乳頭が高度でない限り全然手を附けないのであります。もし萬一腫瘍であつたら，症狀がハツキリしてから手術しやうといふのであります。

又腦の先天性畸形とか腦炎後の Jackson 癲癇の様なものに對しても始めから解つて居れば無論手を着けず，診斷が不確かで頭を開いてから判明した場合にはアツサリその儘手術創を閉ぢて仕舞ひます。こんなものは何をやつても惡くするばかりで決して良くはならぬといふのであります。まして眞性癲癇などは全然手術の問題にして居ません。腦外科の材料が尠いと，この様なものでもとかくいぢりたくなりますが，今日の米國では Dandy に限らず，こんなものに彼此手術を試みる外科醫は非常に尠い(乃至無い)のではないかと思ひます。

以上 Dandy のやり方を手術適應及び術式の問題を中心として紹介しましたが，之だけでは彼の手術の全貌を描いた事になりませんので，以下少しく彼の一般的手術技術について述べて見ます。

1) 麻　　醉:

殆んど例外なしに，「アヴェルチン」直腸麻醉を基礎としてこれに「エーテル」吸入麻醉を補助として行ひます。Dandy は非常な「アヴェルチン」の禮讃者で ("Avertin" anesthesia in neurologic

surgery. J. A. M. A., Vol. 96, pp. 1860—62, 1931)，「アヴェルチン」麻醉は「エーテル」麻醉からそのすべての弊を除いて之に局所麻醉の長所を加へたるものなりといひ，自分が聽神經腫瘍を一側性手術路から剔出し得るのも重にこの「アヴェルチン」のお蔭であるといつて居ます。普通體重1瓩につき90—95mg。基礎麻醉ですから之だけで手術する事はありません。補助としての「エーテル」麻醉のかけ方は背臥位の患者では普通の點滴法ですが，腹臥位の患者に對しては，湯を入れた鉢の中に「エーテル」瓶を浸し，この瓶から2條の「ゴム」管を導き，その1つには二連球をつけ時々空氣を瓶内へ送つて「エーテル」の蒸發を助ける樣にし，他の「ゴム」管で瓶内の「エーテル」蒸氣を「マスク」の中へ導きます。nasal tube や intratracheal tube は使用しません。之で別に不都合はないのですが，やり方としては矢張り紐育法の方が進歩した方法だと思ひます。又こゝでは手術助手が不必要に(?)多いので(看護婦を加へて4人乃至5人)，anesthetist が非常に窮屈で，スツカリ敷布の下へ潜り込まねばならぬ事になつて夏分など苦しいだらうと思ひます。

2) 患者の體位:

Dandy は腦手術のすべてを背臥位か腹臥位かのどちらかでやります。脊髓手術の際には少しく身體を斜めにします。腹臥位の小腦手術では先づ肩の下を相當高くしてから項部を伸ばしますので，頭の位置は略水平位となつて，紐育から申した樣に手術の當初に頭部鬱血の爲と思はれる呼吸障碍其他を來すことはありません。

3) 敷布のかけ方:

露出手術野の周圍に敷布を固定するのは安全針です。態々縫合することはやりません。手術野の圍りに小形の敷布を何枚もかけ，その上に身體全體を蔽ふ大敷布を2枚かけるのですが，紐育と違つて「ゴム」布は全然用ひません。

4) 照　　明:

極く表面の小手術以外はすべて窓の黑幕を下して手術室を暗くし，照明は Dandy の前額部につけた「ヘツド・ライト」1つです。これだけですべての手術をやります。

5) Craniotomy のやり方一般:

頭部前半の craniotomy (この譯語は開頭術としては如何でせうか，穿顱術は舊式のやり方に對する言葉ですから) には美容上の意味で Dandy は特有の concealed incision (圖)といふのをやります (Contributions to brain surgery. Ann. Surg., 1925, Oct. pp. 513—525)。その爲に全

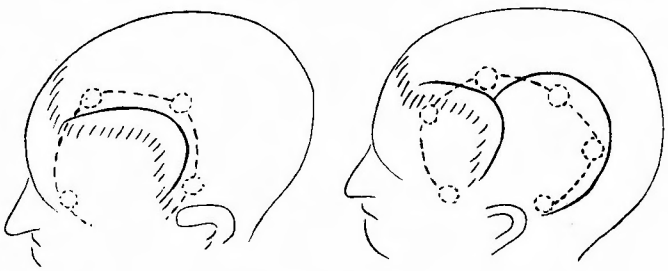

A.　　B.

體を1つの皮膚・筋・骨瓣として飜轉せず，先づこの皮切によつて皮膚瓣を飜轉，次いで別に顳顬筋下に基底をもつた筋・骨瓣を飜轉するといふ事になります。助手が上手に鉤を引いて呉れないと窮屈です。

皮膚の止血には紐育の様な hemostatic scalp clip を用ひず，唯單に1列の止血鉗子で galea を捉へ之を倒すだけです。

後頭蓋窩を開ける皮切は紐育と同様に transverse incision でその兩端から斜めに乳嘴突起後緣へ向つて curve down します。側腦室後角穿刺の爲にはそれより上方に別に小切開を加へるのが普通です。Cushing の cross-bow incision など怖しい皮切だと批難しました。

骨に孔をあけるのには Cushing's brace を用ひ，先づ尖きに平錐をつけて穴をあけ次で burr をつけて之を擴大します。線鋸で切る前に骨瓣基底部を de Vilbiss の bone-biter で充分下迄溝狀に切り下げ且つ狹くして置きます。Gigli guide は彎曲の强い簡單な金屬棒（無論把柄あり）で，尖端に線鋸の耳をかける鉤がついて居ます。之を1つの骨孔から次の骨孔へ通して線鋸の耳をかけ，其儘線鋸を引出します。この際過つて硬膜を破りその下を通して居る事があつて，骨と一緒に硬膜をも線鋸で引き切つて後で吃驚します。骨瓣は折るだけで基底部を rongeur で削ることはやりません。

dura をあけるのは極く無造作にサツサとやりますが別に下の血管を傷けることもありません。術後硬膜表面からの出血を防ぐ意味で硬膜瓣の基を非常に細くし僅に 1 cm 足らずにします。又骨と硬膜との間からの出血に對しては，骨緣を介して硬膜緣と galea とを縫合しますとすぐ止血されます。Dandy は術後の硬膜外出血を非常に氣にしてこの dura-galea 止血縫合を craniotomy 創の殆んど全周に亙つてズラリとやります。

小腦の硬膜を開き occipital sinus を切る時には先づ止血鉗子の間で切つて後を必ず纏絡縫合で充分に紮ります。

Dandy は腦を篦で起す際神經質に腦を綿花で保護することをやりません。無造作にヂカに篦をあてます。綿花は普通の脱脂綿で，紐育の様な特製のものではありません。

6) Electrocautery :

こゝの Bovie's unit は小形のものでいつも凝固電流を出し放しにしてあつて，「ペン」狀の電極を不用の時には大きな硝子試驗管（敷布に固定してブラ下げてあり）の中に挿して置きます。從つて foot-switch など無用です。切る時には普通の「メス」を用ひますので，この uint は凝固の目的だけに使用されます。Dandy はこの electrocautery の止血を最も得意としてゐます。細い「ピンセツト」乃至止血鉗子で出血點を捉へては，その「ピンセツト」や止血鉗子の任意の部分から電流を通して止血します。この簡單な而も有效な方法は Cushing がやり始めた事で (Cushing, H.; Electrosurgery as an aid to the removal of intracranial tumors. Surg. Gynec. & Obst., Vol. 47, pp. 751—784, 1928)，現在誰でもやる事ではありますが，紐育などでやつて

ゐたのに較べると Dandy の方が遙かに上手です。それにこゝでは手術野が完全に dry になる迄徹底的に electrocautery で止血しますので，紐育の様に後で排液管を挿入する必要がない代りに，どうも少々灼き過ぎではないかといふ氣がします。これでは後出血はなくても火燒による exsudation が可なり强い筈で，手術後に1日5—6回も手術創を穿刺して排液しなければならないのは必ずしも liquor だけを排除してゐるのではないと思ひます。Dandy の所に手術創の感染例が尠くないと思はれるのもこゝに原因の1つがあるのではないでせうか。

7) 手術創の Irrigation:

吸引嘴管はよく使ひますけれども，之は單に血液や liquor を吸引する爲で，紐育の樣に食鹽水で手術創を度々ヂヤブヂヤブ洗つて其後を吸引したりすることはありません。從つて周圍の敷布がジクジクに潤れることもなく，「ゴム」布を敷布の下に敷く必要もありません。wet cotton も紐育程頻繁には用ひないので單に手術創の乾燥を防ぐ程度です。

8) 手術創閉鎖:

骨瓣を戻す時に附着顳顬筋を半分以上態々剝離します。之は骨瓣內面よりの後出血を防ぐ目的でありまして，斯樣に剝離することによつて，軟部から骨瓣へ入る血管を斷つて置かうといふのであります。骨瓣はその1ケ所で銀線を外板だけに通して固定します。軟部縫合は2層縫合で外側の皮膚縫合は連續縫合にします。

9) 輸　　血:

私の滯在中 Dandy は唯1回(頭蓋骨髓炎)しか輸血(直接輸血)をやりませんでした。輸血で血壓を上げると後出血の危險が多いといふのであります。meningioma だけには原則として輸血をやるそうですが，其他の手術では殆んどやりません。手術中に5% の葡萄糖液の靜脈內注射をやることもありますが，これもやらない場合が多く，紐育の樣に殆んどすべての場合に食鹽水注入や輸血をやるのとは非常な相違です。Dandy 流の手術法だと急激に一時に大出血するけれども止血出來ればもう其後に出血はない，止血出來なければ假令輸血しても入れただけ出て仕舞つて死ぬといふ譯で，實際上不必要なのかも知れません。併しとにかく electrocautery による止血はどうしても結紮などに較べると不完全ですから，血壓を上げると再出血の虞が多くて危險なのは充分理解される事です。Cushing なども論文で見るとあまり輸血 [Cushing は吸引した出血血液の再歸輸血をやつてゐました (Davis, L. E. and Cushing, H.; Experiences with blood replacement during or after major intracranial operations. Surg. Gynec. & Obst., Vol. 40, pp. 310—322, 1925)] を屢々やることを好まなかつた樣です。Dandy の或手術例など(死亡した例ですが)，ひどい出血をどうやら止めて，さて手術創を閉ぢやうとなつた時に，あまり脈搏が惡いものですから，葡萄糖を200cc 許り靜脈內に注入しますと，折角止つてゐた出血が又新に始つてどうにも始末がつかなくなりました。

10) 後　處　置:

小腦手術では繃帶の上から廣い絆創膏で項部を後屈位に固定して置きます。又手術後特に麻醉が醒める迄は腹臥位乃至半腹臥位に寢かして置くことになつて居ます。之は呼吸困難の防止卽ち舌の後陷を防ぎ氣道粘液の喀出を容易ならしめる爲であります。術後4—5日は殊に小腦を開いた場合には1日に何回となく手術創を穿刺して排液しなければなりません。この他に重要な後療法はない樣で，頭痛，嘔吐に對しては「アスピリン」や，「モルヒネ」の樣な麻醉藥をも恐れずに使つてゐます。拔糸は術後5日目。

これで Dandy の手術に關係した事項を終つて次に診斷方面の事に移ります。

診斷法については何といつても Dandy は ventriculography の創始者でありますから，之に最重點を置いてゐるのは當然で，又 ventriculogram の所見を讀むことにかけては當然世界の第一人者で，彼が腦腫瘍なら 100% ventriculogram の上に變化が現はれるといつて之のみを偏重し，神經學的の症狀などを第二義的に輕視してゐるかに思はれるのも自然の勢でありませう。もとからあまり綿密丁寧に患者を診察する性質の人ではなかつたのかも知れませんが，現在では極端と思はれる位で，手術場で手を洗ひ乍ら，これから手術する患者の病歷や神經學的所見を助手に聞いてゐるのを屢々見受けます。こんな時には患者を自分で診ても居ないのであります。又所謂大切な患者に對しても系統的な檢査などはやらないので2, 3の必要な症狀を檢べるだけです。廻診について見ても，例へば小腦腫瘍の患者なら先づ finger to nase test をやり，次に heel to knee test をやつて，それから眼底を見ればもうお仕舞ひです。「カルテ」なども手術場で見ると白紙の事が多く病歷も所見も何もわかりません。後で書込んであるのを見ても極く簡單なもので獨逸流に教育されて來た吾々には物足りぬ事夥しいのであります。何分にもこの人には ventriculography といふ絶大の武器があり，事實腦腫瘍の場合には神經學的所見よりは ventriculogram の所見の方が確實ですから，これで實際上に何等差支へないのでせう。この人の論文に『何々部腫瘍の診斷と療法に就て』といふのが少からずありますが，その多くは『神經學的には何等 pathognomonic sign なし，診斷は ventriculography によつて始めて可能』といふ事を力說したもので，Dandy が始めて記載した神經學的所見といふものは私の知つてゐる範圍には一つもありません。Dandy が神經學的症狀について語る場合は，かくかくの手術をしても後に何も神經學的症狀は殘らないと云ふ時に限ります。その點 Cushing などと全然行き方を異にして居ます。

それでは Dandy はすべての場合に ventriculography をやるかといふのに決してそうではなく，粗雜な神經學的檢査でも診斷が極めて明白な樣な場合には ventriculography はやりません。いくら自分の得意な ventriculography であつても不必要な場合にはやらないのであります。

Dandy と仲の惡い Bailey が腦腫瘍の際に ventriculography が本當に診斷上必要なのは全體

の15—20% に過ぎぬと云つてゐるのに對して，Dandy は Bailey 如き組織學者に何がわかるものか，本當に ventriculography のわかるのは自分1人だと豪語します。事實 Dandy は ventriculography の創始者であるばかりでなく，ventriculography 診斷學を完成した（乃至しつゝある）最有力者でありますから，恐らく之は云ひ過ぎではないでせう。Dandy のこの方面の貢獻は次の樣な彼の論文を見れば極めて明かであります。

i) Localization or estimation of cerebral tumors by ventriculography. Surg. Gynec. & Obst., p. 329, April, 1920.

ii) The space-compensating function of the cerebrospinal fluid. Its connection with cerebral lesions in epilepsy. Bull. J. H. H., Vol. 34, p. 245, 1923.

iii) Operative experiences in cases of pineal tumor. Arch. Surg., Vol. 33, pp. 19—46, 1936.

iv) Benign tumors in the third ventricle of the brain. Charles C. Thomas, Springfield, Ill. 1933.

v) Congenital cerebral cysts of the cavum septi pellucidi (fifth ventricle) and cavum vergae (sixth ventricle). Arch. Nenrol. d. Psychiat., Vol. 25, pp. 44—66, 1931.

vi) Benign encapsulated tumors in the lateral ventricles of the brain: Diagnosis and treatment. Ann. Surg., Vol. 98, pp. 841—845, 1933.

Ventriculography のやり方：

腦室內空氣注入卽ち trephine air injection は後角穿刺でやります。私がいつもやつてゐた前角穿刺では i) 一般に前角は小さいので腫瘍の爲に少しく變位するともう針が到達し難くなる，ii) 正中線に近いので，腦表面より矢狀竇に入る大きな靜脈を傷ける虞があるのに對して，後角穿刺だとこの2つの缺點が餘程少いので，Dandy は原則として後角から穿刺します。普通 Dandy が來る前に助手が兩側後頭部に穴をあけて縫合して置きますから，Dandy はいつも手を消毒しないで Frazier の exploring canula の耳を握つて縫合部から穿刺をやります。患者は側臥位で腫瘍の際には必ず下になつた腦室から先きに穿刺して空氣を注入します。之は liquor を充分に除去する目的からで，これが不充分だと第III乃至第IV腦室の像が出ません。liquor は 15cc 宛出して空氣と置換して行き全然出なくなる迄やります。liquor が出難くなると頭の位置を色々に變へたり，搖つたりして全部出す樣に努めます。愈々出なくなると針を拔いて今度は上になつた腦室を穿刺し，この側の腦室に果して空氣が入つてゐるか否かを確め（ventricular estimation の1方法，後述），空氣が入つてゐるとわかれば針を拔いて仕舞ひますが，空氣が入つて居ないで liquor が出れば又空氣で置換することもあり或はその儘針を拔く事もあります。Dandy がやつてさへ，腫瘍がなくて而も針がうまく腦室內へ入らないことが時々あります。又どうにか針が入つて空氣を注入しても，注入量が少ない爲に寫眞が不明瞭で，やり直すこともあります。

X 線室が遠くて7階の手術室から2階迄患者を運ばねばならぬのは紐育に較べると不便です。助手が1人必ずついて行つて撮影時に頭の位置を調節します。最初の發表の時と違つて近頃は立體寫眞ですので，正しい側面からではなく前及び後へ約 30° 傾斜した位置の寫眞を1側で4枚(立體寫眞なる爲2枚宛)，次いで正しい前→後の寫眞と，この位置から 10° 後に傾斜した寫眞と都合4枚，次に他側で斜側面像を4枚とり，最後に又前同様の前→後及び 10° 傾斜の寫眞を4枚とります。正しい後→前の寫眞は普通とりません。殘念なことに私は眼が惡くて立體寫眞を見る事が出來ませんが，大體の所は充分理解出來ます。

ventriculogram の變化を一々の場合について述べることにすれば，際限がありませんので，面白いと思つた2, 3の點だけ記しますと，

1) 側腦室乃至 parietal lobe あたりの腫瘍でも少しく深在性のものは aqueduct を壓迫して腦水腫を起し得る(無論この場合には同時に著明なる側腦室の變形あり)。

2) subdural hematoma の壓迫の爲に側腦室が兩側とも反對側に向つて移動し，その際健康側の腦室が却つて萎縮し患側が擴大してゐることがあり，從つて空氣注入に際し患側の腦室から liquor がよく出るのに，健康側より liquor の流出少く，恰も反對側に hematoma あるかの觀を呈する場合あり。

3) 先天性腦畸形にて隨分奇異なる形の腦室を有する場合あり。

4) suprapineal recess がハツキリ出ておれば pineal tumor を除外し得。

5) ventriculogram の上で aqueduct の先天性狹窄と小腦腫瘍とを鑑別することは，Dandy が口で云ふ程容易でなく，彼自身屢々間違へることあり。

6) 兩側の側腦室が擴大し且つこの兩者間に交通なく，而もこの際第 III 腦室の影像が現出されぬ場合には通常第 III 腦室腫瘍と診斷するのですが，側腦室の擴大著明ならざる場合には必ずしも第III腦室腫瘍にて foramen of Monro が閉塞されたりとは斷じ得ず。空氣注入が不充分にて第 III 腦室像乃至他側腦室像の現出される場合あればなり。

撮影が濟むと患者を再び手術室へ運んで來て，助手が再び腦室穿刺をやり餘分の空氣を拔いてやります。この際に先きに排除した liquor を又腦室內へ戻すこともあるそうですが，私の見た例ではその樣なことはやりませんでした。

Dandy は原則として ventriculography に引續いてすぐに手術をやります。ことに腫瘍其他による腦水腫のある場合にはその原因を手術してやらないと腦室內の空氣が吸收され難く(腦室內よりの吸收は弱し)，從つて色々な障碍を惹起し得るからであります。私の見た所では ventriculography の爲に危險な結果を來したと思はれる例はありませんでした。

ventriculography に關聯した方法で，意識不明の腦腫瘍患者に對する簡便局所診斷法として Ventricular estimation といふ事を Dandy は提唱しました (A method for the localization of brain tumors in comatose patients. Surg. Gynec. & Obst., Vol. 36, pp. 641—656, 1923)。之は

ventriculography の時と同じ様に腦室穿刺をやるのですが空氣を注入せず單に穿刺だけで兩側 ventricles の位置，大さ（出る liquor の量によつて判斷す）及び兩側々腦室の交通性（色素 indigocarmine 注入による）を判斷して大體の局所診斷卽ち天幕膜上腫瘍か，天幕膜下腫瘍か，天幕膜上腫瘍であれば右か左かを決めるのですが，彼自身も云つてゐる様に此方法には色々の缺陷があり，誤つた判斷に導く虞が多分にありますので，特別な場合の他は用ひられません。私は Dandy が之だけで診斷して手術した例を見た事がありません。

以上で Dandy の腦外科の大體の輪廓を述べ終つたと思ひます。私は Dandy がこの方面に關して從來發表した特色ある業績の意想外に多いのに一驚しました。といふのが，彼が他人の眞似をするのが大嫌ひで，何事も自分は自分流にやらねば承知しない性格でありますから，それ丈けに人一倍努力もして來たからでせう。事實今日に於て Dandy は診斷，治療の兩方面に亙つて彼獨特の腦外科を形造つてゐるのでありまして，色々批難する人はあつても，腦外科の歴史に特筆大書さるべき第一流の腦外科醫たることは否定出來ないのであります。彼が世間の——ことに Cushing 門下生の自分に對する蔭口を以て單に嫉妬に過ぎぬと嘲笑するのも，强ち自惚ればかりとは云へないでせう。

彼は未だ50歳を過ぎたばかりの働き盛りですから今後も彼一流の業績をドシドシ發表して行くことと思ひます。（完）

（在 Philadelphia 荒木講師 1936，10月31日通信）

	番號	手術日時	診斷	手術々式
腦腫瘍	1	7/Ⅷ	r-temporo-pariatal glioma	Enucleation
	2	26/Ⅷ	l-parieto-temporal glioma	Decompression
	3	28/Ⅷ	l-parieto-temporal glioma	Decompression
	4	8/Ⅸ	glioma of r-lateral ventricle	1) Trephine air injection 2) Decompression
	5	10/Ⅸ	r-parietal glioma	Decompression
	6	11/Ⅸ	l-parietal glioma (cystic)	1) Trephine air injection 2) Enucleation
	7	18/Ⅸ	papilloma of l-lateral ventricle	1) Trephine air injection 2) Enucleation (with resection of l-frontallobe)
	8	30/Ⅸ	r-temporal lobe tumor (meningioma ?)	1) Trephine air injection 2) Exploratory craniotomy
	9	3/Ⅹ	l-frontal glioma	Enucleation
	10	5/Ⅹ	l-parietal glioma	1) Enucleation 2) Decompression
	11	7/Ⅷ	recurrent pinealoma	Third venticulostomy
	12	10/Ⅷ	recurrent pinealoma	1) Trephine air injection 2) Enucleation
	13	10/Ⅹ	III-ventricle glioma	1) Trephine air injection 2) Enucleation
	14	12/Ⅷ	recurrent hemangioblastoma of cerebellum	1) Evacuation of cyst 2) Enucleation of mural tumor
	15	12/Ⅷ	r-acoustic neurinoma (腫瘍剔出後)	R-spino-facial anastomosis
	16	25/Ⅷ	r-cerebellar glioma	Enucleation
	17	12/Ⅸ	l-recurrent cerebellar glioma	"
	18	3/Ⅹ	dural endothelioma from tuberc. sellae	"
	19	6/Ⅹ	hypophyseal adenoma	"
	20	9/Ⅹ	"	"
	21	10/Ⅹ	"	"
腦腫瘍類似疾患	22	6/Ⅹ	aneurysm of int. carotid (intracrainal portion)	Ligation of l-int. carotid (intracrainal and in neck)
	23	29/Ⅸ	abscess of r-frontal lobe	Tapping
	24	13/Ⅹ	scarformation after brain abscess	Removal of scar.
	25	8/Ⅸ	l-subdural hematoma	Evacuation
	26	7/Ⅷ	r-subdural cyst	"
腦腫瘍ノ疑ニテ入院セルモ手術又ハ検査ノ結果腫瘍ヲ除外セルモノ	27	14/Ⅷ	brain tumor ?	1) Spinal air injection 2) R. subtemp. decomp.
	28	7/Ⅹ	cerebellar tumor ?	Suboccipital decomp. (no tumor found)
	29	9/Ⅹ	brain tumor ? (congenital malformation)	Exploratory craniotomy
	30	15/Ⅹ	brain tumor ? (softening of the brain)	1) Trephine air injection 2) Exploratory craniotomy
	31	16/Ⅹ	brain tumor ? (softening of the brain)	1) Trephine air injection 2) Exploratory craniotomy
	32	12/Ⅷ	brain tumor ?	Spinal air injection
	33	14/Ⅷ	"	"
	34	15/Ⅷ	"	"
	35	8/Ⅸ	"	Trephine air injection
	36	9/Ⅸ	"	"
	37	9/Ⅸ	" (congenital malformation)	"
	38	11/Ⅸ	" (congenital malformation)	"
	39	2/Ⅹ	brain tumor ?	"
	40	2/Ⅹ	"	"
	41	6/Ⅹ	"	"
	42	9/Ⅹ	"	Spinal air injection
腦水腫	43	19/Ⅷ	congenital obstructive hydrocephalus (aqueduct)	1) Trephine air injection 2) Cerebellar exposure 3) Exploration of pineal region
	44	19/Ⅷ	"	III-ventriculostomy
	45	21/Ⅷ	"	1) Trephine air injection 2) Dilatation of aqueduct
	46	11/Ⅸ	"	1) Trephine air injection 2) Cerebellar exposure
		16/Ⅸ	"	3) III-ventriculostomy
	47	15/Ⅹ	"	III-ventriculostomy
	48	16/Ⅹ	"	1) Cerebellar exposure 2) 他日 III-ventriculostomy
	49	12/Ⅸ	congenital communicating hydrocephalus	Choroid plexectomy (hypertrophied plexus)
	50	16/Ⅸ	"	Choroid plexectomy
腦膜炎	51	8/Ⅷ	diffuse purulent meningitis	Continuous drainage of cisterna magna
	52	10/Ⅸ	post-traumatic serous meningitis	Subtemp. decompres.
三叉神經痛	53	22/Ⅷ	trigeminal neuralgia	Partial section of V. nerve by cerebellar approach
	54	26/Ⅷ	"	"
	55	10/Ⅸ	"	"
	56	12/Ⅸ	"	"
	57	17/Ⅸ	"	"
メニエール氏病	58	11/Ⅷ	Méniére's disease	Partial section of VIII. nerve by cerebellar approach
	59	11/Ⅷ	"	"
	60	25/Ⅷ	"	"
	61	9/Ⅸ	"	"
	62	9/Ⅸ	" (recurrent)	(Total section)
	63	30/Ⅸ	"	Partial section of VIII. nerve
	64	2/Ⅹ	"	"
	65	2/Ⅹ	"	"
	66	2/Ⅹ	"	"
	67	2/Ⅹ	"	"
	68	16/Ⅹ	"	"
	69	17/Ⅹ	"	"
其他ノ腦神經手術	70	14/Ⅺ	glossopharyngeal neuralgia	Section of IX. nerve by cerebellar approach
	71	7/Ⅹ	inoperable carcinoma of nasopharynx	Section of V. and IX. nerve
頭蓋骨疾患	72	14/Ⅸ	depression fracture of the skull	Removal of bone fragments
	73	18/Ⅸ	congenital tumor of nasopharynx.	Exploratory craniotomy
	74	30/Ⅸ	orbital tumor (sarcoma)	Enucleation
	75	10/Ⅹ	osteomyelitis of the skull	Removal of the affected bone
脊髓手術	76	8/Ⅷ	spasmodic torticollis	Intraspinal section of ant. roots (1—3) and extraspinal section of spinal accessory.
	77	18/Ⅷ	"	"
	78	26/Ⅷ	"	Sections of spinal accessory only
	79	15/Ⅸ	"	Section of ant. roots (1—3) and spinal accessory
	80	13/Ⅹ	"	Sections of spinal accessory only
	81	12/Ⅷ	post traumatic sciatica	Exploratory laminectomy (no tumor)
	82	18/Ⅷ	spinal cord tumor ?	Cisternal Lipiodol injection
	83	9/Ⅹ	"	"
	84	16/Ⅹ	bullet in the spine	Laminectomy, removal of bullet