



TITLE:

横隔膜假性「ヘルニア」(臨床講義)

AUTHOR(S):

鳥潟, 隆三; 吉田, 久士

---

CITATION:

鳥潟, 隆三 ...[et al]. 横隔膜假性「ヘルニア」(臨床講義). 日本外科宝函  
1937, 14(2): 521-525

ISSUE DATE:

1937-03-01

URL:

<http://hdl.handle.net/2433/204814>

RIGHT:

# 臨 床 講 義

## 横隔膜假性「ヘルニア」 Pseudohernia diaphragmatica congenita

(昭和11年11月30日講義)

教授 醫學博士 鳥 潟 隆 三 講述

助手 醫學博士 吉 田 久 士 筆記

患者：小○ 享，生後8ヶ月，男兒，父ノ職業漆器商（昭和11年11月26日入院）

主訴：下痢及び嘔吐

現病歴：昭和11年9月初旬(約3ヶ月前)ヨリ下痢及び嘔吐ヲ來シ，同時ニ左側臥位ヲトルノ  
ニ氣付イタガ，呼吸困難ヲ來シタコトハナカツタ。機嫌悪ク，ヨク泣ク様ニナツタガ，著明ナ  
苦悶狀ヲ呈シタコトハ無カツタ。嘔吐ハ劇シイ時ニハ1日4—5回モアリ，吐物ニハ黄綠色胆汁  
様ノ液體ヲ混ジテキタ。下痢ハ1日ニ4—5回，綠色便デ，血液ヲ混ジタコトハナイ。10月9日  
頃ヨリ嘔吐ハ止シダガ，下痢ハ恢復セズ。併シ左側臥位ハトラナクナツタ。11月25日(昨日)ヨ  
リ再ビ嘔吐ヲ來シ便秘スルヤウニナツタ。(以上醫員朗讀)

教授(患者ノ母ニ向ツテ)『痛ガツテ泣キマスカ……………?』

母『日—1回位泣キマス』

教授『何分間位泣イテキマスカ……………?』

母『15分間位』

既往歴：満期安産，發育モ尋常デアルガ約3ヶ月前(生後5ヶ月)ニ今回ト同ジ様ニ頑強ナ下  
痢ト嘔吐ヲ來シタコトガアル。平常ハ機嫌モ良ク，母乳モ良ク飲ンデキル。

教授『非常ナ劇痛デハ無イ様デアリマス。主ナ事ハ下痢デアツテ，糞便ハ佳ク消化サレ尋常  
デアリマス。吐物ハ胆汁様ヲ呈シテキマス，(患兒ヲ顧ミナガラ)機嫌ハ良イ様デアリマス。  
(患者ノ母ニ向ツテ)近頃瘦セマシタカ……………?』

母『大變ニ瘦セマシタ』

教授『併シ顔貌，表情ハ良好，榮養骨骼モ先ヅ普通ト見テ宜シイデス。カヽル場合ニハ先ヅ  
胃腸系統ノ疾患ト見做シマス。唯今腹部ヲ視マスト殆ンド尋常デアリマスガ，上腹部ガイクラ  
カ陥凹シテ居リマス。コレガ注目スベキコトデアリマス。腸ノ蠕動不穩ハ認メラレマセン。(觸  
診シナガラ)腹部ハ一般ニ軟カク特別ノ腫物ヲ觸レマセン。然シ左側ニハ抵抗ガアツテ一般ニ

硬イデアリマス。丁度大キクナツタ脾臟ヤ腎臟ヲ觸レルヤウナ感じガ致シマス。右側ニハ左様ナモノヲ感じマセン。最モ顯著ナコトハ上腹部ガ陷凹シテキルコトデアリマス。疼痛ハ無イ様デアリマス、1日ニ15分位ハ泣クガ、大變ニ痛ンデ泣クトイフ事ハナイラシイノデアリマス。

『頑固ナ下痢ト嘔吐ガ長ク續キ、上腹部ガ陷凹シテ居リ、機嫌モ顔貌モ良イ』トイフ場合ニ、先ヅ考ヘルモノハ何デアリマセウカ……………?』

學生『……………』

教授『……………ヘルニア、殊ニ横隔膜<sub>ヘルニア</sub>デアリマス。一朝ソノ事ニ考ガ及ベバ胸部ヲ打診シテミナケレバナリマセン。……………打診シテ御覽ナサイ』

學生(打診シナガラ)『……………』

教授(打診シナガラ)『胸部ノ右側ハ肺音ヲ呈シマスガ、左側ハ鎖骨下緣迄鼓音(hochtypanisch)ヲ呈シテ居リマス。心臟濁音界ハ消失シテキテ、縦隔竇ノ音界ハ第3ト第4肋骨間デ胸骨右緣ニ迄及ンデ居リマス。

聽診デハ左側ノ鼓音ヲ呈シテキル部ニハ呼吸音ヲ聞クコトガ出來ズ、却テ腸雜音ガヨク聽取出來マス。

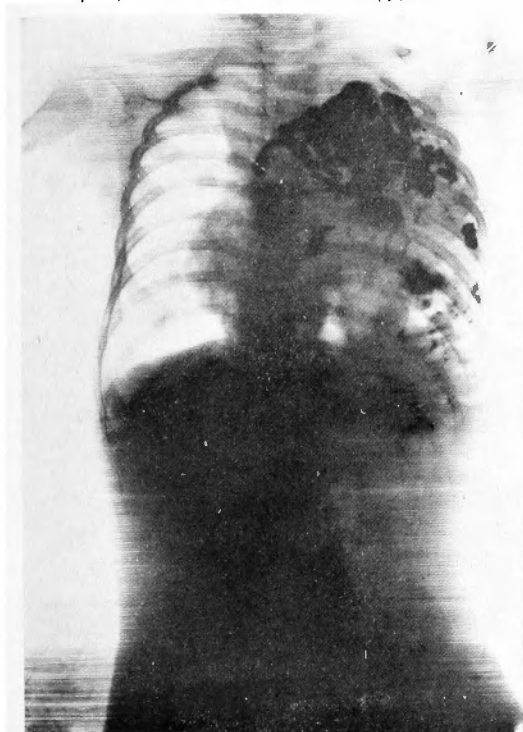
小兒ガ生後5—6ヶ月位デ、頑固ナ嘔吐ト下痢ヲ來スコト以外ニ他ニ異常ノコトガ割合ニ少ク、腹部ガ充滿シテキナイ場合ニハ横隔膜<sub>ヘルニア</sub>ヲ考ヘルノデアリマス。其時胸部ヲ打診シテ鼓音ヲ證シ、聽診ニテ腸雜音ガ聽エル時ニハ一層ソレガ考ヘラレルノデアリマス。

レントゲン検査ヲ行ヒマス、(レントゲン寫眞ヲ視ナガラ)胸部左側ニハ肺臟陰影ヲ認メズシテ、ソノ代リ腸管ノ中ニアチコチ空氣ノ入ツテキルノガ見エマス。心臟ハ右側ハ壓シヤラレテキマス。胃、S字結腸ハ尋常デアリマスガ、其他ノ部分ハ胸腔ヘ這入ツテキマス(第1圖、第2圖参照)。此ノ状態ヲ横隔膜<sub>ヘルニア</sub>(Zwerchfellbruch)ト云ヒマス。

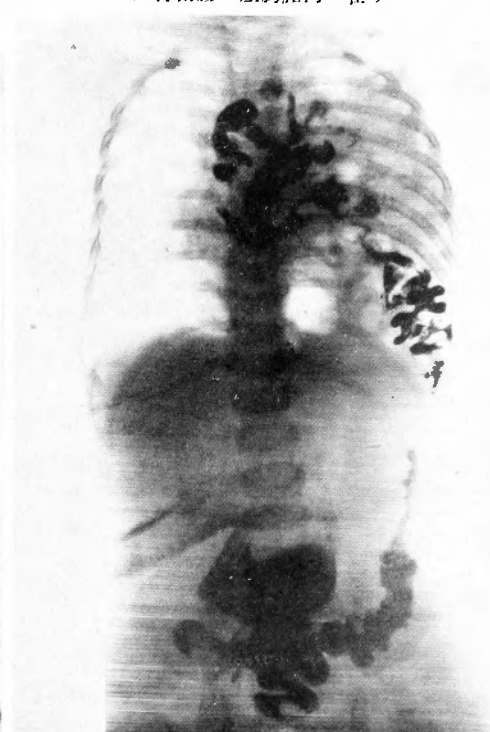
<sub>ヘルニア</sub>トハ獨逸語デ Knospe (芽)トイフ意味デアリマス。腹膜ヲ bekleiden シテキル囊(Sack)ガアレバ、眞性ノ<sub>ヘルニア</sub>デアリマス。併シ今ノ場合ハ knospentartigニ腹膜ガ延ビテキルノデハアリマセン。普通ニ横隔膜ガ三角形ニ開イテキテ、其處カラ腸管ガ胸腔ノ方ヘ脱出シテキルノデアリマス。即チ先天性横隔膜内臟脱(Prolapsus viscerum transdiaphragmaticus congenitus)ノ状態デアリマス。ソレデアリマスカラ、是ハ眞ノ意味ノ<sub>ヘルニア</sub>デハナシニ、横隔膜ノ假性<sub>ヘルニア</sub>デアリマス。腹内臟器ガ脱出シテシマフノデ、腹脱出(Eventration)トモ申シマス。或ル場合ニハ横隔膜ガ大變ニ弱クテ、弛ンデキテ、腹内臟器モ大部分ソノ方ヘ寄ツテ胸腔ノ範圍内ヲ犯シテキルコトガアリマス。之ヲ Diaphragma ノ Relaxation ト云ヒマス。

此ノ患者デハ治療法ハ假性<sub>ヘルニア</sub>門ヲ閉デルノデアリマス。即チ腹腔ヲ開キ、腹ノ方カラ胸腔内ヘ這入り込ンデキル腸管ヲ腹腔内ヘ引キ戻シテ、横隔膜脚部ノ開口門ヲ閉鎖スル事ノミデ充分目的ヲ達スルモノデアリマス。此ノ手術ノ際ニハ、空氣ハ勿論腹腔カラ此ノ開口門ヲ通ジテ胸腔内ヘ進入シマスガ、強イテ除去スル必要ハアリマセン。術後空氣ハ次第ニ吸收サレテ、

第 1 圖 術前ノ經口的レ線検査  
胃ハ略々正常位ニアルモ小腸ハ左胸腔内ニ  
在リ、心臟ハ右側ヘ壓迫セラレ轉位ス



第 2 圖 術前ノ經肛門的レ線検査  
S 字結腸ハ正常位ニアルモ、横行結腸、  
上行結腸ハ左胸腔内ニ在リ



手術直後ニハ萎縮シテキル肺臓モ漸次ニ膨脹シテ來ルモノデアリマス。』

#### 手 術 (同日午後5時35分—6時25分)

前處置：「グリセリン」浣腸20珩, 其他無シ。

消毒法：剃毛後次ノ順序デ行ハレタ。

- 1) 「エーテル」ヲ含マセタ綿デ清拭
- 2) 0.1% 昇汞水ニテ清拭
- 3) 60% 「アルコール」ニテ清拭
- 4) 5% 沃度丁幾塗布, 乾燥スルマデ待ツ
- 5) 2% 次亞硫酸曹達「アルコール」ヲ塗布シテ沃度ヲ中和

麻酔：0.05% 「スベルカイン」水溶液(「アドレナリン」加)15珩ヲ前腹壁正中線ニ沿ヒテ注射シ, 局所麻酔ノミヲ行ツタ。

手術經過及ビ所見：劍狀突起ノ直下ヨリ臍上方ニ及ブ約10 糎ノ正中線切開ヲ以テ腹腔ヲ開クニ, 腹水ヲ證明セズ。横隔膜ヲ検査スルト, 左側ノ Trigonum costlumbale = 長サ約5 糎ノ間隙ヲ證明シ, 此ノ間隙ヲ通ツテ胃, 十二指腸, 下行結腸ヲ殘シ, 其他ノ小腸, 結腸, 大網膜等ガ左胸腔内ヘ脱出シテキルノヲ認メタ。先ツ横行結腸, 上行結腸ヲ腹腔内ヘ還納シ, 廻盲部

へ及ブト腸間膜ガ横隔膜缺損部ニ牽引セラレ、此ヨリ上方ノ腸管ヲ還納スルコトガ出来ナク  
 タ。ソコデ先ヅ小腸ヲ順次迫及シナガラ全部ヲ腹腔ヘ還納シ、最後ニ腸間膜ノ牽引セラレテキ  
 タ部ヲ引出シテ完全ニ還納スルコトガ出来タ。此際腸間膜根部ニ數個ノ淋巴腺肥大ヲ認メ  
 タガ、何處ニモ癒着ヲ證明シナクツタ。

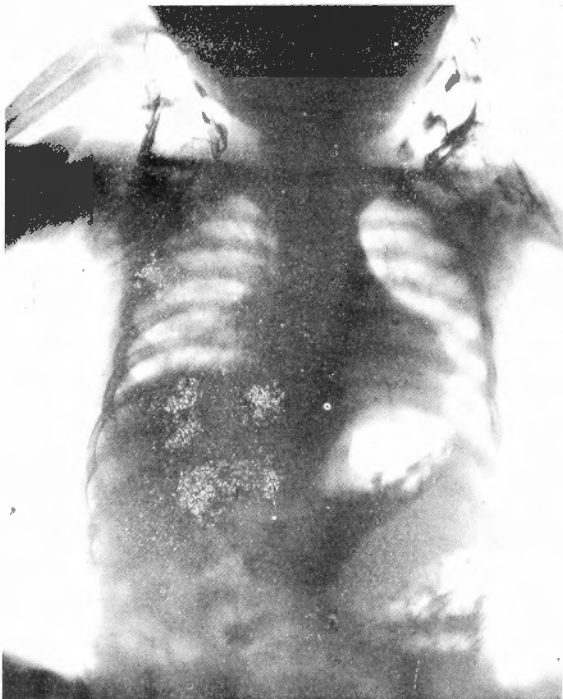
十二指腸ハ著シク移動性ニ富ンデキタガ、トライツ氏靱帶ハ正常。脾臓ハ胃底部ノ左側ニ附  
 着シ、胃ト共ニ容易ニ前腹壁切開創ヲ通ジテ腹腔外ヘ持ち出スコトガ出来タ。腸間膜ハ所謂總  
 腸間膜デ、上行結腸、盲腸、横行結腸ハ著シク移動性デアツタ。

横隔膜間隙部ヲ絹糸結節縫合ヲ以テ閉鎖シ、腹壁ヲ3層ニ縫合シテ手術ヲ終ツタ。腸管還納  
 時ニ「シヨツク」症状ハ呈シナクツタガ、脈搏頻數、微弱、呼吸困難ヲ來シ、酸素吸入、強心劑  
 ノ注射ニヨツテ之等ノ症状ハ恢復シ、無事ニ手術ヲ終了スルコトガ出来タ。

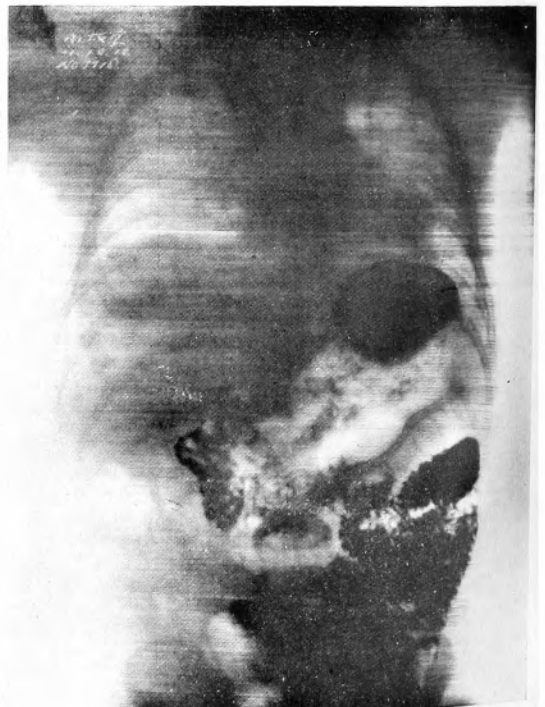術後経過：順調ニシテ、翌日ハ體温最高 $39^{\circ}9C$ 、脈搏180ニ及ンダガ、腹部ニ腸雜音ヲ聽キ、  
 排便ガアツタ。術後4日目ニハ全ク平熱ニ復シ、胸部左側ノ鼓音ヲ呈シテキタ部ニ肺音ヲ證明  
 シ、聽診ニテ呼吸音ヲ聽取出来ルヤウニナツタ。術後7日目ニ拔糸、第1期癒合ヲ營ミ、8日  
 目ヨリ心臟濁音界モ略々正常位置ニ復シ、心音モ略々正常位置ニ於テ聽キ得ル様ニナツタ。

術後12日目ノレントゲン検査ニテ、心臟、縦隔竇ハ正常位ニ存シ、左肺ハ完全ニ擴張シテ胸腔

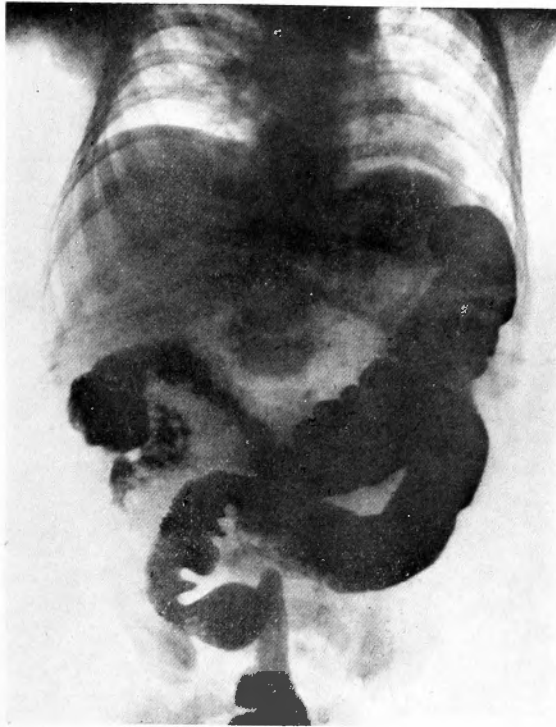
第 3 圖 術後12日目ノ單純撮影  
 心臟、縦隔竇ハ正常位ニ復シ左肺擴張ス



第 4 圖 術後12日目ノ經口ノレ線検査  
 小腸ハ腹腔内ニ在リ



第 5 圖 術後12日目ノ經肛門的レ線検査  
横行結腸，上行結腸ハ腹腔内ニ在リ



内ニ滲出液ヲ證明セズ，横隔膜運動モ尋常デアツタ。消化管ハ悉ク腹腔内ニ存在シ，著シク移動性ニ富ムガ通過障碍ヲ認メナカツタ。術後22日目全治退院シタ。<sup>1)</sup>

1) 同様ノ他ノ例 生後8ヶ月ノ女兒)ニ就テハ藤浪修一論文，日本外科寶函，第8卷，第5號(昭和6年9月1日發行)參照。