

胃腸、レ線検査（レ線寫眞示説）第3回

京都帝國大學醫學部外科學教室

講師 醫學博士 藤 浪 修 一

Erforschung über die röntgenologischen Untersuchungsmethoden bei chirurgischen Magen-Darmerkrankungen nebst der Röntgenbild-Demonstration. (III)

Von

Prof. Dr. **Shuichi Fujinami**, Dozenten der Klinik

[Aus des Kaiserl. Chirurg. Universitätsklinik **Kyoto**]

Die isolierte Aufnahme des Duodenums.

Seit 1926 führen wir nach unserem hochverehrten Lehrer, Herrn Prof. R. Torikata¹⁾, die isolierte Aufnahme des Duodenums bei verschiedenen Magendarmerkrankungen aus, um das Verhalten des Duodenums präzise zu orientieren.

Die Methodik der isolierten Aufnahme des Duodenums.

- 1) Instrumente (vgl. Abb. 1, A):
 - a: Die gewöhnliche Duodenalsonde, die aber mit einem ca. 150 cm langen Gummirohr versehen ist.
 - b: Spritze mit einer Kapazität von 50 ccm.
 - c: Kompressor aus Holz.
- 2) Als das Kontrastmittel wird von einer Unibaryt-Suspension²⁾ Gebrauch gemacht.
- 3) Ausführung. Man lässt den Pat. die Duodenalsonde regelrecht einschlucken (vgl. Abb. 1, B).

Wenn das Eimelchen bis zur Pars descendens duodeni angelangt ist, spritzen wir dann die Kontrastsuspension mittels der Spritze langsam ins Duodenum hinein, was ja unter der Kontrolle der Röntgendurchleuchtung leicht zu bewerkstelligen ist. (Abb. 1, C-D).

4) Die Lage des Pat: Wir durchleuchten bzw. machen die Aufnahme zunächst in der Rücklage; u.z. unter Anwendung des Kompressors, um dann die Untersuchung in einer beliebigen Richtung weiter vorzunehmen.

1) Nakagawa, S. u. T. Yuki: Ueber die isolierte Darstellung von Skiagramm des Duodenums. Archiv für Japanische Chirurgie. Bd. III. Heft 4, 20. Juli 1926, S. 813.

2) Fujinami, S.: Dasselbst, Bd. XIV. Heft 2, 1. März 1937, S. 504.

十二指腸單獨撮影法

從來行ハレテ居ル經口的レ線検査方法デハ、造影劑ノ十二指腸通過ハ瞬間的デアリ、又タ胃ノ内容排出状態ニ關係シテ十二指腸ノ形態ニ變化ヲ來タシ更ニ胃ノ陰影ニ妨ゲラレテ十二指腸ノ全走行殊ニ下部及ビ十二指腸空腸曲部ヲ現出セシメ得ナイノデ、完全ナル局所々見ヲ把ミ難イ。

ソレ故ニ十二指腸ノレ線検査ニハ連續撮影法トカ動態検査法(活動寫眞法、レ線キモグラフィ¹⁾)等ガ最近應用サレテ居ルガ、未ダ實用ノ域ニハ到達シテ居ラス。

我々ハ鳥瀉教授ニ從ツテ先年來『十二指腸單獨撮影法』¹⁾ヲ行ツテキルガ、何等ノ特殊装置ヲ要セス何人ニデモ容易ニ行ヒ得テ而カモ完全ナル局所々見ヲ現出セシメ得ルノデ、十二指腸疾患ノ診斷ニハ本法ガ最適デアルト信ジテ居ル。

検査方法

造影劑

十二指腸單獨撮影ニ於テモ粘膜皺襞像ヲ現出サセルコトガ必要デアルカラ、造影劑モ粘膜面ニ附着シ易ク、且ツ造影力ノ強イモノデナケレバナラナイノデ胃ニ於ケルト同様ニ Unibaryt (1:1)²⁾ヲ専ラ使用シテ居ル。

被檢者ノ體位及ビレ線照射方向

原則トシテハ被檢者ヲ透視臺上ニ仰臥位トシテ背腹照射ヲ行ハツテ居ル。ソノ理由ハ次ノ如クデアル。

1. レ線觸診ガ容易デアル。
2. 仰臥位ハ患者ニトツテ最モ安靜ナ體位デアルカラ、衰弱ノ強イ患者ニモ検査施行ガ可能デアル。
3. 十二指腸_」ゾンデ[」]ガ胃ニ拔ケ落ち難イ。

然シナガラ此ノ十二指腸單獨撮影法デハ、他ノ消化管、殊ニ胃ノ陰影ニ妨ゲラレルコト無ク、容易ニ各照射方向カラ十二指腸ヲ檢スルコトガ出來ルノデ、コノ點ニ留意シテ各方向カラ照射検査スルヲ怠ツテハナラナイ。殊ニ十二指腸球部ノ前後壁ハ第1、第2斜位、十二指腸空腸曲部ハ立位又ハ腹臥位デ檢スルノガ最適デアル。

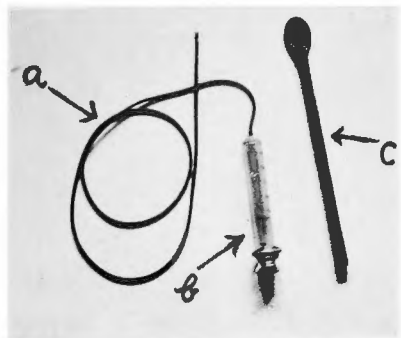
検査實施方法

此ノ検査ニ必要ナル器具ハAbb. 1, Aニ示ス通りデアル。即チ長サ約150cmノ_」ゴム[」]管ヲ裝シテ十二指腸_」ゾンデ[」](a)、_」ゾンデ[」]口側端ニ附スベキ注射筒(b)、透視検査ニ際シテ十二指腸ヲ間接ニ觸診シ壓迫ヲ加ヘル木製杓子(c)。コレダケノ器具ガアレバヨロシイ。

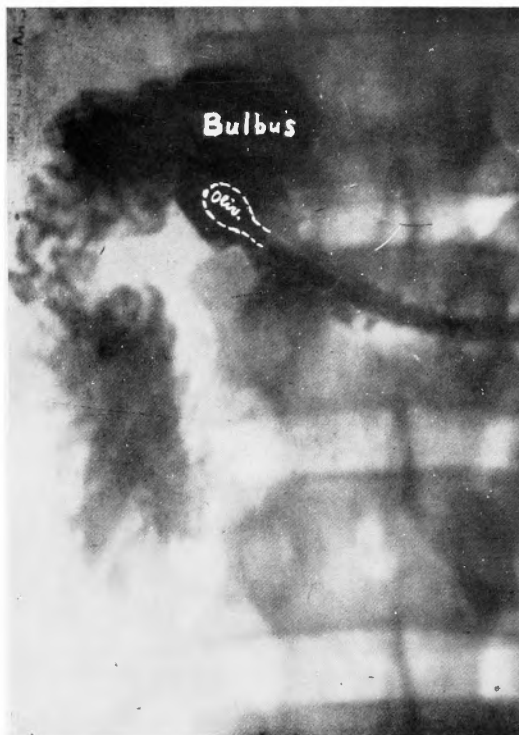
検査ニ當ツテ先ツ消化管殊ニ結腸内ニ以前ノ検査ニ際シテ用ヒタ造影劑ガ殘存シテ居レバ石鹼灌腸等ニヨツテソレヲ排除シ、更ニ3時間以上ノ絶食デ胃ヲ全く空虚ニシタ後、十二指腸_」ゾンデ[」]ヲ嚥下サセル。

1) 中川三郎, 結城利克, 十二指腸ノ孤立的X線像ニ就テ 日本外科寶函, 第3卷, 第4號, 813頁, 大正15年
2) 日本外科寶函, 第14卷, 第2號, 昭和12年3月1日, 第504頁參照

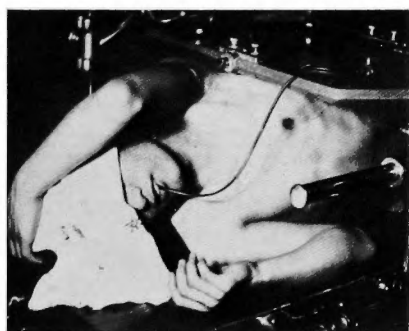
Abb. I



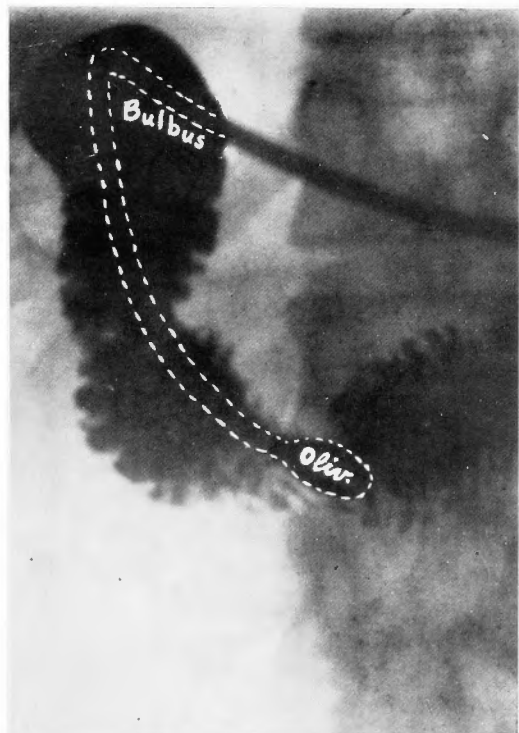
A



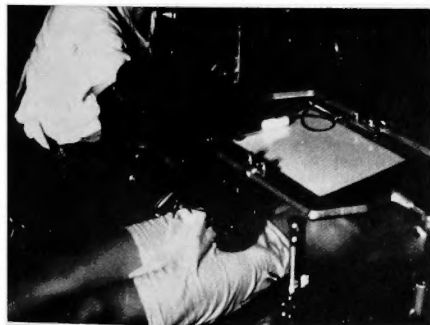C



B



D



E

「ゾンデ」ヲ40cm嚥下シタナラバ、「ゾンデ」先端ガ噴門ヲ通過シタコトヲ推定シ、Abb. 1, Bノ様ニ右側臥位ヲトラセテ更ニ「ゾンデ」ヲ徐々ニヲ嚥マセル。斯クスレバ、「ゾンデ」ハ胃内ニテ蹄係ヲ形成スルコト無ク胃小彎ニ沿ツテ下降シ幽門ニ至リ次デ十二指腸球部ニ入ルノガ普通デアアル。

此ノ際果シテ「ゾンデ」先端ガ十二指腸ニ入ツテ居ルカ否カハ、「ゾンデ」口側端ニ注射筒(Abb. 1, b)ヲ附シテ吸引シ、吸引液ガ「アルカリ」性デアレバ入ツタモノト考ヘテヨイガ、最モ確實ナノハ仰臥位透視検査ニヨツテ、「ゾンデ」先端金屬桶ガ十二指腸球部ニ在ルカ否カラ見極メルコトデアアル。

仰臥位デハ一般ニ十二指腸球部ハ第1, 第2腰椎間ノ高サデソノ右方ニアルカラ、ソコニ金屬桶陰影ガアレバ、更ニ少量ノ造影劑ヲ「ゾンデ」カラ注入シテ、造影劑ガ十二指腸ヘ直接進入スルコトニヨツテ(Abb. 1, C), 「ゾンデ」先端金屬桶ノ十二指腸球部内進入ヲ確證スル。

若シ造影劑ガ目的ノ十二指腸デナシニ、却テ胃ニ入ル様デアレバ直チニ造影劑ヲ吸引除去シテ、胃ノ中ニアル「ゾンデ」ノ蹄係ガナクナル迄「ゾンデ」ヲ引キ出シテカラ再ビ右側臥位ヲトラセテ「ゾンデ」ヲ引キ續キ嚥下サセル。

斯クノ如クシテ十二指腸球部内ニ金屬桶ガ完全ニ入ツテ居ルノヲ確實ニシタナラバ、仰臥位ノマ、更ニ「ゾンデ」ヲ少シ宛嚥マセテ金屬桶ヲ十二指腸下行部内ヘ進入サセル(Abb. 1, D)。ソノ理由ハ

1. 局所内容ノ吸引除去ニ便デアアル。
2. 局所ヘ直接造影劑ヲ注入シ得テ、而カモソノ量ヲ任意ニ調節シ得ル。
3. 金屬桶ハ體位變更或ハ十二指腸ノ逆蠕動ニヨツテモ胃ヘ抜ケ落ち難ク、又々注入造影劑モ胃ヘ逆流スルコトガ稀デアアルカラデアアル。

斯クノ如ク十二指腸「ゾンデ」ヲ下行部内ヘ進入サセタ後、「ゾンデ」口側端ニ造影劑ヲ容レタ100cc注射筒ヲ附シ、透視シナガラ徐々ニ造影劑ヲ注入シ、隨時ニレ線撮影ヲ行フノデアアル。

即チ Abb. 1, E ハ検査實況デアアル。檢者ハ造影劑ヲ容レタ注射筒ヲ透視版上ニ置キ、左手デ造影劑ヲ徐々ニ注入シ、右手ニハ木製杓子ヲ持ツテ十二指腸陰影部ヲ觸診シナガラ透視ヲ行ツテ居ル。

輕度ノ第1斜位ニ於テ撮影
シタ像デアツテ、

R-R = 肋弓 (針金ニテ標
示ス)

S₁ = 胃内Lゾンデ¹

S₂ = 十二指腸内Lゾン
デ¹

O = 十二指腸Lゾンデ¹
金屬柄

Bulb = 十二指腸球部

T = 十二指腸空腸曲
(トライツ氏帶部)

十二指腸球部 (Bulb) ハ從
來一般ノレ線検査法デハ、ソ
ノ壁ノ緊張收縮狀態如何ニヨ
ツテ、或ハ長軸ニ平行シタ皺
襞像ヲ現ハシタリ、又タ或ハ
輪狀皺襞像ヲ現ハスモノデア
ルガ、單獨撮影法ニ於テハ常
ニ周緣ノ平滑ナ擬寶珠狀ノ形
態ヲ示ス。

球部以下デハ♀及ビ♂ノ所
ノ如ケルクリング氏皺襞デ
形成サレタ輪狀皺襞像ヲ示ス
ガ、壁ノ緊張收縮狀態如何ニ
ヨツテハ縱走皺襞トモナリ、
鱗狀(↓↑)トモナルコトガアル。

本例ニ於テハ金屬柄(O)ハ球部直下ニ在ルガ、ソレガ更ニ深ク下行部内ニ進行シテモ、注入サレタ造影劑
ハ十二指腸ノ逆蠕動ニヨツテ球部マデヲ充滿シテ後、十二指腸空腸曲(T)ヲ經テ空腸ニ至ルモノデア
ル。

ソレ故ニ金屬柄ノ位置如何ニ關係セズ、單獨撮影法ニテハ常ニ十二指腸ノ全走行形態ヲ現出セシメ得ル。

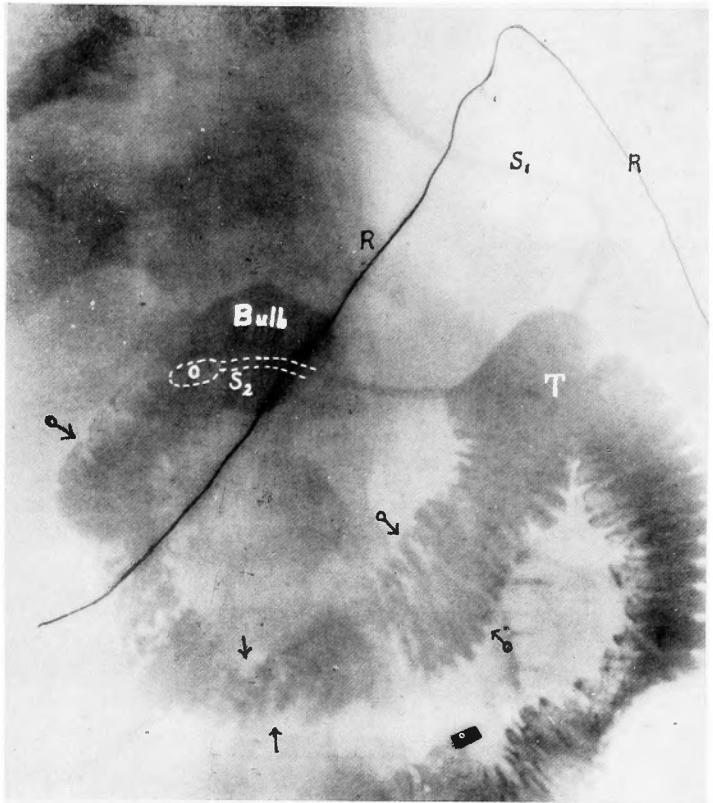


Fig. 33

Fig. 33.

Das Bild des normalen Duodenums bei der isolierten Aufnahme.

R-R: Rippenbogen, der mit einer Draht markiert ist.

S₁: Schatten der Sonde im Magen; u.z. entlang der Magenstrasse.

S₂: Schatten der Sonde im Duodenum; u.z. ab Bulbusteil.

O: Eimelchen

Bulb: Bulbus duodeni.

T: Flexura duodenojejunalis am Treitzschen Band.

Bei der isolierten Duodenalaufnahme nimmt der Bulbusteil eine rundlich ovale Gestalt, zeigt überhaupt gar keine Falten, wie dies bei der nicht isolierten, gewöhnlichen Aufnahme der Fall ist. Dies ist wahrscheinlich darauf zurückzuführen, dass der Bulbusteil bei unserer Methode der isolierten Darstellung mit einem gewissen Druck vollständig gefüllt wird, während dies bei der sonstigen Darstellungsmethode nicht zustande kommen kann.

Mit einem Blick ersieht man, wie schön der ganze Verlauf des Duodenums durch unsere Methode dargestellt werden kann.

In einer anderen Partie des Duodenums sehen wir ringslaufende Konturen, die von Kerckling-schen Falten bedingt sind (♀ u. ♂).

Diejenigen Stellen mit längslaufenden oder schuppenförmigen Falten(↓↑) fassen wir als peristaltisch kontrahierte auf, zumal, wenn das Lumen daselbst in toto verkleinert ist.

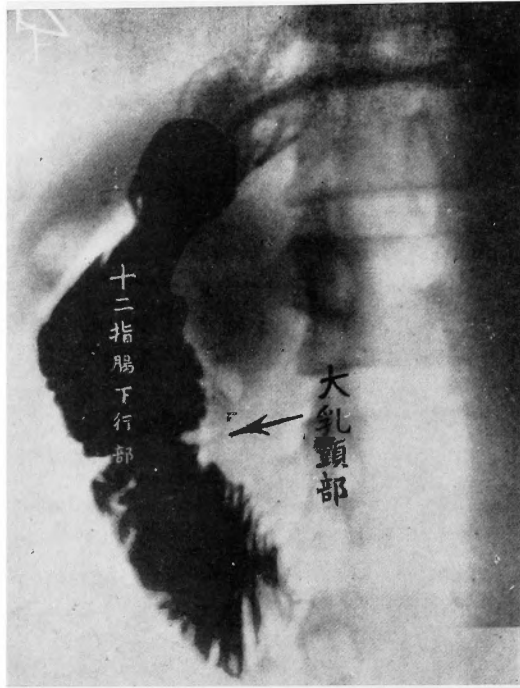

Fig. 34

第 34 圖

ファーテル氏乳頭

十二指腸單獨撮影法検査ニ際シソノ半數ニ於テ十二指腸下行部ノ略々中央ノ内側縁ニ←ノ如キ陷凹ガアリ、而カモ此ノ陷凹ヲ中心ニケルクリング氏皺襞ハ放射狀ニ排列シテ居ルノヲ認メ得タ。

屍體解剖ニ於テファーテル氏乳頭ハ下行部ノ中央ニ在ルモノガ最モ多イガ、乳頭ガ周圍ノ粘膜カラ明白ニ乳頭トシテ突出シテ居ルノハ約50%デアルトサレテ居ル。

コノ事實トレ線所見トハ全ク一致スルノデ、下行部中央ノ内縁ニアル半月狀或ハ半橢圓形ノ陷凹ハ正シクファーテル氏乳頭ノ隆起ニヨルモノデアルコトガ判ル(第35圖ノ←V參照)。

猶ホ圖ニ於テニ對向スル陷入部ハ收縮部ノ粘膜皺襞ニヨツテ形成サレタモノデアル。

Fig. 34.

Papilla duodeni

In der Hälfte der von uns untersuchten Fälle fanden wir regelmässig einen kleinen 2gabligen Schattendefekt in der Mitte der medialen Wand der Pars descendens (←). Dasselbst sind die Mucosafalten konvergierend angeordnet.

Die anatomische Beschreibung, dass die Papilla duodeni meistens in der Mitte der Pars descendens sitzt und zu 50% als Papilla ins Darmlumen hervorragt, entspricht ganz genau unserem vorerwähnten radiologischen Befunde.

Die einfache pyramidale Einkerbung vis-à-vis der Papilla duodeni rührt wahrscheinlich von einer Kontraktion der Duodenalwand her.

第 35 圖

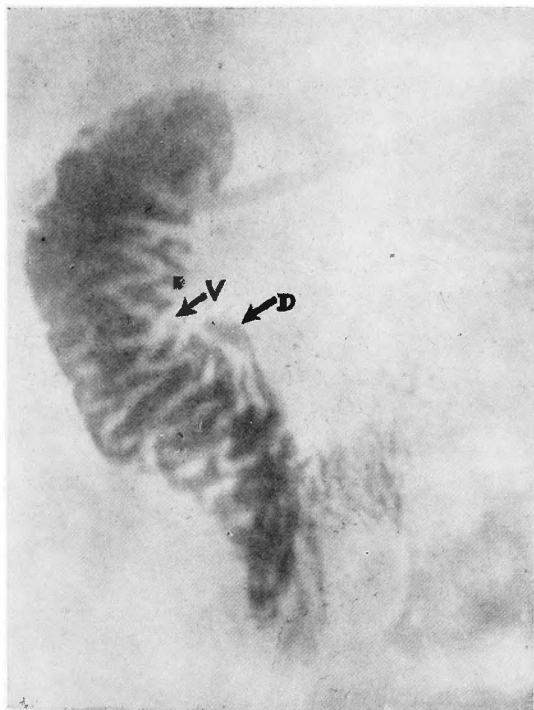


Fig. 35

第 35 圖

十二指腸憩室(其一, 症状無キモノ)

十二指腸下行部ノ中央ヨリモ稍々下方ノ内側縁カラ上方ニ向フーツノ突起(←D)ガ見エル。
フアーテル氏乳頭ハ陥凹トシテ明確ニソノ存在部位ヲ示シテ居ル(←V)。

フアーテル氏乳頭近傍ハ一般ニ憩室ノ好發部位デアルガ、又フアーテル氏乳頭自己ガ擴大シテ憩室狀ヲ呈スルコトガアル(Baenisch)。然シ此ノ場合輸膽管及ビ膵管内ヘ造影劑ガ屢々逆行シ憩室ハ宛カモ2本ノ角ヲ有スル様ニ見ユト記載サレテ居ル(我々ハ未ダ經驗シテ居ラナイ)。

本例ニ於テハ2本ノ角モナク、且ツフアーテル氏乳頭(←V)ヨリモ下方ニ在ルノデ←Dハ明ラカニ憩室デアル。

Fig. 35.

Duodenaldivertikel (I)

Bei ←V sieht man einen dicken Wulst mit einer Bifurkation. Dies stellt unverkennbar die Papilla duodeni dar (vgl. Fig. 34).

Median dieser Papilla duodeni befindet sich ein kleines sackartiges Gebilde (←D), welches weit unten mit dem Duodenallumen kommuniziert ist. Dies lässt sich als ein Divertikel deuten. (Epikritisch nicht festgestellt!)

第 36 圖 (A, B)

十二指腸憩室(其二, 症狀ヲ伴ツタモノ)

58歳ノ女子, 約12年前カラ上腹部ニ鈍痛ガアリ, 同時ニ壓痛ノアル牽狀物ヲ自ラ觸レ, ソレヲ主訴トシテ居ル。

A. 單ナル造影劑服用検査デハ胃竇部ハ痙攣性ニ收縮スルヲ認メルノ他, 十二指腸ノ所見ハ明瞭デナイ。

胃竇部ノ痙攣性收縮ハ何故デアルカ, 又タ牽狀物ハ何物デアルカ, 此ノ經口検査デハ診斷ガツカナカツタ。

B. 十二指腸單獨撮影法ヲ行フニ, 十二指腸下部ハ痙攣性ニ收縮シ, 粘膜皺襞像ハ魚鱗狀ヲ呈シ, 而カモ此ノ收縮シタ十二指腸下部ヲ患者自ラモ, 亦タ我々モ牽狀物トシテ觸レタ。而カモソノ右端, 丁度壓痛ノ有ルトコロニ2個ノ憩室(D D)ヲ證明シ得タ。

憩室(D D)ノ莖部ニハ皺襞ハ存在スルガ先端部ニハ之ヲ缺ク。而シテ單純ノ憩室デハ壓痛ヲ伴ハナイモノデアルガ, 本例デハ憩室ニノミ限局シタ壓痛ノ存在ガ證明サレタ。ソレ故斯カル小サナ憩室デアアルガ, 炎症ヲ惹起シ(憩室炎), ソノ結果胃及ビ十二指腸ガ刺戟狀態ニアルモノト診斷サレタ。

手術ニヨツテ, 憩室ヲ十二指腸内ニ陥没セシメ憩室ニ内容ガ停滞スルノヲ除イタダケデ, 患者ノ自覺障礙ハ全ク消失シタノデ, 診斷ノ正シカツタコトガ判ツタ。(本誌203頁桑原氏論文參照)

Bulb = 十二指腸球部
 ↑
 T = 十二指腸空腸曲部
 ↑
 D D = 2個ノ憩室
 ↓ ↓

Fig. 36 (A und B)

Duodenaldivertikel (II)

Eine 58jährige Frau leidet seit 12 Jahren zeitweise an Vollgefühl und leichten Bauchschmerzen. Dabei pflegt die Patientin selbst einen druckempfindlichen Tumor links oben des Nabels zu finden.

A: Bild bei der gewöhnlichen Kontrastmahlzeituntersuchung.

Konstatiert wurde nur Hypermotilität des Magens, sonst gar keine pathologischen Befunde. Das Duodenum ist teils vom Magenschatten verdeckt. Bei D sieht man zwar abnorme Schatten, aber man kann nicht mit Sicherheit wissen, um was es sich handelt.

B: Bild bei der isolierten Aufnahme des Duodenums.

Dabei liess sich konstatieren, dass der von der Patientin bemerkte Tumor nichts anderes als die strangartig stark kontrahierte Pars horizontalis inferior duodeni ist.

Röntgenpalpatorisch liess sich weiter feststellen, dass die empfindliche Stelle dem Anfangsteil der Pars horizontalis entspricht.

Eben an dieser empfindlichen Stelle sind 2 Divertikel (D D) je mit einem ziemlich langen Halse schön dargestellt. Das Kontrastmittel retentierte ca. 2 Stunden lang in den Divertikeln.

Kurz nach der operativen Beseitigung der Divertikeln(somit auch der Retention des Duodenalinhaltes in den Divertikeln) wurden auch alle Beschwerden, die die Pat. seit 12 Jahren quälten, auf einmal spurlos geheilt (vgl. die Mitteilung von *Kuwabara*¹⁾).

1) Diese Zeitschrift (dieselbe Nummer), S. 203

第 36 圖 A



Fig. 36 A

第 36 圖 B

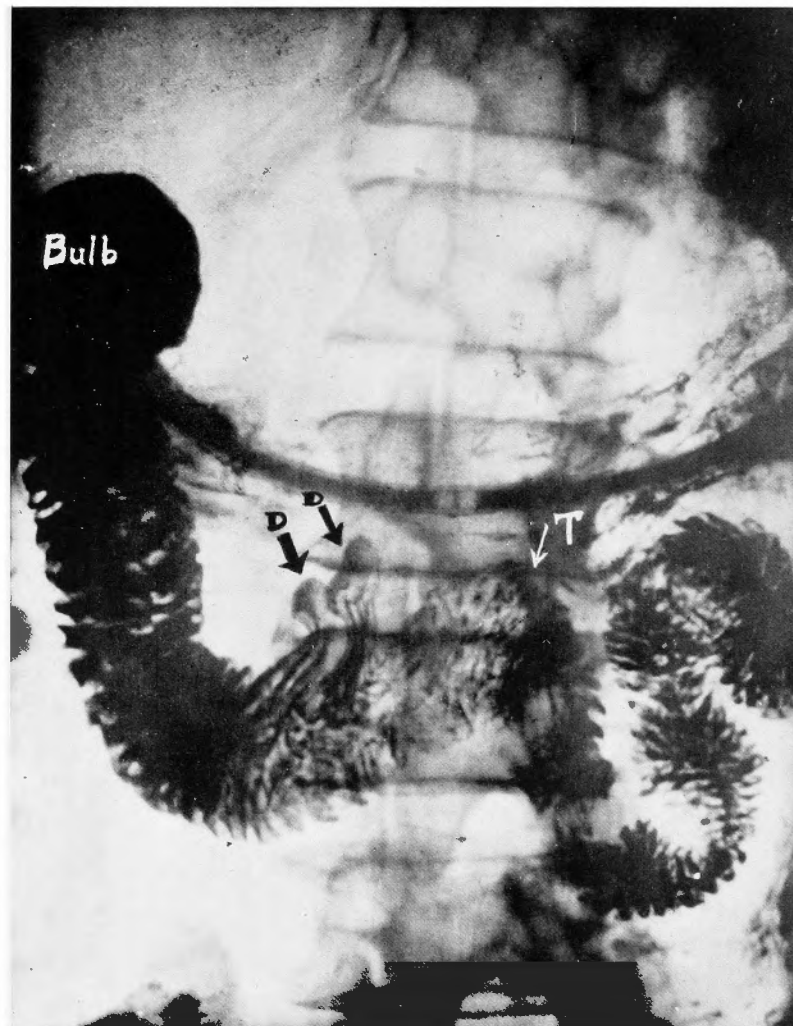


Fig. 36 B

第 37 圖 (A, B, C)

十二指腸潰瘍ト單獨撮影法

十二指腸潰瘍ノ發生部位ハソノ90%以上十二指腸球部ニ存在スルカラ、球部内ヘ十二指腸 \searrow ンデ \nearrow ヲ進入サセルコトハ金屬筒陰影ガ球部病變部ヲ陰蔽スルノ虞レガアルノデ、十二指腸潰瘍ハ單獨撮影法ノ好對象トハナリ得ナイ。然シナガラ外科的ニ取扱フ十二指腸潰瘍ノ大多數例(我々ノ經驗デハ82%)ハ狹窄症狀ヲ伴ツテ居ル。

斯カル場合通常ノ經口の検査法デハA圖ノ如ク胃竇部(MS₁₋₃)ハ擴大シテ右方ヘ移動シ、タメニ狹窄部ハ胃竇部ニ陰蔽サレテソノ所見ヲ明確ニ認知スルコトハ困難デアアル。即チA圖ハ重複撮影法ニ依ツタモノデアアルガ、胃ノ強イ蠕動收縮ノタメ或ル瞬間(MS₃)ハ狹窄部(\downarrow)ヲ認め得ルガソノ明細ハ不明デアアル。

斯カル場合 \searrow ゾンデ \nearrow 先端ヲ狹窄部(B乃至Cノ \searrow)直上マデ進行セシメ置キ徐々ニ造影劑ヲ注入ヘルト狹窄ノ状態、即チ本例デハ球部直下ニ輪狀ノ狹窄(B乃至Cノ \searrow)ガアリ、狹窄上方ニ於テハ幽門ガ膨開シテ球部トノ境界ヲ失ツテ居ルノガ判ル。

斯クノ如ク單獨撮影法デハ十二指腸潰瘍ノ場合デモ明確ニ狹窄ノ部位、長さ等ヲ闡明シ得ル。ソレノミナラズ他ノ陰影ニ妨ケラレルコト無ク狹窄部ヲ各方向カラ検査スルコトガ出來ル。即チB圖ハ輕度ノ第1斜位像デアツテ、幽門膨開(P₁-P₂)ノタメ、狹窄上方ノ球部(Bulb)ト胃竇部(MS)トノ陰影ハ一塊トナツテ居ルガ、ソレヲ第2斜位デ檢ルトC圖ノ如ク狹窄(\searrow)ノ上方ニ於テ後上方ニ向フUlcusdivertikel($\begin{smallmatrix} u \\ \downarrow \end{smallmatrix}$)ノ存在スルヲ認め得ル。

十二指腸潰瘍ノ如ク球部ニ病變ガアルモノニテモ、單獨撮影法ハ上述ノ如キ診斷上ノ利點ヲ有シテ居ルカラ推奨スベキ検査法デアアル。

Fig. 37 (A, B und C)

Distraaktionsdivertikel des Bulbus duodeni

A: Polygramm bei der gewöhnlichen Kontrastmahlzeituntersuchung. (Mit einem Intervall von 6 Sekunden 3mal exponiert.)

MS₁₋₃: Magensinus mit seinen 3 Phasen der Kontraktion.

→→: Eine Stenose, die nur bei einer stark kontrahierten Phase des Magensinus (MS₃) zu erkennen ist. Dabei ist jedoch das genaue Verhalten nicht festzustellen.

B: Isolierte Aufnahme des Duodenums bei demselben Falle; u. z. in der leichtgradigen I. Schräglage.

Man lässt die Olive bis gerade oberhalb der Stenose (\searrow) senken. Dann spritzt man die Kontrastsuspension langsam, immer noch unter der Kontrolle der Röntgendurchleuchtung, ins Duodenum hinein.

S →: Sonde im Magen, der hier gar keine Schatten gegeben hat.

\searrow : Die klar dargestellte stenosierte Stelle im Duodenum.

P₁-P₂: Der geklaffte Pylorusring.

MS: Der teils dargestellte Magensinus.

Bulb: Bulbus duodeni in einem abnormen Füllungszustand (vgl. Fig. 33, 34 und 36 B). Die Ursache der abnormen Füllung des Bulbus duodeni ist jedoch hier nicht zu erklären.

C: Isolierte Aufnahme des Duodenums bei demselben Falle in der II. Schräglage.

\searrow : Die Stenosenstelle des Duodenums.

P₁-P₂: Pylorusring.

MS: Magensinus.

Bulb: Bulbus duodeni.

U →: Median oben und hinten geht der Bulbus zu einer kleinen kugligen Ausbuchtung (U→) hinüber. Die Kontur der Ausbuchtung ist eine überall glatte. Dieselbe deuten wir nicht als eine Nische, sondern als ein Ulcusdivertikel (Distraaktionsdivertikel).

Die oben bei Fig. 37, B in Frage gekommene abnorme Gestalt des Bulbus duodeni wurde somit in der II. Schräglage aufgeklärt.

Bei unserer Methode der isolierten Darstellung des Duodenums sind wir noch imstande, den Füllungszustand des Darmes auf der Stelle beliebig zu ändern.

第 37 圖 A

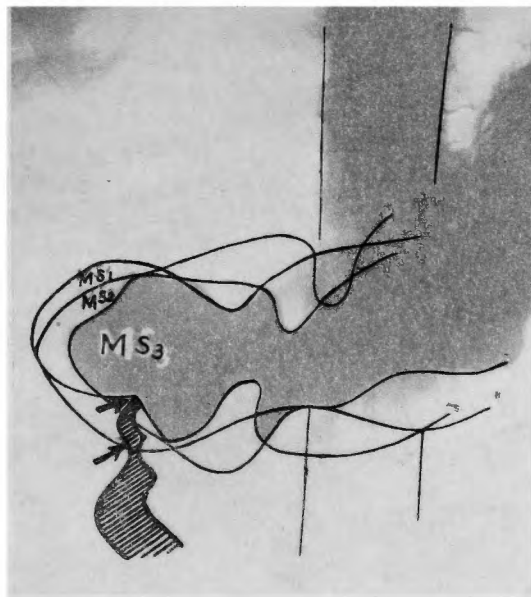


Fig. 37 A

第 37 圖 B

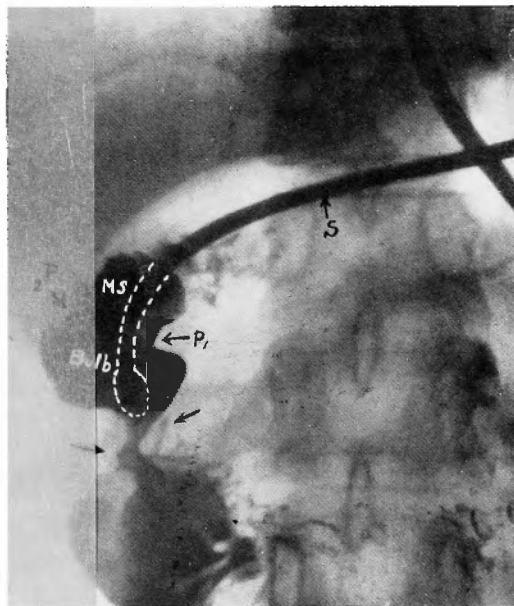


Fig. 37 B

第 37 圖 C

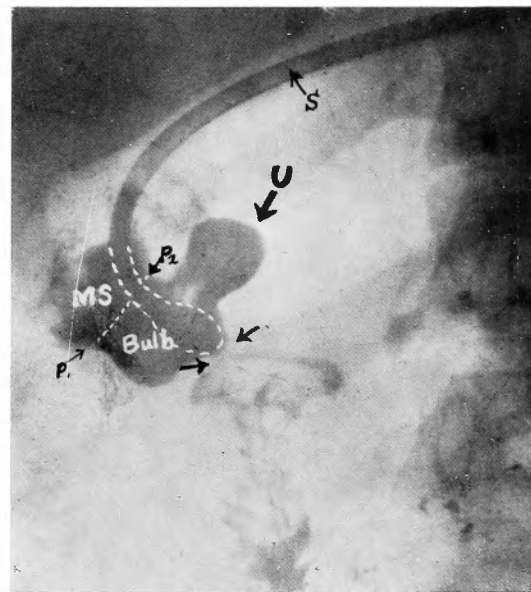


Fig. 37 C

第 37 圖 A

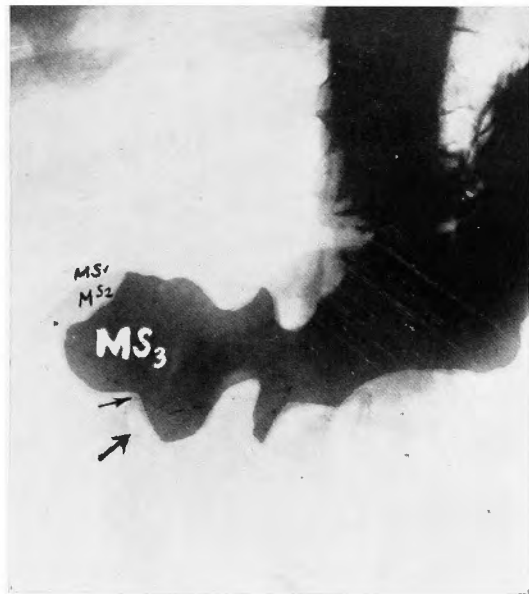


Fig. 37 A

第 37 圖 B

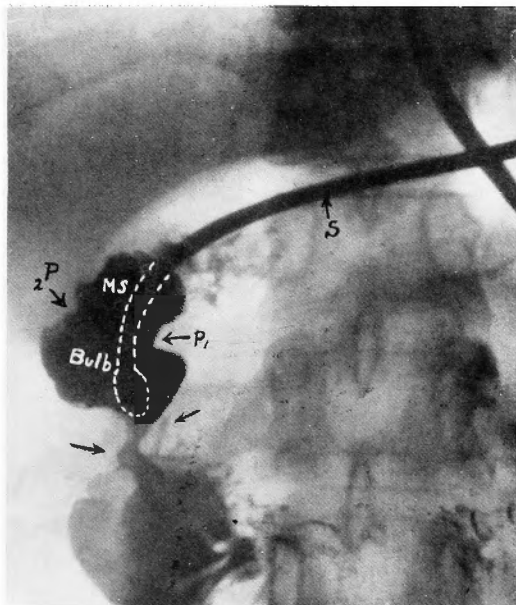


Fig. 37 B

第 37 圖 C

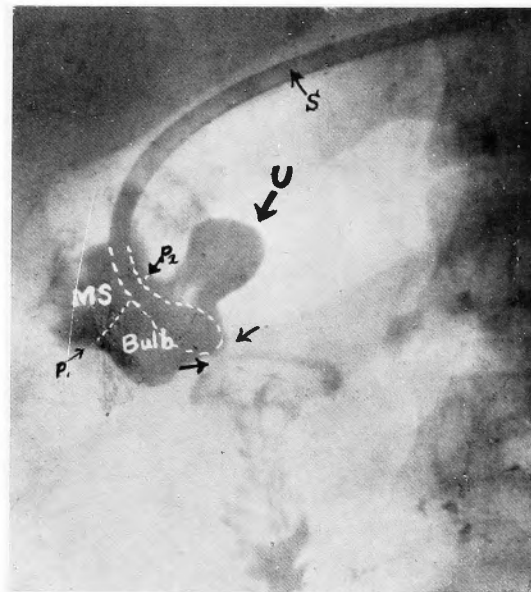


Fig. 37 C

第 38 圖 (A, B)

十二指腸癌

48歳ノ男子、約3ヶ月前カラ上腹部ニ不快感アリ、胆汁様食物残渣ヲ嘔吐シ、漸次脱力、羸瘦スルト曰フ。

通常ノレ線検査デハ、幽門ハ閉鎖不全トナリ胃及ビ十二指腸ハ強ク擴大スルガ、十二指腸下部及ビ十二指腸空腸曲ハ胃ノ陰影ニ妨ゲラレテ病的變化ハ何處ニアルカ全く不明デアツタ。

ソコデ十二指腸單獨撮影法ヲ行フニ、A圖ノ如ク十二指腸空腸曲部(T)ニ長サ約3種ノ狹窄(↘✓)ガアリ、ソノ上方ハ強ク擴大セルヲ知り得タ。

更ニ過剰ノ造影劑ヲ吸引除去シテ粘膜皺襞像ヲ檢スルニ、B圖ノ如ク狹窄部(↘✓)ニ於テハ皺襞ハ全く缺損シテ居ル。此處ニハ壓痛アルモ、腫瘤ヲ觸レ得ナイ。

即チ粘膜炎カラ病的機轉ガ發生シ、而カモ粘膜ヲ破壞シテ實質性腫瘍ヲ形成シ、以テ狹窄ヲ惹起スルニ至ツタコトハ明白デアル。

此ノ診斷ニ際シテハ十二指腸結核ヲモ一應ハ考ヘナケレバナラナイガ、經口ノ感染ノトキハ(粘膜炎ヨリ病變ノ發展スルトキ)潰瘍ヲ形成シ、此ノ如ク大ナル實質性ノ腫瘍ニ由ル狹窄ヲ來タサナイモノデアル。ソレ故ニ本例ハ癌ト診斷サレ開腹ノ結果其ノ然ルヲ證シタ。

即チ狹窄部位ガ比較的長ク、且ツ粘膜皺襞ノ破壞ノアルコトハ癌ノ特有像トシテコロシイ。

Fig. 38.

Ein Fall von Duodenalkrebs

Ein 48jähr. Patient, der seit 3 Monaten an immer zunehmendem Erbrechen, Unannehmlichkeit im Epigastrium und allgemeiner Mattigkeit (Körpergewichtsabnahme) leidet.

Bei der gewöhnlichen Kontrastmahlzeituntersuchung wurde nur eine gewisse Dilatation des Duodenums konstatiert.

Die Gegend der Flexura duodenojejunalis ist vom stark dilatierten Magen verdeckt.

Befund bei der isolierten Aufnahme des Duodenums.

A: Füllungsbild bei der isolierten Aufnahme des Duodenums.

Hochgradige Stenose (↘✓) an der Flexura duodenojejunalis mit der oralwärts stark dilatierten Pars ascendens duodeni.

B: Faltenbild bei demselben Falle.

An der kanalartig stenosierte Strecke (↘✓) sind gar keine Mucosafalten, sondern unregelmässig gezackte Konturen dargestellt. (Hier gar keine Geschwult bei der Röntgenpalpation!)

Trotz dem Fehlen eines palpablen Tumors dürfen wir die die Mucosa derartig destruirenden Prozesse nichts anderes als kazinomatöse auffassen.

第 38 圖 A

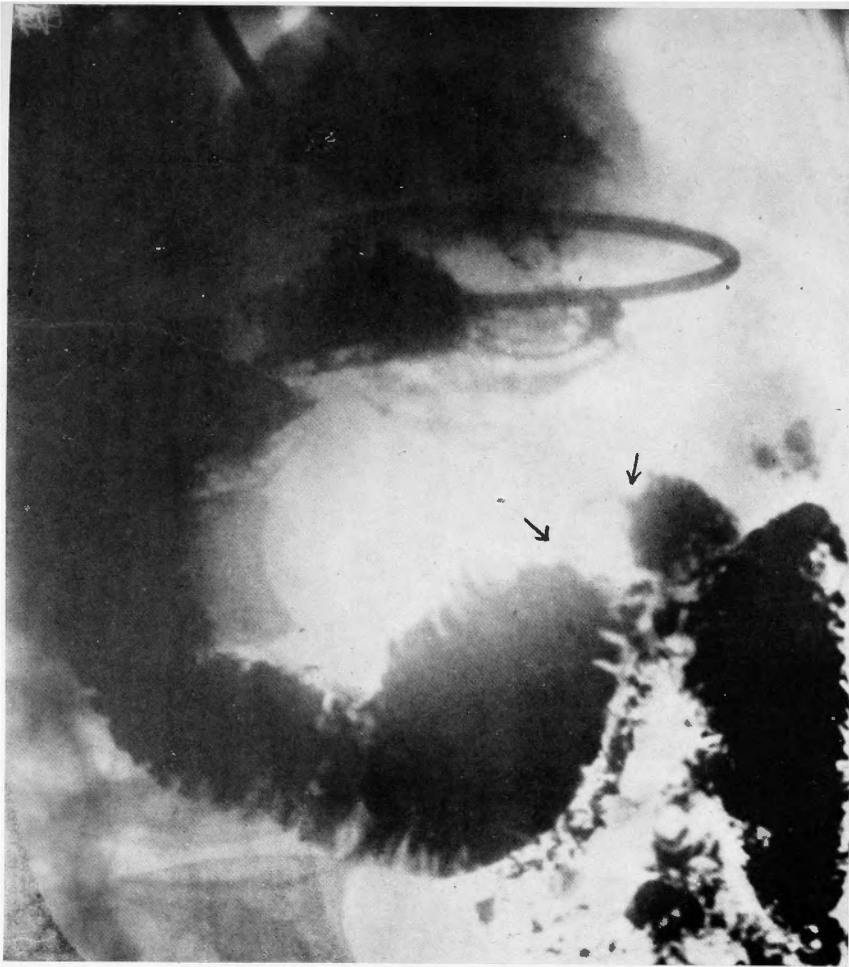

Fig. 38 A

第 38 圖 B

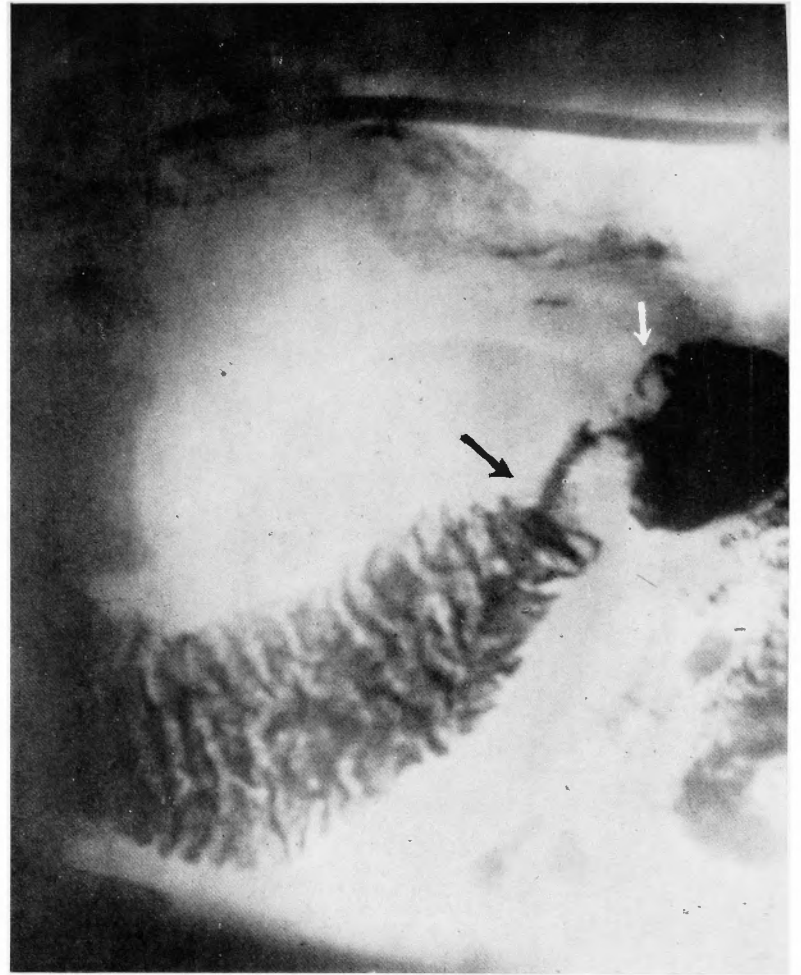


Fig. 38 B

血行感染ニヨル結核性十二指腸狭窄

29歳ノ女子，約1週間前カラ少シク多量ニ食事ヲ攝ルト，上腹部ニ膨滿感，次デ痲痛發作ヲ來タシテ胆汁ヲ混ジタ食物殘渣ヲ嘔吐シ，嘔吐ノ後ニハ痲痛全ク消失スルト曰フ。

胃ニハ病的所見ヲ認メナカツタノデ，十二指腸單獨撮影法ヲ行ツタトコロ，十二指腸空腸曲 $\left(\begin{smallmatrix} T \\ \downarrow \end{smallmatrix}\right)$ ノ上下2ヶ所ニ輪狀ノ狭窄 $\left(\begin{smallmatrix} 1 & 2 \\ \downarrow & \downarrow \\ \uparrow & \uparrow \\ 1 & 2 \end{smallmatrix}\right)$ ガ證明サレタ。

開腹ニヨリ線所見ト全ク一致シテ無數ノ結核性結節ガ輪狀ニ行列シ，ソノ癥痕性收縮ノタメ十二指腸内腔ハ狭窄サレテ小指ヲモ通ジ得ザルニ至ツテ居ルコトガ明カトナツタ。

結節ガ輪狀ニ行列シテ腸管ヲ圍繞シテ居タ點ヨリ，他ノ腸管ノ場合ト同様ニ血行感染ニヨツテ惹起シタ十二指腸結核デアロコトガ判ル。

猶ホ本例ノ如キハ癌トノ鑑別ヲ要スルモノノ一ツデハアルガ癌ノ場合(第38圖参照)トハ異ナツテ實質性ノ組織増殖ガ無キノミナラズ宛カモ絞扼サレタガ如クニ見エル輪狀ノ狭窄ヲ特長トスルカラ，兩者ノ鑑別ハ容易デアル。

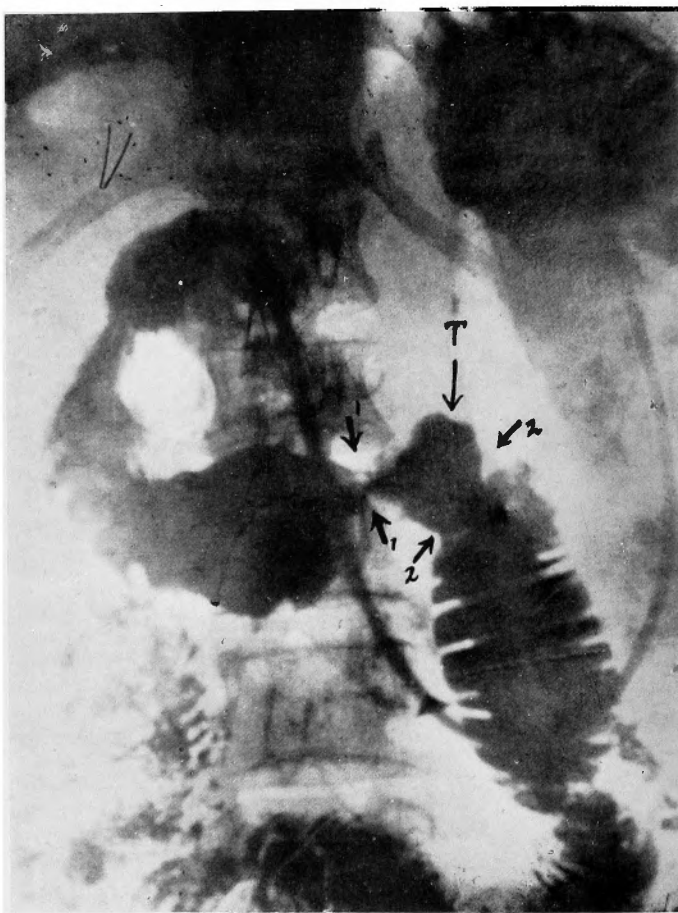


Fig. 39

Fig. 39.

Tuberkulöse Stenose des Duodenums.

Eine 29jährige Patientin klagt seit einer Woche über Vollgefühl im Epigastrium kurz nach der Mahlzeit und darauf folgende kolikartige Schmerzen, die erst nach Erbrechen sistieren.

Die gewöhnliche Kontrastmahlzeituntersuchung ergab nur Dilatation des Magens und Duodenums.

Dank unserer Methode zur isolierten Darstellung des Duodenums konnten wir 2 ring-förmige

Stenosen $\left(\begin{smallmatrix} 1 & 2 \\ \downarrow & \downarrow \\ \uparrow & \uparrow \\ 1 & 2 \end{smallmatrix}\right)$ unweit von der Flexura duodenojejunalis $\left(\begin{smallmatrix} T \\ \downarrow \end{smallmatrix}\right)$ feststellen.

Epikritisch haben wir uns davon überzeugt, dass die Stenosen ihre Entstehung der bindegewebigen Schrumpfung der haematogen infizierten und somit um die ganze Zirkumferenz des Darmes herum entstandenen Tuberkeln verdanken.

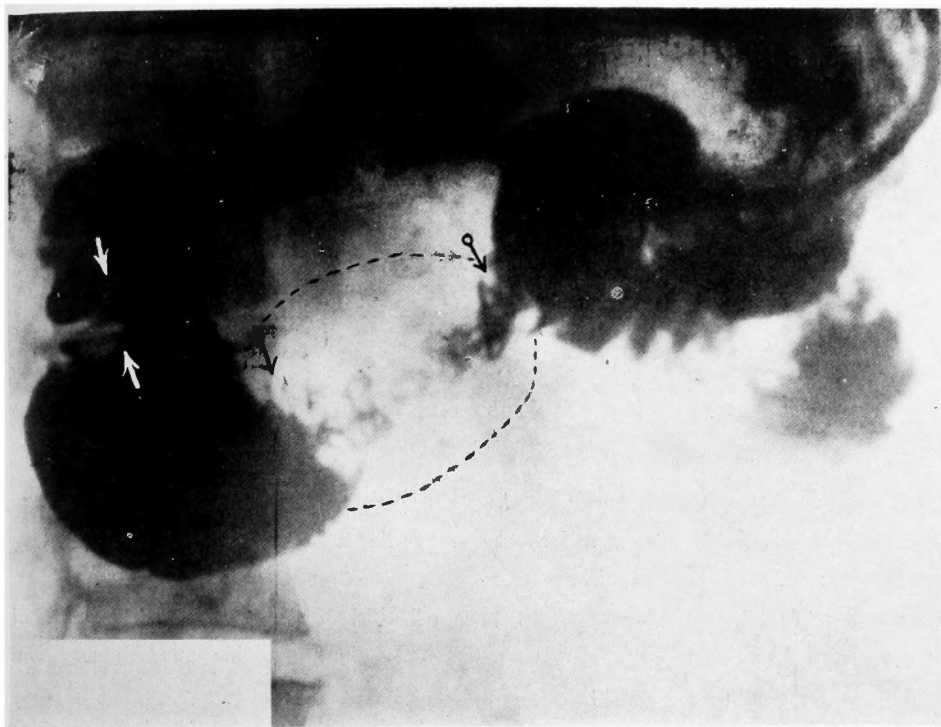


Fig. 40

第 40 圖

結核性淋巴腺腫脹ノ壓迫ニヨル十二指腸狭窄

十二指腸周囲ニ病變ガアツテ外方カラ十二指腸ヲ壓迫シテ通過障碍ヲ來タサシムル疾患ノ内デ最も屢々遭遇スルモノハ、結核性淋巴腺腫脹ニヨル十二指腸狭窄デアル。

圖ニ於テ強く擴大シタ十二指腸下行部ニハ、ノ様ナ透明斑ガアルガ、同所ニハ粘膜皺襞像ガ現ハレテ居ル。之ハ淋巴腺ガ單獨的ニ腫脹シ十二指腸内造影劑ヲ壓排シテ居ルタメデアル。又タ十二指腸下部ハ強く狭窄サレテ居ルガ(♀-♀)、粘膜皺襞像ハ現出シ、而カモ其處ニハ鶏卵大、塊狀ノ腫瘤(O)ヲ觸レタ。即チ多數ノ淋巴腺ガ腫脹シテ塊狀トナルトキハ、十二指腸ハ單ニ壓迫サレルノミナラズ、淋巴道ノ閉塞及ビ炎症ノ波及ノタメニ十二指腸壁自己モ腫脹シテ狭窄程度ヲ増強スル。

此際狭窄部(♀-♀)ノ皺襞像ハ粗トナツテ居ルガ破壊ヲ示ストコロハナイ。即チ粘膜ハ腫脹シテ居ルガ猶ホ完全ニ保持サレテ居ルノガ判ル。

ソレ故ニ狭窄部ニ腫瘤ヲ觸知シ得テモ、ソノ部ニ皺襞像ノ現出ヲ見タナラバ、假令皺襞ガ粗デアツテモ、十二指腸ノ外方カラ病的機轉ガ進行シテ十二指腸ニ壓迫ヲ加ヘテ居ルモノト考ヘテヨロシイ。

Fig. 40.

Kompressionsstenose des Duodenum.

Trotz der starken Dilatation der Pars descendens befindet sich bei (↓) eine gewisse Aufhellung, ohne dass die Mucosafalten daselbst verschwunden sind (Folge der leichten Kompression).

Die Pars inferior duodeni ist zwar stark stenosiert (♀-♀), aber die Mucosafalten sind hier wohl erhalten. Gerade an dieser Stelle liess sich ein Tumor (O) palpatorisch konstatieren. Derselbe war hühnereigross, knollig und nicht vom Boden verschiebbar. (Es ist also auch eine Kompressionsstenose des Duodenum, wie oben bei (↓)).

Dass es sich hier um eine Kompression der tuberkulös vergrösserten Mesenterialdrüsen handelt, konnte noch dadurch wahrscheinlich gemacht werden, dass die Patientin zu gleicher Zeit an Ileocoecaltuberkulose leidet.