

脳腫瘍手術時に於ける脳壓急變の危険に就て

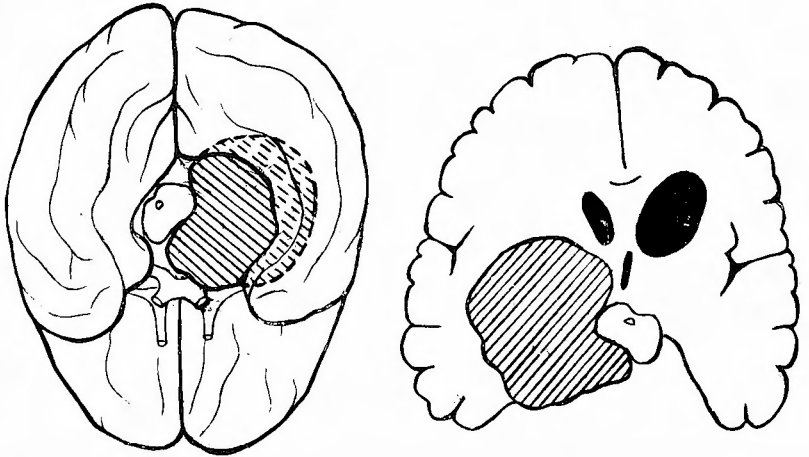
京大外科 荒 木 千 里

最近中脳部を強く壓迫せる2例の腫瘍を手術するに際し圖らずも相類似せる甚だ危険なる症狀に遭遇し、而も夫が單に脳内壓の急變のみの結果と思はれた事は特に注意を要することと考へる。

第1例 小○徹○ 5歳2月 男兒

神經學的検査及び Ventrikulographie による術前の診斷及び剖檢所見によつて確められた腫瘍の位置及び擴りは圖の如くである。即ち脳脚部右寄りに發生した膠質様の腫瘍（組織學的には Astrocytom）である。

此例に圖の如き大きな右側の開頭術を行つた。高い脳壓の爲に強く緊張して居る硬膜を瓣狀に廣く開くや否や高い脳壓の爲に開頭部大脳は強く脱出して來た。と見る間



に患者は意識を失ひ、呼吸頻數淺表となり、脈搏も頻數殆んど觸れ得ざる程度に微弱となつた。そこで直ちに側腦室穿刺を行ひ腦脊髄液を排除して大脳を萎縮せしめ、又強心劑の腦室内注射を行つたが一般狀態は殆んど改善を見ず、加之全身の tonische Krämpfe の發作が相次いで起つて來た。即ち其際患者は上下肢とも強く伸展し内翻し腕關節及び足關節にて掌（蹠）轉し、指（趾）を屈曲（蹠轉）する。斯様な強直發作而も循環、呼吸障碍を伴へる強直發作は普通の大脳皮質性痙攣發作ではなく Jackson の所謂 tonic fits であつて中腦性の痙攣發作である。之は小腦腫瘍の末期に現はるるが故に cerebellar fits とも云はれるが、本來は小腦からの症狀ではなく小腦腫瘍が大きくなるにつれて中腦部の Distorsion を來す爲に起る一つの Enthirnung 即ち Decerebration の症狀と理解される。吾々の第1例の突發事故も硬膜切開によつて脳内壓が一局所に於て急に除かれた爲にそこから急激なる脳脱を來し、その結果腫瘍に壓迫せられた中腦部の Distorsion を起した爲の症狀と考へるのが妥當であらう。

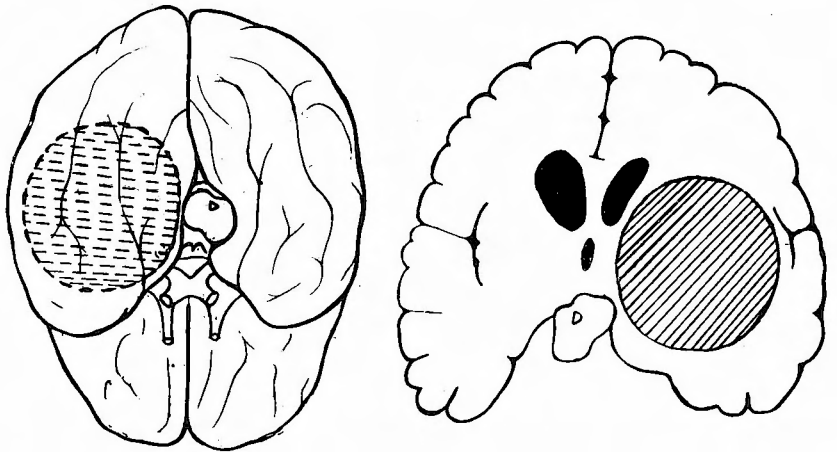
全身狀態險惡なる爲にその儘手術創を縫合閉鎖したが術後3時間にして遂に死亡した。

斯る手術中の中脳性危険症候は後頭蓋窩腫瘍例へば小脳腫瘍に對して後頭下開頭術を行ふ際に見られる事がある。即ちこれらの腫瘍では普通閉塞性腦水腫を伴ふ爲に腦壓は甚だ高くなつて居るが、之に對して手術によつて後頭蓋窩を開いて内壓を急激に低下せしめると、上方即ち大脳の高壓によつて中脳部が Incisura tentorii に於て嵌頓を起すからである。従つて此様な場合には後頭骨除去後硬膜を開くに先つて、側腦室穿刺によつて上部の腦壓を下げ置く事が必要なのである。併し天幕膜上即ち大脳の腫瘍では斯る出來事は一般に稀であるから豫め腦室穿刺を行ふ事は必ずしも必要ではない。併し理論的にはやるに越した事はないのであるから、本例では腦室擴大もあつたこと故、硬膜を開く前に腦室穿刺をやつて置けば此様な事も起らなかつたであらうと後悔されたのであつた。従つて次の例では其點を改善したのであるが、茲にも豫期せざりし理由によつて略同型の危険症候に出遭つたのである。

第2例 本○忠○ 9歳 男兒

腫瘍の大きさ及び位置は Ventrikulographie と手術所見より推定して圖の如くである。即ち第1例とよく似た位置に發生した囊腫性の腫瘍であるが唯第1例と違つて腦實質内の腫瘍である。

此例に對しても圖の如き大きな左側開頭術を行つた。硬膜は腦壓亢進の爲に強く緊張して居る。第1例のことがあるので硬膜を開くに先つて硬膜の上から此側の側腦室前



角穿刺を行つた。而るに此例では Ventrikulographie の際に腦室内に大量の空氣が注入されてゐた爲に太い腦穿刺針を通して瞬間的に大量の腦室内空氣が逸出して急激なる腦の萎縮を來し、硬膜は強く陥没した。其瞬間より患者は意識を失ひ呼吸悪化し遂に停止するに至つた。人工呼吸を行へば恢復するが、暫くすると又呼吸が止る。又人工呼吸をやれば恢復すると云つ様に何回も何回も繰返す。但し脈搏の状態は極めて良く數も 100 しかなく緊張も至つて良好である。その中に全身痙攣發作が何回も起つた。之は第1例と違つて klonische Krämpfe で先づ右下腿に始まり次いで右大腿、軀幹、右上肢、右顔面へ波及するのである。約1時間手術を中止して應急處置を行ふ中に幾分呼吸状態が良好となつたので、人工呼吸の係を一人残して手術を續行する事とした。即ち圖の如き位置にある囊腫性腫瘍に對して腦皮質切開を行ひ「ヒヨレストリ

ン」を含む乳白色の液を排除した。壁在結節は見あたらない。此患者は幸ひに其後の経過順調である。

この第2例に於ける突發事故の様子は第1例とは多少異つて居り脈搏悪化なく、又 Decerebration の症状明かならず Jackson 皮質癲癇様の痙攣發作を起したのであるが、症状の中心となるものは呼吸障碍であつた。之は矢張り「脳室穿刺による脳室内空氣の急激なる逸出の結果として腦壓が急に低下し、その爲に腫瘍によつて壓迫されて居た Hypothalamus 後部即ち中腦に接する部分の呼吸調節中樞の障碍を起したものと考へるのが穩當であらう。何となれば腫瘍は明かに天幕膜上に位して居り又手術部位から云つても延髄の呼吸中樞そのものが障碍を起したとは考へ難いからである。

以上2例の苦い經驗によつて吾々は次の事を學び得た。

即ち天幕膜下即ち後頭蓋窩の腫瘍のみならず、天幕膜上の腫瘍でも Hypothalamus 後部より中腦部を強く壓迫して居る様な腫瘍では手術時硬膜切開にあつて惹起さるべき腦壓急變が恐るべき危険症狀を呈し得る。之を避けるには徐々に腦壓を低下せしめること、夫には普通の腦穿刺針の様な太いものでなく鉗針(套管針)を用ひて側腦室穿刺をやる必要があると思ふ。

京大外科整形外科新講堂

