

# 臨 床

## 外傷ニヨル乳糜胸ニ就テ

京都府立醫科大學横川外科教室(主任横川教授)

醫學士 藤 田 一 雄

醫學士 板 東 保

醫學士 杉 下 次 郎

(本論文ノ要旨ハ昭和13年11月6日第47回近畿外科學會席上ニテ發表セシモノナリ)

## Ein Fall von Chylothoracus traumaticus.

Von

Kazuo Fujita, Tamotsu Bando und Jiro Sugishita

[Aus der Chirurgischen Klinik der Med. Akad. zu Kyoto

(Vorstand: Prof. Dr. K. Yokota)]

### Zusammenfassung.

1) Kürzlich hatten wir Gelegenheit, einen Fall von Chylothoracus traumaticus, wie er in der Literatur nur selten berichtet wird, zu beobachten, und zwar wurde er durch operative Behandlung ausgeheilt. Der Kranke war ein 10jähriger Knabe. Beim Spielen erlitt er eine stumpfe Kontusion an der linken Brust in der Infraklaviculargegend. Röntgenologisch wurde eine Fraktur der linken ersten Rippe festgestellt. Durch die Frakturstümpfe kam es zur Verletzung des Ductus thoracicus, welcher Umstand eine Ansammlung von Chylusflüssigkeit in der Pleurahöhle herbeiführte.

2) Trotz wiederholt vorgenommener Pleurapunktionen vermehrte sich der Chylus in der Pleurahöhle. Erst dadurch gelang es uns schliesslich, diese Chylusansammlung zu beseitigen, dass wir einen Druckverband an der Inzisionswunde, die sich in der Höhe der linken Lungenspitze nach dem Ductus thoracicus hin befand, anlegten. Nach 3 Monaten konnte der Patient als gänzlich geheilt entlassen werden.

3) Es empfiehlt sich in solchem Falle, wo es sich bei wiederholten Pleurapunktionen um Entkräftung des Kranken infolge des Chylusverlustes handelt, der seinerseits zum Tode führen kann, auf irgendeinem Wege die Ernährung des Individuums zu ersetzen.

Wir hatten experimentell nachgewiesen, dass der Erguss ohne Schädigung intravenös injizierbar ist.

4) Schliesslich dürfte es wohl kaum nötig sein zu bemerken, dass jede Punktion unter allen aseptischen Kautelen ausgeführt werden muss.

(Autoreferat)

## 内容抄録

外傷ニヨル乳糜胸ハ非常ニ稀ナル疾患ニシテ本邦ニ於テハ唯々宇野氏ノ1例ヲ見ルニ過ギズ。余等ハ最近横田外科教室ニ於テ外傷ニヨリ乳糜胸ノ1治験例ヲ得タルヲ以テ此處ニ其ノ得タル知見ヲ報告シ併セテ聊カ本症ニ就キテノ考察ヲ試ミント欲ス。患者ハ10歳ノ男子。遊戯中左側鎖骨下部ニ棒ニテ打撲傷ヲ受ケタリ。其ノ際ニ線検査ノ結果左側第I肋骨骨折ヲ證明セリ。此ノ左側第I肋骨骨折端ヲ以テ胸管上部ヲ損傷セシモノ、如ク、數日後左側胸腔内ニ乳糜ノ潑溜ヲ證明セリ。吾々ハ屢々胸腔穿刺ニヨリ乳糜ノ排除ヲ計リタルモ尙益々乳糜ノ胸腔内潑溜ハ増加セルヲ以テ左側肺尖部ヲ切開シ、胸管ヲ適當ニ壓迫セリ。斯クシテ乳糜ノ胸腔内潑溜ハ止ミ約10日後壓迫繃帶ヲ除去セルモ乳糜ノ胸腔内漏出ヲ全然認メザルニ至レリ。入院後約3ヶ月ニシテ全治退院セリ。今後斯ル症例ニ遭遇セル際ハ胸管損傷部ヲ壓迫スル事ハ最モ適切ナル療法ナリト信ズ。尙此ノ際留意スベキハ、屢々繰返ス胸腔穿刺ニヨリ患者ヲシテ遂ニ衰弱ニヨリ死亡セシムルモノナレバ、榮養失調ニ陥ラザル様豫防スルニアリ。吾々ハ胸腔穿刺ニヨリ得タル乳糜ノ靜脈内注入ハ何等障碍ナキ事ヲ實驗的ニ證明セリ。最後ニ外科の見地ヨリ屢々繰返ス胸腔穿刺ノ際、消毒ヲ嚴重ニシテ膿胸ヲ豫防スル事ハ本症ノ場合特ニ肝要ナリ。(自抄)

## 内容目次

第1章 緒言並ニ文獻	第3節 診 斷
第2章 自家症例	第4節 豫後並ニ療法
第3章 總括並ニ考按	第4章 結 論
第1節 原 因	文 獻
第2節 臨牀症狀	

## 第1章 緒言並ニ文獻

乳糜胸トハ乳糜性漏出液ノ肋膜腔内ニ潑溜スル疾患ニシテ種々ノ原因ニヨリテ起リ得ルト雖モ甚ダ稀有ナル疾患ニ屬ス。

1633年 Bartolettus<sup>1)</sup> 氏ガ肋膜腔内ノ乳汁様漏出液ニ就キテ記載セルヲ以テ本症報告ノ嚆矢トナス。其ノ後歐米ニ於テハ相踵ギテ報告サレ1911年 Nieriker<sup>2)</sup> 氏ハ文獻中ヨリ114例ノ乳糜性腹水、3例ノ乳糜性心嚢漏出液及60例ノ乳糜胸症例ヲ總括報告セリ。

然ルニ吾國ニ於テハ其報告甚ダ稀ニシテ從來ノ文獻ヲ涉獵スルニ久留<sup>20)</sup>、宇野<sup>19)</sup>、稻田<sup>18)</sup>、三谷・坂本<sup>17)</sup>、吳<sup>16)</sup> 氏等ノ6例ノ報告ヲ見ルニ過ギズ。シカモ多クハ非外傷性乳糜胸ニシテ外傷性乳糜胸ハ宇野氏ノ1例アルノミ。

余等ハ最近横田外科教室ニ於テ左側第I肋骨骨折ニヨリ惹起サレタル乳糜胸ノ1例ヲ經驗シ且之ヲ全治セシメ、興味アル知見ヲ得タルヲ以テ此處ニ其報告ヲナシ併セテ聊カ本症ニ就キテノ考察ヲ試ミント欲ス。

## 第2章 自家症例

患者：10歳ノ男子、村○陽○郎

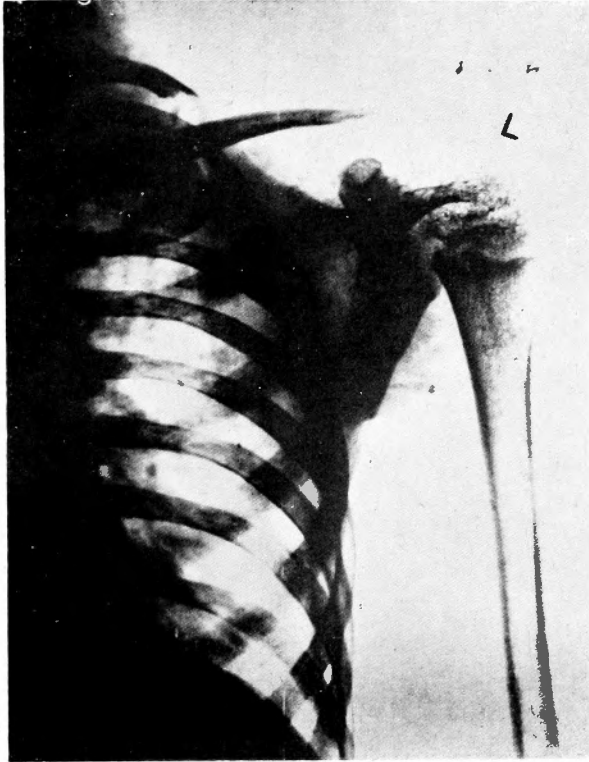
家族歴並ニ既往症：特記スベキ事無シ。

現病歴：本年7月2日棒ニテ左鎖骨下部ニ打撲ヲ受ケ直チニ甚ダシキ疼痛ト呼吸困難ヲ訴ヘタリ。然シ咳嗽等ハ認メズ。ヤガテ左胸部及ビ左上半身ニ渉ル瀰漫性水腫様腫脹ノ出現ヲ認メタリ。勿論皮膚ノ發赤ナシ。冷巻法ニヨリテコノ腫脹ハ次第ニ減ジタルモ苦痛去ラザルヲ以テ吾ガ外來ヲ訪レ即日入院セシモノナリ。

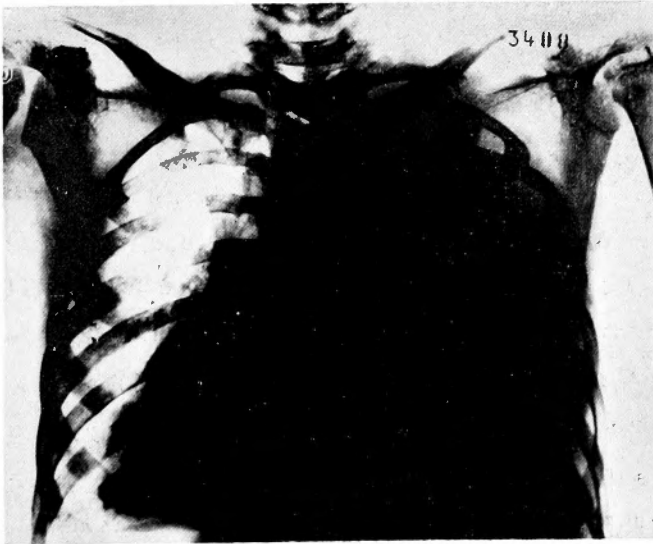
現在症：體格中等、榮養稍減退、皮膚並ニ可視粘膜炎ニハ貧血性及ビシテアノーゼヲ認メズ。脈搏整調、緊張可良、毎分80、體温37.8°C、頭部ニハ異常ナク、顔貌ニハ苦悶狀ヲ認メズ。瞳孔ハ左右同大、對光反應稍亢進ス。舌ハ濕潤シ咽頭ニハ異常ナシ。腹部並ニ下肢ニ於テモ異常ヲ認メズ。

局所所見: 左側頸部ヨリ左側鎖骨下4横指=及ブ瀰漫性水腫様腫脹アリ。左側鎖骨ノ約中部 = 1錢銅貨大ノ輕度ナル皮膚剝脱ヲ認メタルモ皮膚ノ發赤ナシ。瀰漫性=腫脹セル部分ヲ觸診セシ時ハ彈性軟=シテ握

(附圖 I) 左側第 I 肋骨骨折ノ狀ヲ示ス。未ダ乳糜胸ノ所見ナシ



(附圖 II) 左側肋膜腔内=液ノ瀦溜セル狀態ヲ示ス



雪音ヲ聞ケリ。即皮下氣腫ノ存在ヲ知レリ。

ト線検査ノ結果, 左第 I 肋骨ハ約中央部=テ骨折シ1種以上ノ離開ヲ證明セリ。他ノ骨ニハ異常ナシ(附圖 I)。

經過及治療: 數日後呼吸促迫, 淺在性, 呼吸數毎分時40トナリ打診上左胸部一般ハ強く濁音ヲ呈シ, 聽診上呼吸音ハ非常=弱シ。

ト線検査ノ結果左側肺野ハ全ク陰影ヲ示シ心臟モ右方へ壓迫サレタル像ヲ認メリ(附圖 II)。體温ハ37.0°Cヲ越エズ。

白血球數6200。

赤血球數5120000。

血色素含有量60% (ザーリー氏法)。

鹽基嗜好性..... 0.25%

レオジン嗜好性... 2.00%

低レオジン嗜好性

分狀	桿狀..... 5.50%
	Ⅱ.....28.25%
	Ⅲ.....26.00%
	Ⅳ.....10.75%
	Ⅴ..... 0.25%

淋巴細胞 { 大.....23.00%

小..... 1.25%

大單核移行形..... 5.25%

血液像ハ輕度ノ貧血以外=著變ナシ。

要スル=滲出性肋膜炎若クハ血胸ノ像ナリ。カクスル内=呼吸數ハ増加シ脈搏頻數トナレルヲ以テ胸腔穿刺ヲ行ヒタルニ, 乳白色=混濁セル液ヲ採取シ得タリ。血胸カ又ハ化膿性=非ザル滲出性肋膜炎ノ期待=テ試ミタル穿刺液ガ斯ル所見ヲ呈セルヲ以テ今迄ノ經過ト合セ考フレバ左側第 I 肋骨骨折=ヨリ胸管ノ上端ガ

破レ爲ニ生ジタル乳糜胸ナル事ハ直チニ思考シ得ラレタリ。胸腔穿刺液検査所見ハ表ノ如シ(第 1 表)。

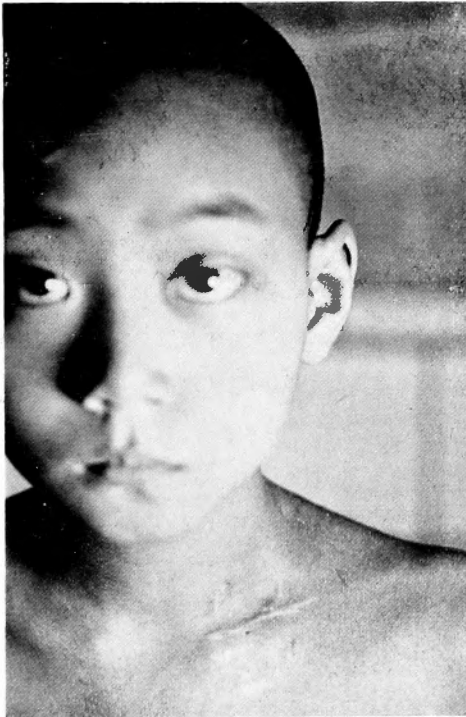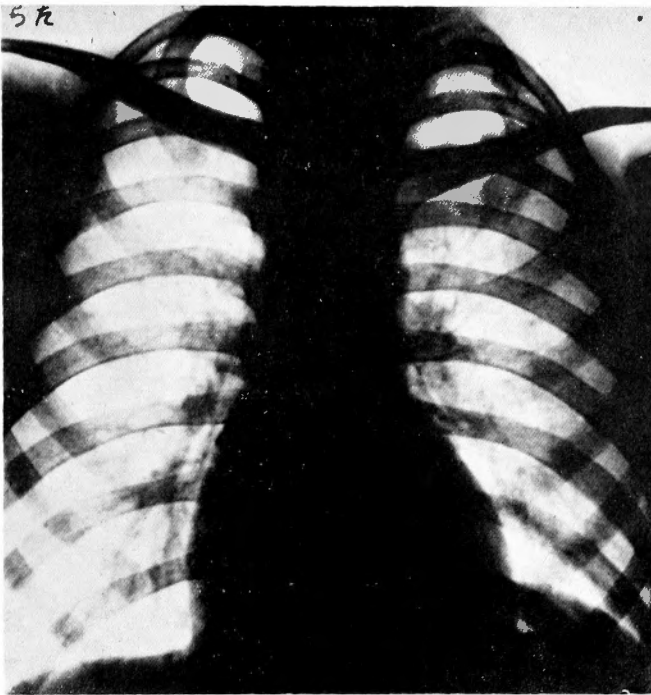
第 1 表 胸腔穿刺液検査所見

外觀の所見	色……乳様黄色強ク濁濁セリ 臭氣……認メズ 纖維素凝塊……認ム	顯微鏡的所見	(1) 上皮細胞, 白血球, 赤血球ヲ極メテ少數認ム (2) $\text{L}$ コレステリン <sup>1</sup> 結晶少數 (3) 微細脂肪球多數ヲ認ム (4) $\text{L}$ ズダン <sup>1</sup> Ⅲヲ以テ染色スルト重屈折ヲ呈スル脂肪球ヲ多數ニ認ム (5) 脂肪球ノ大サハ1乃至4 $\mu$ ミクロン <sup>1</sup>
物理化學的所見	比重……………1013 反應……………中性 蛋白含有量(エスバハ氏法) 3.0% ザルコウスキー氏反應……(+) 糖含有量……………2.5mg/dl ニールンデル氏法……(+) ヘーンス氏法……(+) 膽汁色素…グメリン氏反應(+) 	細菌學的検査所見	培養セルモ何等細菌ノ $\text{L}$ コロニーハ生ヘナカツタ

以上ノ所見ヨリシテ乳糜胸ナル事ハ直チニ診斷シ得タリ。故ニ第 1 回穿刺ニ於テ約 500 立方糎程採取シタルニ之レニヨリ一般狀態ハ大ニ輕快セリ。

抑々肋膜腔内ノ滯溜液ヲ一度ニ多量採取スル時ハ今迄陽壓ナリシ胸内壓ガ平壓トナリ, 更ニ陰壓トナル。然ルニ今迄徐々ニ滯溜スル液壓ニ對應シテ機能ヲ營メル心臟ガ急ニ胸内壓ノ減少ヲ來シタルヲ以テ擴張シタルママ停止シテ死ノ歸轉ヲトル事スラアリ。故ニ第 1 回ハ 500 立方糎ニ止メ, 更ニ 3 日後 800 立方糎採取シ, ソノ後 1 週間ニ 500 立方糎ノ割ニテ胸腔穿刺ヲ行ヒ居タルモノナリ。勿論コノ際嚴密ナル消毒ヲ行ヒテ膿胸ヲ豫防シタルハ言フ俟タズ。胸腔穿刺ニヨリ呼吸ハ容易トナリタルモ一般榮養狀態ハ次第ニ悪クナリ, 食慾モ又減退セリ。然ルニ 1 週間ニ 500 立方糎ノ穿刺ニテハ過少ナル爲カ肝臟, 脾臟ノ肋骨弓下ニ下降セルヲ認メタリ。又呼吸困難モ少シツツ増加シ脈搏モ惡化シタルヲ以テ穿刺回数ヲ増加シタルニ呼吸ハ樂ニナルモ榮養狀態ハ次第ニ衰弱ノ一路ヲタドル事ヲ認メリ。次ニ左鎖骨上窩ニ鳩卵大ノ膨隆ヲ生ジ。之レハ呼吸ニヨリテ大サヲ變ズル柔軟ナル腫張ナリ。即肺尖部肋膜腔ヲ内部ヨリ押上グル程乳糜ノ滯溜ヲ來シタルコトヲ想像シ得。ココニ於テ同年 8 月 17 日横田教授執刀ノモトニ左鎖骨上部ニ 5 糎ノ横切開ヲ加ヘタル所, 物凄キ勢ヲ以テ乳糜ノ噴出スルヲ認メリ。斯ル際胸内壓ノ急激ナル變化ヲ恐レ徐々ニ乳糜ヲ排出セリ。次ニ指ヲ入レテ觸診スルニ鎖骨ノ上ニ肋膜腔ガ膨隆シ憩室ノ狀ヲ呈セリ。ソノ大サハ小兒手拳大ニシテ壁ハ平滑, シカモ肋膜腔ト交通セリ。尙左第 1 肋骨骨折端ハ觸ルル事得ザリキ。斯クテ空洞内ニ沃度 $\text{L}$ フォルム・タンボン<sup>1</sup>ヲカタク挿入シ壓迫的ニ一部皮膚縫合ヲ行ヒタリ。此ノ $\text{L}$ タンボン<sup>1</sup>ガ乳糜胸管ノ損傷部ヲ壓迫スル目的ニ適イタルラシク, ソノ後ハ著シキ乳糜ノ漏出ナク, 滯溜セシ乳糜ハ胸腔穿刺ニヨリテ採取シタルニ現在ノ $\text{L}$ 線像ニハ液ノ滯溜セル様子ナシ(附圖 III)。體重ハ増加シ, 食慾尤進シ, 尿量モ増加シテ同年 10 月 18 日手術創ハ完全ニ治癒セリ(附圖 IV)。

(附圖Ⅲ) 全治セル像ヲ示ス



(附圖Ⅳ) 手術創ノ全治セル状態ヲ示ス

### 第3章 總括竝ニ考按

#### 第1節 原 因

乳糜胸管ノ解剖學的關係ノ詳細ハ之ヲ省略スルモ要スルニ右上半身ヲ除ク身體各部ノ淋巴ヲ集メテ左内頸靜脈ト鎖骨下靜脈トノ結合部ニ於テ兩者ノ何レカニ開口スルモノナリ。胃壁竝ニ腸管壁ノ淋巴管ハ乳糜ヲ含有スルガ故ニ，特ニ乳糜管ト稱セララルモノナリ。尙開口部ノ瓣ハ絶對ニ逆流セザルモノニシテ，若シ血乳糜胸ニ發生シタル場合ハ，其ノ血液ハ同時ニ損傷サレタル他ノ血管ニ由來スルモノト考フルヲ至當トス。又乳糜胸管ハ胸部ノ下方ニテハ正中線，時ニハ右方ニヨリ，上方ニテハ左方ニヨレルヲ以テ其ノ加ヘラレタル原因ノ如何ニヨリ右側或ハ左側，時ニハ左右兩側ニ乳糜胸ヲ生ズルコトアリ。

今文獻ニ舉ゲラレタル各種ノ一般原因ヲ總括スレバ次ノ如シ。

#### 〔A〕 後天性原因

- (1) 外傷的原因
- (2) 手術的原因
- (3) 非外傷的原因

#### 〔B〕 先天性原因

(原因不明ナル場合)

〔A〕 (1) 外傷的原因：胸管ノ外傷ニヨル損傷ハ其ノ深部ニアリ且ツ色々ノ組織ヲ以テ蔽ハレアルト云フ患マレタル解剖學ノ關係ニモ拘ラズ、他ノ原因ニヨル乳糜胸ニ比シテ比較的多キモノナリ。Rotmann<sup>13)</sup> 氏ハ全乳糜胸ノ3分ノ1ハ外傷ノ原因ニ因ルナラント稱セリ。戰傷外科ニアリテハ胸部刺傷、銃傷等ニヨリ單獨ニ胸管丈ガ損傷サルル爲ニ惹起サレル事アルモ、平時ニアリテハ胸部打撲、脊椎或ハ肋骨骨折、胸廓ノ過度ノ壓迫、屈伸挫傷等ノ原因ニヨリ胸部乳糜管破裂ヲナセル場合ニ多シ。

(2) 手術の原因：左側鎖骨上窩ノ外科ノ手術、例ヘバ腫瘍剔出、深部ニ癒着セル甲状腺腫或ハ淋巴腺腫剔出ノ場合竝ニ左第1肋骨切除術又ハ左頸下部ニ於ケル手術等ノ場合誤リテ損傷スル事アリ。Nasaroff<sup>14)</sup> 氏ハ胸管ノ手術ノ損傷ニ就キテ次ノ如キ統計ヲ報告セリ。24例ハ結核性淋巴腺剔出、20例ハ頸部癌腫剔出、11例ハ肉腫、3例ハ悪性甲状腺腫、1例ハ鎖骨下動脈ノ動脈瘤、1例ハ頸部囊腫等ナリ。近時交感神経節切除術或ハ肺結核ノ外科ノ治療ノ目的ニヨル左側肺尖部ニ於ケル肺萎縮竝ニ横隔膜神経捻除術等ノ多ク行ハルルニ付キ特ニ解剖學ノ關係ヲ考慮シスル過失ヲ避クルベク留意スル事ハ肝要ナリ。Sauerbruch<sup>15)</sup> 氏ハ横隔膜神経切除術ノ際ニ1例ヲ經驗セリト云フ。

(3) 非外傷的原因：乳糜胸管自身ニ結核、微毒、悪性腫瘍ヲ生ジタル場合又ハ胸管周囲ノ炎症或ハ悪性腫瘍ノ jauchig nekrotischer Zerfall ノ際ニ胸管壁ガ脆クナリ瘻孔ヲ形成スル事アリ。Hüssy<sup>3)</sup> 氏ハ心臟瓣膜障碍ニヨリ鎖骨下靜脈、無名靜脈ニ鬱血ヲ生ジタル場合乳糜胸ヲ生ズト云ヘリ。脈管系統ニ異常ナル場合即鎖骨下靜脈又ハ胸部乳糜管ノ靜脈開孔部ニ血栓又ハ栓塞ヲ形成セル場合。縦隔膜腫瘍竝ニ結核性、微毒性、ホドキン氏病性淋巴腺肥大ニヨリ乳糜胸管ノ壓迫サレタル場合。全身惡液質ニ因リ血管壁ノ榮養障碍ニ陥リタル場合(Nieriker氏ニヨル)。肝硬變症、癌腫ニ因ル毒性影響ニヨリ、淋巴管内被細胞ガ障碍サレタル場合(Finkelkraut氏ニヨル)等舉ゲラレタリ。然ルニ正常乳糜管ヨリ乳糜ガ管外ニ滲出シ得ルヤ否ヤハ甚ダ興味アル問題ニシテ Schmidt, Mülheim<sup>16)</sup> 等ハ動物實驗ニヨリ僅少量ハ漏出シ得ル事ヲ證明セリト云フ。

〔B〕 先天性原因(原因不明ナル場合)：Rohleder<sup>12)</sup> 氏ハ生後6日ノ新生兒ニ於テ原因及誘因無クシテ乳糜胸ヲ惹起シ、死體解剖ニヨルモ何等原因ノ變化ヲ認メザリシ1症例ヲ報告セリ。又 Hilgenberg<sup>4)</sup>、吳<sup>16)</sup> 氏等モ同様ノ乳兒乳糜胸ノ症例ヲ報告セリ。

## 第2節 臨 牀 症 狀

1) 發病狀態：一般ニ外傷性乳糜胸以外ハ本病ノ發病狀態ハ甚ダ緩慢ニシテ、數週間乃至ハ數ヶ月ヲ經テ初メテ診斷サルル症例多ク、時ニハ臆胸ト誤診サレ死後解剖ニヨリテ初メテ乳糜胸ト判明シタル症例アリ。

2) 體溫：本症ハ通常無熱ニ經過ス。然ルニ外傷性乳糜胸ニアリテハ僅カニ一過性熱發ヲ見ル事アリ。本症例ニ於テモ入院當日ハ 37.8°C ヲ示セリ。Nieriker 氏ニヨレバ體溫上昇ハ合併

症 = 因ルト云ヘリ。然ル = 例外トシテ外傷モ合併症モ無キニ拘ラズ 38.0°C 以上ノ發熱ヲ見ル事アリ (nach Rother<sup>13)</sup>, Jennig u. Rich<sup>16)</sup>。

3) 咳嗽: 多クノ症例 = 於テ認メラルルモ本症例 = アリテハ認メズ。

4) 呼吸促迫乃至呼吸困難: 多クノ症例 = 於テ訴フ。本症例 = 於テモ認メタリ。

5) 「チアノーゼ」: 多クノ症例 = 於テ「チアノーゼ」ヲ訴フルモ本症例 = アリテハ之ヲ缺ク。

6) 榮養狀態: 本症 = アリテハ必ズ種々ナル程度ノ榮養失調 = 陥ルモノナリ。之ノ原因ハ食慾不振ノ外, 最モ重大ナル役割ヲ演ズルモノハ乳糜ノ肋膜腔内漏出 = ヨル身體榮養素ノ喪失 = 基クモノナリ。

7) 血液像: 文獻上, 本症 = アリテハ輕度ノ貧血以外 = 血液像 = 著明ナル變化ヲ認メズト云フ。本症例 = アリテモ輕度ノ貧血以外著明ナル變化ヲ認メザリキ。

8) 尿量ノ減少, 渴等ヲ訴フ。本症例 = アリテハ乳糜ノ肋膜腔内滯溜ノ減少 = 從ヒテ尿量ハ増加シ, 渴モ訴ヘザル = 至レリ。之レ水分ノ循環器以外 = 漏出 = ヨリ起リタル事ハ想像 = 難カラズ。

9) 胸部レ線所見: 滲出性肋膜炎又ハ膿胸等ト同様 = 均一ナル陰影ヲ呈スル以外特別ナル所見ナシ。勿論肋膜腔内滯溜液ノ多少 = ヨリ差異アルハ言フ俟タズ。

10) 穿刺液: 穿刺液 = ツキテ初メテ最モ正確ナル検査報告ヲナセシ者ハ 1875 年 Quincke<sup>10)</sup> 氏ナリ。氏 = ヨレバ乳様ヲ呈セル漏出液ヲ 2 層 = 分テリ。即チ眞ノ乳糜ノ滯溜 = ヨルモノヲ乳糜胸水或ハ乳糜腹水 (Hydrops chylosus) ト稱シ。之レハ靜止スルモ 2 層 = 分レズ。脂肪變性 = 陥レル細胞 = ヨリ乳糜様ヲ呈セルモノヲ乳糜様胸腹水或ハ脂肪胸腹水 (Hydrops chyloformis od. Hydrops adiposus) ト稱シ, 靜止スル事 = ヨリ 2 層 = 分レルモノナリ。然ル = 之等ノ混合型モ存在スルヲ以テ, 氏ノ云ヘル如ク常 = 2 型 = 分チ得ルトハ限ラズ。混濁ハ Lezithin = 依ルト云フ説 (Micheli<sup>7)</sup> und Mattiolo, Strauss<sup>15)</sup>, Mukoidstoffe = 依ルト云フ説 (Hammarsten<sup>5)</sup>, Eiweisskörper = 依ルト云フ説 (Lion<sup>6)</sup>) 等アリ。又多クノ場合糖ヲ含行ス。之レ = 關スル詳細ナル検査成績ハ前掲ノ表ノ如シ。

### 第3節 診 斷

本症ノ診斷ハ胸腔穿刺液検査所見ヨリ容易ニ決定サルルモノナリ。

### 第4節 豫後並ニ療法

本症ノ豫後ハ其ノ原因及合併症 = ヨリ左右サルルハ勿論又其ノ報告例僅少ナルヲ以テ學者 = ヨリ意見ヲ異ニス。即 Nieriker<sup>5)</sup> 氏ハ豫後不良ト稱シ Hüssy<sup>3)</sup> ハ豫後必ズシモ不良ナラズト云フ。余ハ斯ル際豫後ヲ左右スル重大ナル原因ハ榮養失調 = アリト思考ス。故ニ榮養失調 = 陥ラザル様適當ニ治療スレバ本症ノ豫後ハ寧ロ可良ニアラザルカ。

本症ノ療法 = 關シテモ未ダ適當ナル方法ノ報告ヲ見ズ。然リト雖モ乳糜ノ胸腔内滯溜ハ呼吸困難, 脈搏不整, 飢餓, 尿量減少, 頭痛等ヲ訴ヘ患者ヲシテ次第 = 重篤ナラシムルヲ以テ昔々

ハ一刻モ之ヲ視認シ得ズ。將來必ズ榮養失調ヲ招來スルヲ知りツツ胸腔穿刺ニヨリ乳糜ノ排除ヲ餘儀ナクサルルニ至ル。コノ屢々繰返サルル胸腔穿刺ニヨリ自然ニ治癒スル場合アルモ本症例ノ如ク益々悪化スル場合アリ。此處ニ於テ考ヘラルルハ外科的療法ナリ。

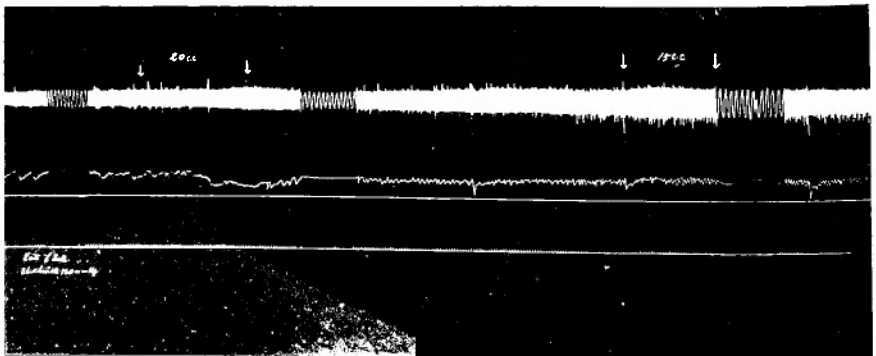
Oeken und Port<sup>11)</sup> 氏等ハ胸管損傷部ノ縫合ヲ試ミタルモ手術的侵襲ノ大ニシテ且縫合ガ不正確ナル爲失敗ニ歸セリ。又血管ノ斷片ヲ以テ胸管損傷部ニ管形成術 (Tubulisation) ノナス方法モ考ヘラルルモ之レモ至難ノ技ナリ。コノニ於テ最モ良キ方法ハ適當ニ胸管損傷部ヲ壓迫スル (zweckmässige Druckverband) 事ナリ。

Dobbertins<sup>12)</sup> 氏ガ脱脂セザル綿花ヲ以テ胸管損傷部ヲ壓迫シ約10日後綿花ヲ除去セルニ損傷部ノ閉鎖セル1例ヲ報告セリ。

本症例ニ於テモ肺尖部ヲ切開シ胸管損傷部ヲ壓迫セシニ乳糜ノ胸腔内漏出ハ止ミ、損傷部ハ閉鎖シテ全治セシメ得タルモノニシテ今後ニ斯ル症例ニ遭遇セル場合ニハ胸管損傷部ヲ適當ニ壓迫スルト云フ事ハ肝要ナリ。

此ノ際過度ノ壓迫ガ損傷部ヨリ末梢ノ乳糜ノ鬱滯ヲ來ス恐レアリトハ一應考慮セラル、所ナリ。然レドモ元來人類並ニ哺乳動物ニ於ケル胸管ハ、左側靜脈角ニ於テ靜脈ニ注グモノナレドモ、胸管ニハ今1ツ靜脈トノ連繫アリ、即チ胸管トノ交通枝アリテ之ガ右側ニ於テ鎖骨下動脈ト内頸靜脈トノ合流點タル右側靜脈角ニ注グカ或ハ之ニ注グ淋巴管ト交通ス。故ニ胸管ハ高位ニ於テソノ流通ガ阻止セラルル時ハ乳糜ノ靜脈内流入ニハ殆ンド支障ヲ來スモノニアラズ。又斯ル徑路ニヨル交通存在セザルモノアリトスルモ、1) 副行徑路ノ形成、2) 靜脈網トノ淋巴ノ交通、3) 正常乳糜管ヨリノ乳糜ノ管外滲透ハ僅少ナル事 (nach Schmidt, Mülheim) 等ヲ考慮セバ胸管ノ完全ナル流通杜絶ハ何等意ニ介スルヲ要セザルベシ。從ツテ今胸管ノ損傷ガソノ壁ノ一部ノ損傷ノ時ハモトヨリソノ完全ナル離斷ノ際ニ於テモ、胸管ノコノ部位ニ於ケル脈壓ニ相應セル程度ノ壓迫ハ損傷部ヨリノ乳糜ノ漏出ヲ制禦シ之ニ隨伴スル何等ノ障障ヲ來スコトナク創傷部ヲ治癒ニ赴カシムル事ヲ得。斯クシテ遂ニ損傷部ハ閉鎖サレ壓迫ヲ除去スルモ乳糜ハ

(附圖 V) 胸腔穿刺ニヨリ得タル乳糜ヲ家兔耳靜脈内注入ノ際ノ呼吸並ニ血壓曲線ヲ示ス





漏出セザル = 至ルベシ。若シ胸腔穿刺ヲ繰返スノミ = ヨル際ハ榮養失調 = 留意セザルベカラズ。統計上10%ハ衰弱 = ヨリ死亡スルト云フ。

故 = 穿刺シテ得タル乳糜ヲ直チ = 患者ノ靜脈内 = 注入スル事ハ榮養失調ヲ豫防スル上 = 最良ノ方法ナルベシ。余ハ念ノ爲動物實驗ヲ試ミタル = 乳糜ノ家兎靜脈内注入ハ血壓竝 = 呼吸 = 何等變化ヲ及ボサザル事ヲ確認セリ(附圖V)。勿論乳糜ハ生理的 = 直接靜脈内 = 流入スルモノナレバ, 無菌的ナル處置サヘ施セバ, 之ヲ患者ノ靜脈内 = 注入スル事ハ有害ナル筈ナシ。或ハ腹腔内 = 注入スル事モ可ナリ。又滋養注腸モ榮養補給上缺クベカラザル方法ナリ。尙外科的知見ヨリ最モ大切ナルハ, 屢々繰返サルル胸腔穿刺ノ際消毒ヲ嚴重ニシテ膿胸ヲ豫防スル事ナリ。

#### 第4章 結 論

- 1) 本症例ハ左側第I肋骨骨折 = ヨリ惹起セラレタル乳糜胸ノ1治験例ナリ。
- 2) 外傷 = ヨリ惹起セラレタル乳糜胸ノ際屢々胸腔穿刺ヲ繰返スモ乳糜ノ胸腔内潑溜ガ止マラザル場合 = ハ先ツ胸管損傷部(本例 = 於テハ肺尖部)ヲ切開シ適當 = 壓迫スル事ハ大切ナリ。
- 3) 屢々胸腔穿刺ヲ繰返ス事ハ遂 = 患者ヲシテ衰弱 = ヨリ死亡セシムルモノナリ。故 = 胸腔穿刺 = ヨリ得タル乳糜ヲ直チ = 患者ノ靜脈内 = 注入スル事ヲ得バ本症ノ治療上最モ適切ナルモノト信ズ。
- 4) 屢々繰返ス胸腔穿刺ノ際消毒ヲ嚴密ニシ膿胸ヲ豫防スル事ハ本症ノ場合特 = 肝要ナリ。

拙筆 = 臨ミ御懇篤ナル御指導及御校閲ノ勞ヲ賜ハリシ, 恩師横田教授 = 對シ滿腔ノ謝意ヲ表シ併セテ河村, 佐谷兩講師ノ御助言ヲ深謝ス。

#### 文 献

- 1) Bartoletti: Rotmann, Zeitschr. f. kl. Med. 31. S. 416.
- 2) Dobbertins: Sauerbruch, Chir. d. Brustorgane. Bd. II, S. 476.
- 3) Hüsey: Jarb. f. Kinderheilkunde. Bd. 37, S. 491 (1918).
- 4) Hilgenberg: Monatschr. f. Geburtsh. Bd. 83. S. 225 (1929).
- 5) Hammarsten: Zeitschr. f. phys. Chemie. Bd. 15, S. 202.
- 6) Lion: Ergebnisse d. inn. Med. u. Kinderheilk. Bd. 12, S. 228.
- 7) Micheli u. Mattiolo: Arch. f. exp. Pathol. u. Ther. Bd. 48, S. 32.
- 8) Nieriker: Sauerbruch, Chir. d. Brustorgane, Bd. II, S. 477.
- 9) Oeken u. Port: Deutsche Zeitschr. f. Chir. Bd. 39, S. 572.
- 10) Quincke: Arch. f. kl. Med. Bd. 16, S. 121 (1875).
- 11) Rotmann: Zeitschr. f. kl. Med. Bd. 31, S. 416 (1896).
- 12) Rohleder: Monatschr. f. Kinderheilk. Bd. 70, Ht. 3/4, S. 209 (1937).
- 13) Rother: Kinderärztl. Prax. Jg. 8, Ht. 6, S. 244 (1937).
- 14) Sauerbruch: Sauerbruch, Chir. d. Brustorgane. Bd. II, S. 475.
- 15) Strauss: Ergebnisse d. inn. Med. u. Kinderheilk. Bd. 12, S. 295.
- 16) 吳: 乳兒乳糜胸ノ1例, 兒科診療, 4卷1號, 44頁(昭13).
- 17) 三谷, 阪本: 乳糜胸ノ1例, 東京醫事新誌, 2832(昭8. 6).
- 18) 稻田: 兩側乳糜胸症, 實驗醫報, 54年, 57號(大8).
- 19) 宇野: 外傷後 = 發セル乳糜胸 = 就テ, 日本鐵道醫協會雜誌, 第6卷9號, 357(大9).
- 20) 久留: 乳糜胸ノ1例 = 就テ, 中外醫事新報, 551號及563號(明36).