臨床レ線學

外科的疾患ノレ線診斷トソノ手術所見 (1)

京都帝國大學醫學部外科學教室

講師 醫學博士 藤浪修一

手術者自ラガレ線檢査ニ參與シテ居ルト，豫メアーダラウカ，コウダラウカ，ト考ヘテ居タ其等レ線所見ノ意義ガ手術ニヨツテ忽チニ解決シ得ラレルシ，又時ニハ成程斯カル手術所見ガアルノデ，アノ様ナレ線所見ガアツタノデアルカト痛切ニ感ズルコトモアル。

今此等ノレ線寫眞ヲ供覽シ，同時ニソノ診斷ノ過程並ビニ手術所見ヲアリノマヽ記述シテユケバ，今後ソノ何者カヾ診斷學上ニ役立ツコトモアラウト考ヘル次第デアル。

第1例。廻盲部癌？ 結腸周圍炎性腫瘤？ 蟲樣突起炎性腫瘤！

加○小○，41歳，♀。農業（昭和14年6月9日入院）

入院ノ1週間前(6月2日)輕度ノ熱感ト共ニ，腹部全汎ニ亙ル鈍痛ガアツタ。患者ハ幼時ヨリ蛔蟲症ニ罹リ，時々腹痛ヲ來シタガ，ソノ都度驅蟲藥ヲ服用シ，蛔蟲ノ排出ト共ニ腹痛ハ消失スルノガ常デアツタ。ソレデ今回モ蛔蟲ノタメト考ヘテ驅蟲藥ヲ服用シタトコロ，蛔蟲ハ匹排出サレタガ，腹痛ハ消失セズ，次第ニ痛ミハ疝痛樣トナツテ廻盲部ニ限局スルニ至ツタ。

6月8日（入院ノ前日）自ラ廻盲部ニ腫瘤ノアルノニ氣付イタ。便通ハ最近1日2行，黑色ヲ帶ブト。

患者ハ小柄ナ稍々瘦セタ婦人デアツテ，胸部，肢部等ニハ別狀ナシ。

腹部ハ膨滿モ陷凹モセズ，唯ダ下腹部ニ輕度ノ蠕動不穩ヲ認メ得ラル。廻盲部ニハ1ツノ雞卵大彈性硬ノ腫瘤ヲ觸レル。腫瘤ニハ極ク輕度ノ壓痛ガアリ，ソノ表面ハ比較的平滑デ丸ミヲ帶ビ，上方及ビ內方ニ向ツテノ境界ハ鮮銳デアルガ，下方及ビ外方ニ向ツテハ稍々不明瞭。移動性ハ缺如スル。腸雜音ハ亢進シテ居ルガ，響鳴性デハナイ。腹水ハ證明サレヌ。

入院後ノ體溫ハ37.2～37.5°C ヲ最高トシ，白血球數ハ6400。卽チ病歷カラ言ツテモ，一般ノ臨床所見カラ考ヘテモ此ノ疾患ノ本態ガ『急性炎症』ニ由來シタモノデアルトハ思ヘナイ。

患者ノ年齡トカ，狹窄症狀ヲ主徵トスルコト及ビ彈性硬ノ腫瘤ガ存在スルコト等ヨリ，『廻盲部癌』ト先ヅ診斷サレタ。

レ線檢査

經肛門造影劑注腸法ヲ行ツタ。造影劑充盈像デハ，S狀結腸ガ廻盲部ヲ覆ヒ，而カモ緊ニ造影劑ヲ滿タシテ居ルノデ，コレヲ壓排シテ廻盲部ノ明確ナル所見ヲ認ムルコトハ出來ナカツタ。

ソコデ結腸內ノ造影劑ヲ排出サセテ粘膜皺襞像ヲ檢査シタ（第1圖）。

腫瘤ハ廻腸末端ヲ中心ニソノ上下ニ跨ガリ，而カモ點線デ示サレテ居ル如ク上行結腸ノ内方ニ主在シテ居リ，而カモ腫瘤ニ接シタ結腸ニハ粘膜皺襞ガ保全サレテ居リ，何處ニモ腫瘍ノ粘膜破壞ニヨル所謂 malignes Relief ハ現ハレテ居ラナイ。

又癌ノ好發部位タル廻盲瓣(K)ハ稍々哆開シテ居ルガ，ソノ形態ハ正常デアル。又廻腸末端モ縱走セル粘膜皺襞像ヲ現ハシテ居ル。

即チ粘膜ハ完全ニ保全サレテ居ルノデ，此ノ腫瘤ハ粘膜カラ發生シテ之ヲ破壞シナガラ增大スルトコロノ癌デハナイコトガ，此ノ粘膜皺襞像ダケデ判ル。

次ニ肛門カラ空氣ヲ送入シテ，空氣ガ廻腸末端ニマデ進入シタトキ送氣ヲ止メ，患者ヲ左側臥位トシテ，背腹照射ヲ行ツテ得タノガ第2圖デアル。

上行結腸ノ外側ハ完全ニ展開シテ正常ノ解剖學的形態(切除結腸内ニ「フオルマリン」水ヲ滿タシ，ソノ内腔ヲ擴ゲタマヽ固定シタル形態)ヲ示シテ居ルガ，ソノ内側，即チ腫瘤ニ接シテ居ルトコロハ，擴大不充分デソノ周緣陰影ニハ凹凸像(δ…δ)ガ示サレテ居ル。此ノ凹凸像ハ粘膜皺襞ガ伸展セズニ，ソノ皺襞ノ山及ビ谷ニヨツテ形成サレタモノデアル。此ノコトハ結腸壁ニ器質的病變ガアツテ伸展シ得ナイ狀態ニナツテ居ルコトヲ意味スルモノデアル。若シモ結腸ニ痙攣性收縮ガアリ，造影劑充盈像デハ宛カモ器質的狹窄ノ樣ニ見ユルモノデモ，結腸内空氣送入ハ必ズソノ部ヲ擴大展開シテ所謂解剖學的形態ヲ示スモノデアル。

即チ粘膜ガ保存サレテ居テ，而カモソノ結腸

第　1　圖

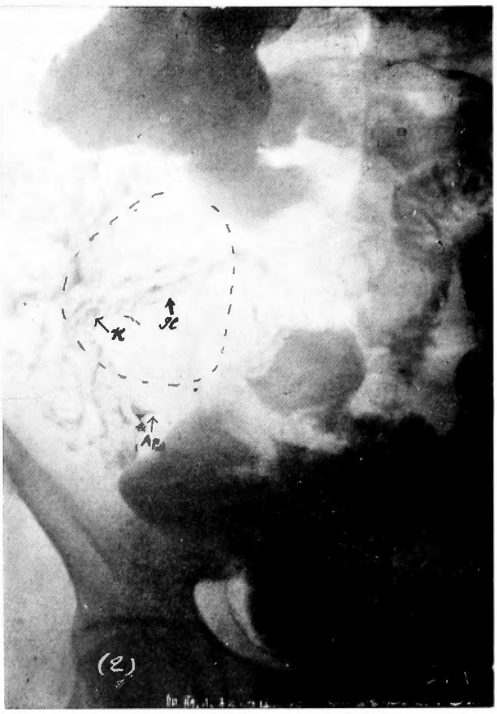

第　2　圖

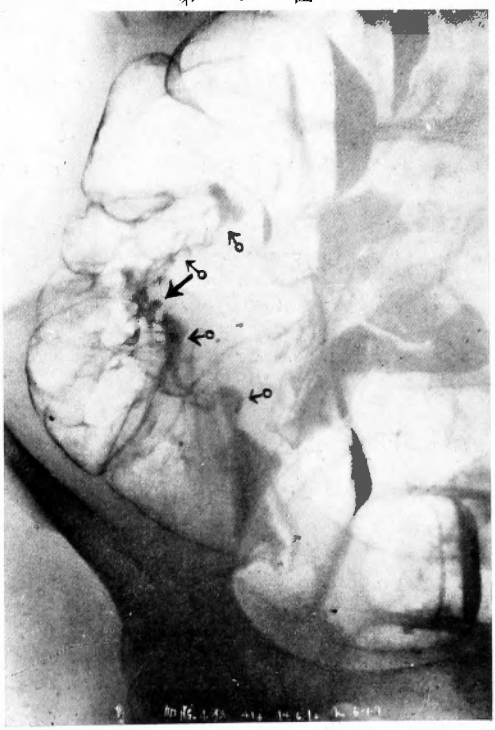

壁ニ器質的變化ノアルコトハ，腫瘤ガ結腸外ニ在ツテ，ソコカラ腫瘤ニ接シテ居ル上行結腸ノ筋層マデガ侵害サレテ居ルコトヲ示シテ居ルノデアル。

然ラバ此ノ腫瘤ハ何者デアルカ。我々ハ曾ツテ結腸周圍炎性腫瘤5例ヲ經驗シタ。ソノ5例中3例ニ於テハ，ソノ腫瘤内ニ魚骨ヲ見出シ，他ノ2例ハ原因不明ノモノデアツタガ，此等ハ何レモ消化管ノ狹窄症狀及ビ腫瘤形成ヲ主徵トシ，臨床的ニハ『癌』ト先ヅ考ヘラレ，レ線學的檢査ニヨツテ狹窄部ニ粘膜ノ保全サルヽコトヲ證明シタノデアル。本例ノ症狀モ之ニヨク似テ居リ，而カモソノ腫瘤ハ前ノ5例ノ如ク丸ミヲ帶ビテ表面平滑デアル。ソレ故ニ癌デハナクシテ結腸周圍炎性腫瘤ト考ヘタノデアル。

手術所見

蟲樣突起ハソノ根部ニ於テ上後方ニ屈折シテ盲腸後方ニ在リ，廻腸末端，ソノ腸間膜及ビ盲腸ハ蟲樣突起ヲ包裹シテ，コレト結締織性ニ癒着シ，更ニ又後腹膜モ硬ク肥厚シ，ソレラガ一塊トナツテ觸診シ得タルトコロノ腫瘤ヲ形成シテ居タノデアル。

腫瘤ト共ニ上行結腸及ビ廻盲部ヲ切除シテ檢スルニ，蟲樣突起ノ周ニハ肉芽竇ガアリ，蟲樣突起ハソノ先端ニテ穿孔シ肉芽竇ト交通シ，更ニ此ノ肉芽竇ハ廻盲瓣ノ2.5糎上方ノ上行結腸ニ穿孔シテ居タノデアル。

此ノ結腸ヘノ穿孔ハ鉛筆芯大デアツテ，ソノ周圍粘膜ハ0.3糎程ノ幅ニテ堤防狀ニ腫脹シテ居タ。即チ結腸周圍炎性腫瘤ニハ相異ナイガ，本例ハ蟲樣突起炎ニ由來シタモノデアル。

本例ノレ線檢査ニ際シテハ蟲樣突起ハ現ハレテ居ラナカツタ（第1圖 Ap ハ蟲樣突起根部デアル）。然シ經肛門造影劑注腸檢査デハ蟲樣突起ガ正常デアツテモ，現出セヌ場合ガ多イ。又患者ノ病歷ニハ蟲樣突起炎ヲ思ハシムル樣ナ定型的ノ疼痛發作モナカツタノデ，此ノ蟲樣突起ノ非現出ニ就テハ更ニ追求シナカツタ。

マタ結腸ヘノ穿孔ハ術前夢想モシナカツタノデアルガ，術後此ノ事實ヲ知ツテレ線寫眞ヲ再檢スルモ，粘膜皺襞像（第1圖）ニハソレラシイ所見モナイ。之ハ穿孔ガ小サク粘膜皺襞間ニ埋マツテ居タカラデアラウ。

空氣送入法ニヨルモノデハ（第2圖），其ノ穿孔ト覺シキ所ニ不正形ノ小陰影斑（↓）ガアツテ，ソノ周圍ニ透明帶ガアル。恐ラク穿孔部デアラウガ，術前之ヲ穿孔ト認知スルコトハ不可能デアラウ。

第2例：腹膜炎發症前時期ニ於ケル横隔膜運動障碍。

奥○玄○，24歲，宇衞（昭和14年4月10日入院）

蟲樣突起炎發作後26日目ニ手術施行。蟲樣突起ハソノ中央部ニテ穿孔シ居リ，1ケノ糞石ガ蟲樣突起周圍ノ肉芽竇内ニ遊出シテ居タ。

ソレデ蟲樣突起ノ切除後，肉芽竇ニ向ツテ排液法ヲ行ツタノデアルガ，術直後ヨリ日々38°C内外ノ弛緩熱ガアリ，手術創周圍ハ幾分硬ク浸潤シテ來タ。創口カラノ分泌物ハ漿液性ナルモ日ト共ニソノ量ヲ增スヤウニナツテ來タガ，ソノ他ニハ腹壁筋緊張無ク抵抗モ無カツタ。即

第　3　圖

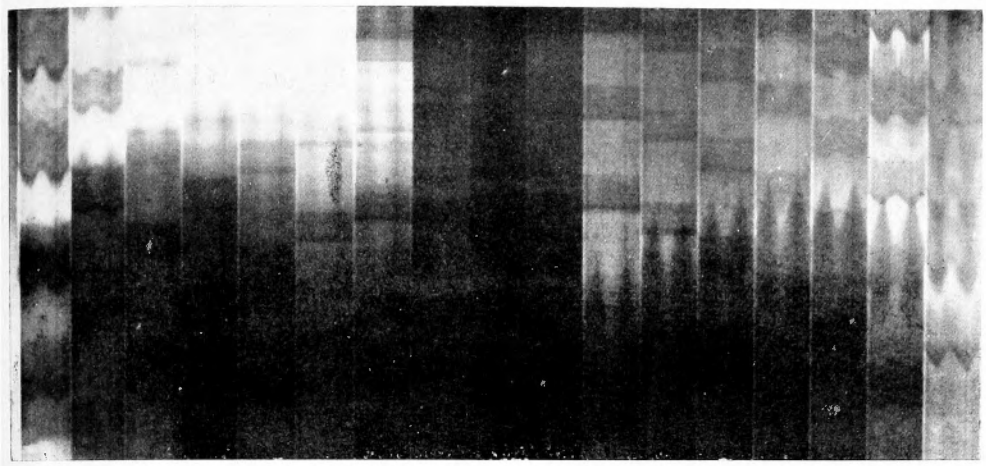

チ炎症ハ腹壁ニ限局シテ居ル様ニ考ヘラレタガ，術後8日目ニ，之ヲ確メルタメ横隔膜ノレ線「キモグラフィー」ヲ行ツタ(第3圖)。

之ヲ實測シテ，正常横隔膜運動ノ平均値ト比較シテ見ルト次ノ表ノ通リデアル。

	左右ノ別	呼氣振幅(粍)	吸氣振幅(粍)	呼氣停止	曲線型
本例	右	5	3.8	0	I
	左	11.1	11.2	0	I
健康者平均	右	15.3	13.5	0	I
	左	13.8	13.8	0	I

曲線型ハ第3型ヨリモ第1型ニ近イガ，横隔膜運動ハ左右トモニ，殊ニ右側ハ著ルシク障碍サレテ居ル。

腹壁ノミニ炎症ガ限局シテ居レバ，横隔膜運動ハ障碍サレヌ筈デアル。又蟲様突起切除ノ如キ腹腔内手術操作ノ影響ハ術後8日間モ繼續セヌモノデアルカラ手術侵襲ノ影響ニヨル横隔膜運動障碍トモ考ヘラレナイ。

胸腔内ニ病變ガアル場合，横隔膜運動障碍ヲ惹起スルガ，重篤ナ症狀トナラヌ限リ，反對側健側ノ横隔膜運動ハ却ツテ增強スルモノデアル。本例デハ胸部ニ病變ヲ見付ケ得ラレヌカラ，胸部疾患ニヨル横隔膜運動障碍トモ言ヘヌ。

ソレデアルカラ曲線型ハ第1型ニ近イガ，ソノ運動障碍ハ腹腔内感染ニ由來スルモノト考ヘルノ他ハナイノデアル。然シ第8日目，即チレ線「キモグラフィー」ヲ行ツタ當日ハ患者ノ一般狀態良好デ體溫モ正常デアツタノデ，果シテ此ノレ線「キモグラム」ノ指摘スルガ如キ病變ハアルノデアラウカト疑念モ懷カレテ居ツタ。

然シレ線「キモグラム」ニヨリ，腹膜炎發症前時期ニアリト考ヘテ，經過ヲ觀察シタノデアルガ，其後モ隔日ニ39°C内外ノ體溫上昇ガアリ，創口ヨリノ分泌物モ膿狀トナツテ來タガ，腹膜炎タルノ臨床所見ハ現ハレズニ10日間ヲ經過シタ。トコロガ術後18日目ニ至リ下腹部全般ニ腹壁緊張，ブルンベルグ氏徵候，壓痛等ノ腹膜炎ノ症狀ガ現ハレ，術後22日目ニ再手術ヲ行ツタ。即チ膿ハ骨盤腔内及ビ下行結腸ニ沿ツテ左側腹部ニ臍ノ高サニ至ルマデ限局性ニ存在シテ居タノデアル。

猶ホ本例ニ就テ，尿中大腸菌ハ第1回手術前ニハ證明サレナカツタガ，術後19日目(第2回手

術4日前)ニハ1視野ニ10ケ内外トナツテ居タ。又白血球數ハ第1回手術前ニハ6800デアツタガ，術後10日目(「キモグラム」撮影翌々日)ニハ7600，術後21日目(第2回手術前日)ニハ13800トナツタ。

此等ノ檢査モ經過ヲ追ツテ系統的ニ行ハレテ居ラナイノデ，批判ヲ充分ニナシ得ナイガ，兎ニ角，「X線」「キモグラフイー」ニヨツテ未ダ腹膜炎ノ症狀ヲ發シテ居ラナイ時期(腹膜炎發症前時期)ニ，既ニ腹腔内ニ炎症ノ存在スルノガ判ツタノデアル。

第3例：乳癌ノ肺臓轉移

酒○ふ○，51歳，♀，裁縫職。

昭和10年10月(1年8ケ月前)右側乳癌ノ診斷ノ下ニ乳房切斷及ビ右側腋窩ノ清除ヲ受ケタ。ソレヨリ約1ケ年ヲ經タ昭和13年10月，胸部手術瘢痕部ニ膿疱狀ノモノ生ジ，後破レテ潰瘍トナリ，昭和14年3月ニハ潰瘍ノ直徑2糎トナリ，ソノ周緣ハ堤防狀ニ高マリ，乳癌ノ局所性再發デアルコトガ確カトナツタ。

ソレデ4月19日カラ6月18日ニ至ル60日間ニ3600γノ「X」線照射治療ヲ行ツタガ，潰瘍周緣ノ堤防狀隆起ハ消失シ而カモ周ヨリ上皮新生ガ開始スルニ至ツタ。

トコロガ患者ハ6月初メヨリ輕イ咳嗽，粘液性ノ喀痰ガアリ，疲レ易クナツタト訴フ。

直チニ乳癌ノ肺轉移ト考ヘタガ，打診，聽診上ニハ病的所見ガナイ。ソコデ診斷ヲ確實ナラシメル爲ニ撮影シタノガ第4，5圖デアル。

第　4　圖

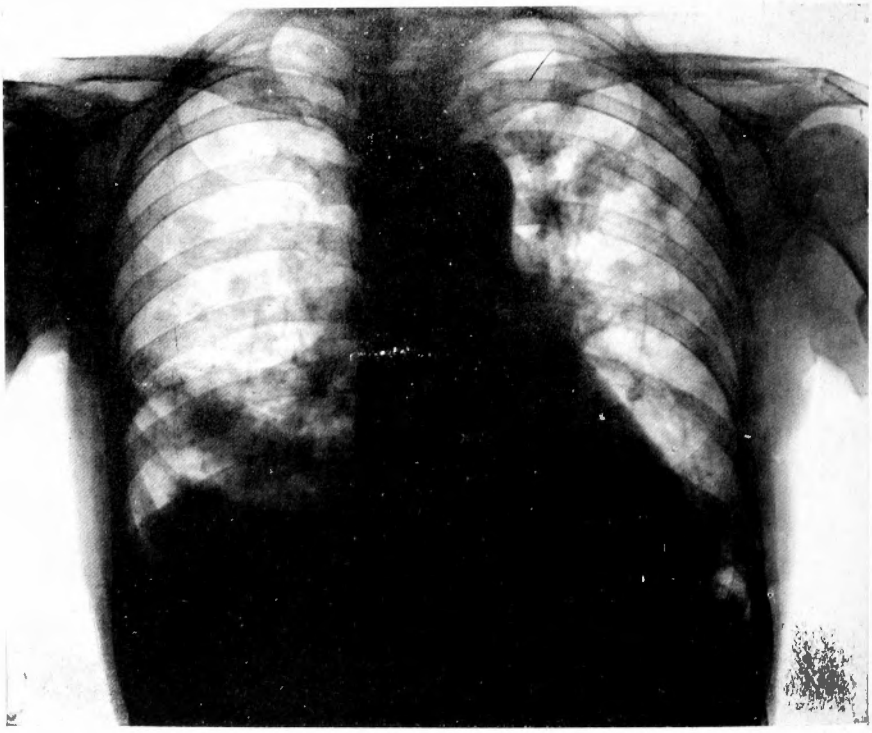

第　5　圖

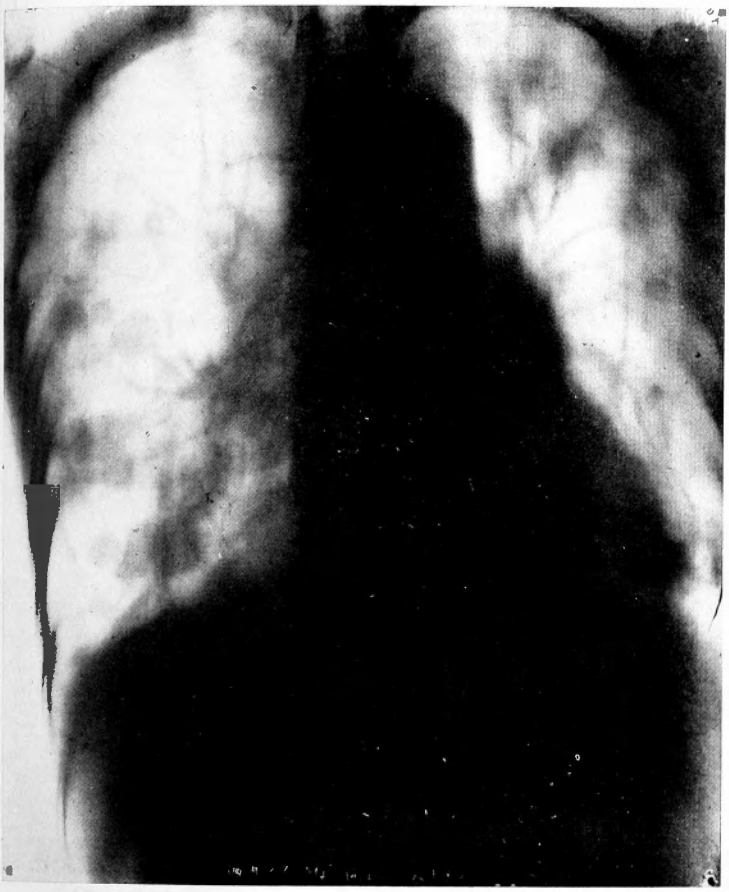

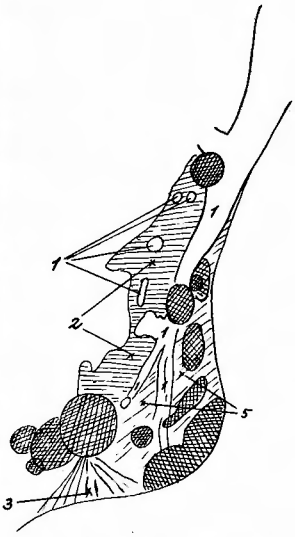

右下肺野內側ノ斷面像模型圖

1……氣管枝

2……氣管枝周圍浸潤

3……橫隔膜腫瘤ニ向ツテノ索引

●……腫瘤

5……肺擴張不全部

第4圖ハ立位背腹撮影デアリ，第5圖ハ腋窩線ニ於ケル肺臟ノレ線斷面像デアル。

肺野ニ多數ノ大小不同ノ圓形ノ陰影斑ガ現ハレテ居ル。斯樣ナ所見ヲ示スモノハ癌或ハ肉腫ノ肺ヘノ血行性轉移カ，或ハ肺ニ來タトコロノ轉移性多發性膿瘍カデアル。

轉移性多發性膿瘍ハ早晩軟化シ氣管枝ニ穿孔シテ空洞ヲ形成スルモノデアルガ，レ線斷面像(第5圖)デハソノ陰影斑ハ總テ均質陰影ニテ以テ實質性デアルコトヲ示シテ居ル。之ダケデモ膿瘍ニ非ザルコトハ確實デアルガ，ソノ他，此ノ患者ニハ膿瘍タルノ臨床的症候ハ全ク缺如シテ居ル。

癌及ビ肉腫ノ血行性肺轉移像ハ兩者ニ於テ殆ンド同樣ノ所見ヲ呈スルノデ，レ線像ダケデ鑑別スルコトハ不可能デアルト言ツテヨイ。

然シ本例デハ肉腫タルノ原發竈無ク，一方乳癌ト云フ肺ニ轉移ヲ來タシ易イ原發竈ガアルノデ，此ノ例ハ癌ノ肺臟轉移デアルコトハ確實デアル。

猶ホ斷面像(第5圖並ビニソノ模型像)ヲ參考ニスレバ，第4圖ニ於ケル右下肺野內側ノ陰影ハ多數ノ腫瘤ノ存在ノタメ，及ビ腫瘤ガ氣管枝ヲ壓シテ肺ノ擴張不全ヲ來シタヽメト理解シ得ル。マタ右側橫隔膜ノ形態ガ不明瞭ナノハ，橫隔膜ノ一部ガ腫瘤ノ牽引ニヨツテ擧上サレテ居ルカラデアル。