

## 外科的疾患ノ線診斷トソノ手術所見 (3)

京都帝國大學醫學部外科學教室

講 師 醫學博士 藤 浪 修 一

### 第5例：Rosenstein 氏様ノ症候ト Jackson 氏膜。

鳩○ン○エ，29歳，♀，看護婦（昭和14年5月5日入院）。

3年前突然胃窩部ニ激痛アリ，同時ニ悪心，嘔吐ヲ伴ヒ，2ヶ月ノ醫療ニテ全治シタガ，爾來頑固ナ便秘ガアリ，タメニ2年前蟲様垂ノ切除ヲ受ケタ（手術所見不詳）。然シ便秘ハ依然トシ緩下劑ヲ用フルニ非ザレバ便秘無ク，且ツ時々臍部ニ鈍痛ヲ覺エタガ，放置シ得ル程度デアツタ。

入院ノ約3週間前，尿意甚ダシキヲ堪ヘテ仕事ニ從事シテ居ツタトコロ，腹全體ニ及ブ痙痛ト共ニ悪心ヲ來タシタガ，排尿ト共ニ忽チニソノ苦惱ハ消散シタ。ソノ時以來時々腹部全般ニ互ル鈍痛乃至膨滿感ガアリ，排尿又ハ排便ト共ニ此等ノ症状ハ消失スルノヲ常トシタ。

患者ハ小柄デハアルガ榮養ノ良好ナ婦人デアツテ，胸部，肢部ニハ別狀ナシ。

腹部ハ全般的ニ輕ク膨滿シ，右下腹部ニ前回手術ニヨル瘻痕（第一期癒合）ガ存在スル。ソノ他ニハ，視診上異常無ク，マタ抵抗，筋性防衛，腫瘤ヲ證明シナイ。

即チ此ノ患者ニハ Blumberg 氏徵候ヲ始め，炎症ヲ思ハシムル様ナ徵候ハ何等存在シテ居ラナカッタノデアルガ（白血球數6900），Rosenstein 氏症候ヲ證明シ得タノデアル。腸雜音ハ正常，直腸壺部尋常。

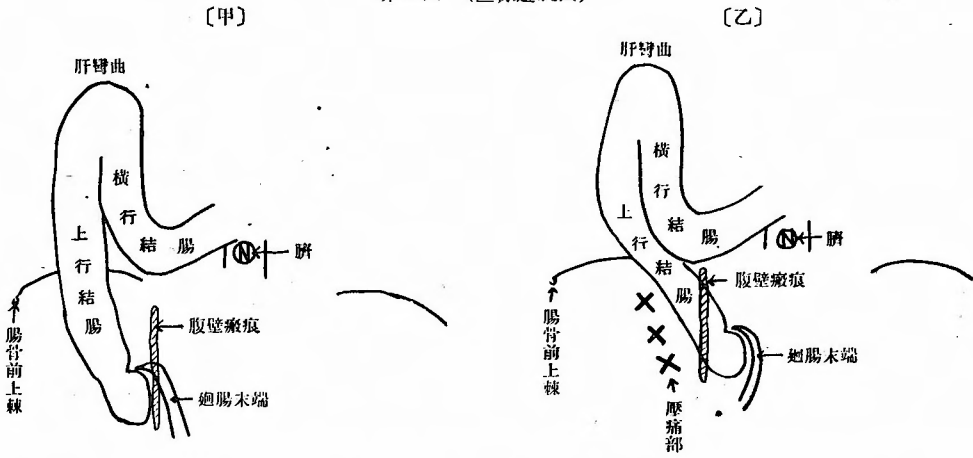
#### 線検査

25%硫酸「マグネシウム」液30坵ト硫酸「バリウム」水(1:3)180坵トヲ同時ニ早朝空腹時（午前6時）ニ服用セシム。小腸ニハ病變無ク造影劑ハ服用後4時間半ニシテ横行結腸中央部ニマデ到達シ，廻腸末端カラ横行結腸中央部ニ至ルマデノ全貌ヲ現ハシタ（第10圖甲）。

即チ患者ヲ透視臺上ニ仰臥位トシテ檢スルニ盲腸カラ肝彎曲ニ至ルマデノ結腸ハ完全ニ造影劑ニテ充盈サレテ居リ，横行結腸ハ肝彎曲ニ於テ強ク屈曲シテ，上行結腸ト平行シテ下方ニ向ヒ，臍下1横指ノ高サニ至ツテ左上方ニ延ビテ居ル。横行結腸下垂部下端ニ當ル腹壁ニ手ヲアテテ上方ヘ横行結腸ヲ舉上セントスルモ，此ノ部ハ固定サレテ移動セズ，患者ハ觸診部ニ疼痛ヲ訴フルダケデアル。然シ患者ヲ斜位ニシテ檢スルト横行結腸ト上行結腸トノ間ニハ強イ屈折無ク，マタ兩者間ニハ壓痛モナイ（即チ Payr 氏病ヲ除外シ得タ）。

更ニ上行結腸ヲ精査スルニ，輕度ノ移動性ヲ有ス（第10圖乙）。ソコデ上行結腸，盲腸ヲ正中线ニ向ツテ出來ルダケ移動サセタマハ，上行結腸ノ外方ヲ壓スルト（第10圖乙XXX），ソコニ強イ壓痛ヲ訴ヘタ。

第10圖 (ヒ線透視圖)



次デ患者ヲ左側臥位トシ背腹照射デ檢スルト、上行結腸ハ盲腸ト共ニ輕度ニ正中線ニ向ツテ移動シ、且ツソノ外方、即チ腸骨前上棘ノ内方ヲ壓スルニ痛ミヲ訴ヘル。即チ Rosenstein 氏 症候ガ陽性ニ證明サレタ譯デアル。

診 斷：癒着障碍，特ニ Jackson 氏膜ノ存在。

手術所見

臍ノ上方2横指ノ點カラ始マリ恥骨縫際ニ終ル約15糎ノ正中線切開ニテ開腹。切開創部體壁腹膜ニハ異常無ク、腹水存在セズ。更ニ腹腔ヲ檢スルニ横行結腸ハ大網ト共ニ下方ニ牽引サレテ前回手術ニヨル腹壁瘻痕部ニ癒着シ、大網ハ更ニ小腸トモ疎ニ癒着シテ居タ。盲腸カラ上行結腸ノ下2/3マデハ既ニ灰白色不透明トナツタ陳舊性ノ Jackson 氏膜ニヨツテ側腹壁腹膜ト癒着シテ固定サレ、移動性ニ乏シイ状態トナツテ居タ。然シ此等腸管ニハ擴大、弛緩等ヲ認メナカツタ。

ソコデ舊手術部瘻痕ト癒着スル結腸、大網ヲ一部鋭ニ、一部鈍ニ剝離シ、マタ小腸トノ癒着ヲモ剝離シタガ、Jackson 氏膜ニハ手ヲ着ケズ手術ヲ了ヘタ。

術後経過：手術創ハ第一期癒合ヲ行ツタガ、患者ノ苦惱ハ依然トシテ續イテ居ル。即チ便秘ハ相變ラズニ存在シ、食後ノ腹部膨滿感及ビ Rosenstein 氏 症候著明デアツタノデ、術後20日目ニ再手術ヲ決行シタ。即チ右副直腹筋切開ヲ以テ開腹。灰白色不透明ニシテ既ニ瘻痕化シタ Jackson 氏膜ヲ鋭ニ切斷スルニ、盲腸及ビ上行結腸ハ移動性ヲ得テ、容易ニ創外ニ脱出シテ來ルニ至ツタ。ソコデ後腹膜ニ約15糎ノ縱切開ヲ加ヘ Wilms 氏法ニ從ヒ盲腸、上行結腸ノ固定術ヲ行ツタ。

再度手術ノ後ニ於テハ、今マデ存在シテ居タ腹部膨滿感、Rosenstein 氏 症候ハ消失シ、便通モ1日1行アルヨウニナリ、術後15日目ニ全治退院。8ヶ月餘ヲ經タ現在デハ、患者ハ全く健康體トシテソノ職ニ從事シテ居ル。

## Jackson 氏膜ノ臨床的證明ニ就テ

鳥瀧名譽教授ガ「Rosenstein ノ逆症狀」ガアレバ、ソレハ移動性盲腸デアルト喝破サレテ以來（醫海時報、第2058號、昭和9年2月3日、第225頁）、我々ハ移動性盲腸ト「Rosenstein ノ逆症狀」トノ關係ヲ臨床例ニ求メテ居ツタ。トコロガ往々ニシテ腹部ニ何等炎症ノ徵候ガ無イノニ、Rosenstein 氏症候ニ類似シタ症候ノアルコトヲ認メタノデアル。

Rosenstein ノ述ブルトコロノ症候ハ、患者ヲ左側臥位ナラシメ、右腸骨前上棘ヨリ3指指内下方ノ點ヲ壓スルト、直接ソノ部ニ疼痛ガ起リ、仰臥位デハ同一部ヲ壓スルモ疼痛ナシト曰フノデアル。此ノ症候ハ蟲様突起炎ニ特有ノモノ、換言スレバ蟲様突起炎ノ時ニハ Rosenstein 氏症候ガ陽性ニ現ハレルコトガ多ク、診斷ノ目標トナル（教室淺野講師ノ報告ニ據レバ京大外科ニテ取扱ツタ急性蟲様突起炎ノ58.5%ニ於テ Rosenstein 氏症候陽性デアツタ）。

茲ニ我々ガ今 Rosenstein 氏症候ニ類似ノ症候（Rosenstein 氏様ノ症候トデモ曰フベキカ）トハ腹部ニ何等炎症ノ症候ガ無イ場合ニ於テ、仰臥位デハ壓痛ヲ訴ヘナイガ、左側臥位ヲ取テセテ、右腸骨前上棘ノ内方ニ手ヲ當テ深く腸骨窩ヲ探ル様ニ、且ツ上行結腸、盲腸ヲ正中線ノ方ヘ押シヤル様ニ氣味デ觸診スルト、ソノ局所ニ疼痛ヲ訴ヘテ來ル。之ガ Rosenstein 氏様ノ症候デアルガ、斯カル症候ノ存在ヲレ線學的ニ始メテ認メ、臨床的ニモ留意シタノデアル。

即チレ線検査デハ、通常患者ヲ透視臺上ニ仰臥位ニ寢カセテ検査シテ居ルノデアルガ、盲腸、上行結腸ニ大ナリ小ナリノ移動性ガアツテ、ソレ等ヲ正中線ニ向ツテ壓排シタマハ、盲腸、上行結腸ノ元來存在シテ居ル可キトコロヲ強く押ヘルト、患者ハ疼痛ヲ訴ヘル。然シ盲腸、上行結腸ヲ舊位置ニ復シ、ソノ内側ヨリ此等ノ盲腸、上行結腸ヲ外方ニ向ツテ強く壓ヲ加ヘテモ疼痛ヲ訴ヘナイ。

斯カルモノヲ手術シテ見ルト、丁度壓痛ノアツタ範圍ニ一致シテ Jackson 氏膜ノ存在スルノヲ常ニ證明スルノデアル。即チ Jackson 氏膜ガ索狀デアレバ、壓痛部ハ點狀デアルシ、マタ長イ範圍ニ Jackson 氏膜ガ存在シテ居レバ、壓痛點ハ長ク上下ニ延ビテ存在シテ居ル。

Rosenstein 自ラハ、ソノ症候ヲ説明スルノニ（Rosenstein, P.; Zentralblatt für Chirurgie, Bd. 47, Nr. 26, S. 644, 1920）、左側臥位ヲ取ラセルコトニヨリ、充血ノタメ重量ヲ増シタ盲腸、蟲様垂ハ重力ニ從ツテ正中線ノ方向ニ垂下シ、タメニ蟲様垂間膜ガ緊張状態ニ置カレ、ソレニ指壓ガ加ハツテ來ルノデ疼痛ガ來ルノデアルト。

我々ハ Rosenstein 氏様ノ症候ヲ證明スル場合ニハ、常ニ Jackson 氏膜ノ存在スルノヲ認メタノデアル。

此等ノ Jackson 氏膜ハ結腸周圍炎ノ一ツノ産物デアリ、マタ此ノ結腸周圍炎ハ殆ンド常ニ移動性盲腸ニ原因スルト言ツテヨイ。而シテ Jackson 氏膜ハ側腹壁腹膜ト盲腸上行結腸トノ間ニ張ラレルモノデアルガ、腹膜下組織ニマデ病變ガ波及シテ、其處ヲ癩痕化ナラシムコトハ決シテ無イ。少クトモ我々ハ一度モ後腹膜下組織ノ癩痕化シタモノヲ經驗シタコトハナイ。即チ

Jackson 氏膜ノ附着部腹膜ハ常ニ腹膜下組織カラ移動スルモノデアル。

ソレ故ニ左側臥位ニヨツテ、或ハ手ヲ以テ上行結腸盲腸ヲ正中線ノ方ヘ壓排シテ、Jackson 氏膜ヲ緊張サセテ、手壓ヲ此ノ膜上ニ加ヘル時ニハ、ソノ Jackson 氏膜附着部ノ腹膜ハ後腹膜下組織ヨリ移動シテ牽引サレ、茲ニ腹膜牽引ナル刺戟ノタメニ疼痛ヲ惹起シテ來ルモノト理解サレル。

若シモ腹膜下組織モ癡痕化シテ腹膜ノ移動性ガ無クナツテ居ル場合ニハ、腹膜ガ牽引サレテ腹膜下組織カラ離レテ舉上サレルコトガ無イノデ、疼痛ハ起ツテ來ナイ筈デアル。此ノ事實ハ曾ツテ我々ガ提唱シタ intraperitoneale Caecopexie (藤浪修一、日本外科寶函、第11卷、第5號、昭和9年9月、第1050頁)ノ經過カラデモ推測サレル。即チ後腹膜ニ切開ヲ加フルコト無ク、盲腸及ビ上行結腸ヲ後腹膜ニ縫合固定スルノデアルガ、ソノ縫合絲ハ後腹膜下組織ヲ通過シテ居ル。ソレデ術直後暫クノ間ハ、腸管ノ蠕動等ニヨツテ腹膜ハ牽引セラレテ疼痛ヲ訴ヘテ居ルガ、縫合絲周圍ノ後腹膜下組織ニ癡痕ガ出來ルニ從ヒ疼痛ハ消失シテ來ル。

Jackson 氏膜ノ場合ニハ決シテ後腹膜下組織ニ癡痕ヲ來タサナイ。ソレデアルカラ、Jackson 氏膜ガアツテ一見盲腸、上行結腸ガ固定サレテ居ル場合、ソレヲ移動性盲腸ノ自然治癒ト心得テ放置スルノハ不可デアル。Jackson 氏膜ガ存在スル限り腹膜ハ牽引舉上サレ疼痛ハ惹起シ得ルカラデアル。

從來 Jackson 氏膜ニ關シテハ餘リ考慮ガ拂ハレテ居ラナカツタヨウデアル。例之、移動性盲腸症ノ患者デ單ニ蟲様垂切除ダケデ、ソノ症狀ガ消失シタモノガ往々ニアル。然シソレニ Jackson 氏膜ガ存在シテ居ラナカツタノカ否カ、古イ病誌ヲ繰テ見テモ記載サレテ居ラナイ方が多イ。斯様ナモノヲ漠然ト Rosenstein ガ考ヘタ様ニ緊張スベキ蟲様垂間膜ガ存在セヌカラト説クト、本例ノ如キ症例ニ遭遇シタ場合ソノ説明ニ行キ惱ンデシマフ。

Jackson 氏膜ハ上記ノ如ク臨床的ニ、亦タレ線學的ニソノ存在ヲ容易ニ證明サレ得ルモノデアルカラ、更ニ今後ノ經驗ヲ得テ此等ノ疑義ヲ明ラカニシタイモノデアル。