

胸圍結核ノ成因竝ニ根治手術術式ニ就テ

京都帝國大學醫學部外科學教室第2講座(青柳教授)

助手醫學士 竹 内 信 一

Zur Entstehung und der Operation der Perikostaltuberkulose.

Von

Dr. Shin-ichi Takeuchi, Assistenten der Klinik

[Aus d. II. Kais. Chir. Universitätsklinik Kyoto

(Direktor: Prof. Dr. Y. Aoyagi)]

Es ist klar, dass die Perikostaltuberkulose ganz anders als die durch hämatogene Infektion verursachte Osteomyelitis costae tuberculosa, die Rippenkaries, ist, aber die Entstehungsweise dieser Erkrankung war bisher sehr unklar, weil die anatomischen Verhältnisse des Lymphgefäßsystems des Thorax noch nicht bekannt genug waren.

Vor kurzem ist dieses Gebiet von unserem Kollegen Prof. Dr. T. Kihara, dem Direktor des anatomischen Institutes der Kais. Universität zu Kyoto, erforscht und klargemacht worden.

Nach seinem Mitarbeiter Dr. H. Enomoto sammelt sich die Lymphe der Pleura costalis über die Lymphgefäßnetze im subpleuralen Raum zu den Lymphgefäßen der Zwischenrippenräume. In jedem Interkostalraum befinden sich ein oder mehrere Lymphgefäße und jedes Gefäß verzweigt sich auf der vorderen Axillarlinie in Vasa lymphatica intercostales anteriora und Vasa lymphatica intercostales posteriora. Die ersteren ziehen längs des Rippenrandes sternalwärts hinunter und münden sowohl über Lgl. intercostales anteriora als auch über Lgl. sternales und einen mit Vasa mammaria interna laufenden Stamm in die Lgl. anguli anonymi ein, während die letzteren über Lgl. intercostales laterales, posteriores und praeventebrales im Ductus thoracicus enden. Die Anwesenheit der Lgl. intercostales anteriora sowie laterales ist nicht konstant.

Dr. M. Ogo hat festgestellt, dass innerhalb der pleuralen Verwachsung die Lymphgefäße neugebildet werden und die Lymphe der Lunge über die so neugebildeten Gefäße stets der Thoraxwand zuströmen kann.

Auch Dr. G. Teshima hat nachgewiesen, dass die Fremdkörper in der Bauchhöhle teils durch die Lymphwege des Diaphragmas in die Lymphgefäße bzw. Lymphknoten der Thoraxwand und zw. in die Lgl. sternales oder Lgl. intercostales laterales der 8.—11. Zwischenrippenräume gelangen.

Unseren Erfahrungen nach haben fast alle Patienten mit Perikostaltuberkulose die Pleuritis überstanden, welche in der Regel die Verwachsung der beiden Pleurablätter veranlasst. Ausserdem ist die Lokalisation des Abszesses im grossen und ganzen konstant und zeigt gute Übereinstimmung mit der der Lymphdrüsen der Brustwand.

Deshalb sind wir geneigt anzunehmen, dass die meist aus der Lunge, selten aus der Bauchhöhle über die direkten Lymphstrassen kommenden Tuberkelbazillen nach mässiger Latenz verkäste Lymphangiome oder Lymphome zur Folge haben, aus denen sich früher oder später tuberkulöse Abszesse in die Interkostalräumen entwickeln.

In der Tat können wir den Krankheitsherd, unabhängig von seiner Grösse, als Ganzes von der Pleura costalis schön ablösen, indem wir unter Lokalanästhesie, in einem Bogenschnitte, den Abszessmembran ohne Eröffnung im Gesunden umschneiden und nach subperiostaler Durchtrennung der Rippe ausserhalb der kranken Zone das Periost mit Tumor unter sorgfältiger Schonung der Pleura costalis ablösen. Nach gründlicher Blutstillung der Wunde wird die Höhle mit einem nahen gestielten Muskellappen unter drainagelosem Primäverschluss nach der Methode unseres hochverehrten Ehrenprofessors Dr. R. Torikata plombiert.

Bei unseren 9 Fällen handelte es sich um 7 Fälle von pulmonaler Infektion und um 2 von abdominalen.

Histologisch erwiesen sich die ausgenommenen Präparate als Lymphdrüsen- oder Lymphgefäss-Tuberkulose.

Auf Grund des Operationsbefundes und des histologischen Befundes sind wir zu der Meinung gekommen, dass die Perikostaltuberkulose nichts anderes als eine Tuberkulose des Lymphgefässsystems, besonders der Lymphdrüse der Thoraxwand ist.

I. 緒 言

胸壁 = 寒性膿瘍が發生シタ場合肋骨及ビ肋骨々膜 = 全く病變ヲ認メナイカ、或ハ假令病變ガアツテモソレガ所謂真正ノ肋骨「カリエス」デハナクテ、膿瘍 = 由ル二次的變化ト考ヘラレルモノノ多イコトハ、其ノ手術 = 當ツテ吾人ノ常 = 經驗スル所デアル。猪子止戈之助名譽教授ハ之ノ一次的變化ハ肋骨周圍組織 = アルモノトシテ既 = 明治41年(1908年)之 = 肋骨周圍結核 (Perikostaltuberkulose) ト命名セラレ、鳥瀉隆三名譽教授ハ更 = 胸圍結核ナル名稱ヲ與ヘラレタ。而シテ近時上記ノ事實 = 注目スル者漸次其ノ數ヲ増シ、肋骨「カリエス」ナル診斷名ノ廢レ行ク趨勢 = アルコトハ眞 = 當然ト言ハナケレバナラス。

胸圍結核ノ成因 = 關シテハ、結核性骨炎 = 依ツテ其ノ總テヲ説明セントスル者、或ハ胸壁肋膜ノ結核 = 其ノ原因ヲ求メントスル者等ガアルガ、其ノ何レヲ以テシテモ理解シ難イ例 = 我々ハ屢々遭遇スルノデアル。此ノ間 = アツテ Kaufmann 等ノ主張スル肋間淋巴腺結核說ハ最も注目 = 値スルモノデアルガ、其ノ感染經路ノ解釋及ビ病理學的根據 = 於テハ未ダ不備ナルヲ免レナイ。

我々ハ最近 = 於テ、König, Fredet 等ガ淺在性ノ小ナル胸圍結核 = 於テノミ用ヒタ膿瘍ノ全別出法ヲ、數個ノ肋骨 = 跨ル大ナル膿瘍 = 於テモ實施スル方針ヲ採リ、其ノ手術所見ト別出標本ノ病理學的檢索ノ結果ヲ綜合シテ、胸圍結核ノ感染經路及ビ其ノ本態 = 關シテ聊カ知ル所ガアツタノデ、此處 = ソノ大要ヲ報告シ大方ノ批判ヲ仰ギタク思フノデアル。

II. 文 獻

1. 胸壁寒性膿瘍ノ成因ニ關スル文獻

König (1906年)ハ胸壁寒性膿瘍ノ大多數ハ肺原發病竈カラノ血行性感染ニ據ル結核性骨髓炎或ハ骨膜炎デアリ、肋膜癒着ニ據ル肺病竈カラ肋骨ヘノ直接感染ハ極メテ稀デアツテ、胸壁軟部ノ寒性膿瘍ト稱セラレモノノ大多數ハ、瘻孔ヲ探求スルコトニ依ツテ骨病竈ヲ發見シ得ルモノデアルト述ベテ居ル。Kümmel, Billroth, Riedinger, Clairmont 等獨逸學派ノ人々ハ、何レモ肋骨「カリエス」ナル觀念カラ脱却シ得ズ、或ハ軟部組織ノ結核ヲ稀有ナルモノトシ、或ハ其ノ實在ヲスラ疑ヒ、該寒性膿瘍ノ大部分ヲ血行性骨結核ニ依ツテ解決シヤウトシテ居ルノデアル。

一方佛蘭西ニ於テハ、Souligoux (1894年)ガ Mascagni (1874年)ノ胸壁淋巴管系研究ヲ基礎トシテ、斯ル疾患ハ總テ肋間淋巴腺ノ結核性病變ニ依ルモノデアルト主張シタ。Kaufmann (1931年)ハ Fredet ノ行ツタ 12例ノ疾患初期全別出例ニ於テ、内胸筋膜ト胸壁肋膜ト癒着ハ略々正常デアリ、胸壁肋膜ニ全然肥厚ヲ認メナカッタ事實ヲ根據トシテ、肋間淋巴腺結核説ヲ支持シ、其ノ感染系路ハ濕性肋膜炎浸出液中ノ結核菌ガ胸壁肋膜カラ吸收セラレテ肋間淋巴腺ニ達スルモノデアルト述ベタ。

我が國ニ於テモ軟部組織ノミニ病竈ガ存在スルカ或ハ骨ノ變化ハ二次的デアルト考ヘラレル例ノ多イコトハ、緒言ニ於テモ述ベタ様ニ夙ニ猪子名譽教授ノ注目セラレタ所デアツテ、木村、前島、大園氏等ヲ始メ其ノ後ノ研究者モ總テ之ヲ認メテ居ルノデアル。而シテ其ノ成因ニ關シテ木村氏(1908年)ハ、肋骨間ノ水脈腺或ハ肋膜ヨリ來ルモノデアラウト推斷シ、前島氏(1909年)ハ「モルモツト」ノ氣管内ニ注入シタ墨汁ガ肋間淋巴腺ニ達シ、扁桃腺ニ注射シタ墨汁ガ氣管支淋巴腺ニ達スル事ヲ知り、扁桃腺ヲ占居シタ結核菌ガ淋巴管ヲ經テ遂ニハ肋骨間組織ニ達シ得ルモノデアラウト述ベテ居ル。大園、本間、坂根氏等ハ本疾患ガ既往ニ於テ肋膜炎ニ罹患シタ者ニ多ク、膿瘍ノ肋膜腔ニ達スル者スラアルト稱ヘ、結核性肋膜炎、膿胸、或ハ肺結核ヨリ膿汁ガ直接肋膜ヲ穿孔シテ胸壁ニ出現スルヲ以テ有力ナ因子トシテ居ル。

2. 胸壁淋巴管系ニ關スル文獻

胸壁軟部結核ノ研究ニ際シテハ、結核菌感染系路トシテ最モ重要ナル胸壁淋巴管系ノ知識ヲ必要トスル。之ニ就テハ從來 Mascagni (1787年)、Most (1903年)ノ記載ガアルノミデアツタガ、最近京都帝國大學解剖學教室ニ於テ木原教授指導ノ下ニ詳細ナル研究ガ進メラレテ居ルノデ此處ニ其ノ概略ヲ紹介シヤウ。

A. 榎本氏(1931年)ノ研究ニ據レバ

1) 胸膜ノ淋巴ハ先ヅ胸膜下結締織内ニ分布スル胸膜下淋巴管網ニ收メラレ、各肋間一乃至數條ノ肋間淋巴管ニ注ギ、之ノ一部ハ胸膜下結締織内ヲ走ルガ、多クハ内肋間筋ヲ穿通シテ内外兩肋間筋ノ間ニ入り、血管、神經束ト共ニ走ル。而シテ此ノ肋間淋巴管ハ略々前腋窩線附近デ前後ニ分流シ、前方ニ向フモノヲ前肋間淋巴管、後方ニ向フモノヲ後肋間淋巴管ト言フ。

2) 後肋間淋巴管ハ側肋間淋巴腺、後肋間淋巴腺、脊椎前淋巴腺ヲ經テ胸管ニ注グ。側肋間淋巴腺ハ肋骨角カラ前方、前腋窩線ニ至ル迄ノ間ノ肋間ニ、大抵 1乃至 2ヶ見出サレガソノ出現ハ不定デアル。後肋間淋巴腺ハ肋骨角及ビ夫ヨリ後方ノ各肋間ニ 1乃至 4ヶ毎常存在シテ居ル。脊椎前淋巴腺ハ胸椎側面ニ多數ニアツテ、各個ノ腺ハ淋巴管ニ依ツテ連リ、脊椎前淋巴管叢ヲ形成スル。

3) 前肋間淋巴管ハ前肋間淋巴腺、胸骨淋巴腺ヲ經テ内乳淋巴管ニ注ギ、上行シテ無名靜脈淋巴腺ニ至ル。前肋間淋巴腺ハ肋骨、肋軟骨境界附近ニ現レルガソノ出現ハ不定デアル。胸骨淋巴腺ハ胸骨ノ側縁内乳動靜脈ノ内側或ハ外側ニ羅列シ、其ノ數ハ 1乃至 3ヶデアル。

B. 小河氏(1934年)ニ據レバ胸腔内異物ハ專ラ胸壁肋膜ヨリ吸收セラレ、胸壁淋巴管系ニ依ツテノミ排出サレル。又肋膜癒着ガ起レバ早晚癒着部位ノ癒痕組織内ニ淋巴管ガ新生シ、新生淋巴管ヲ介シテ肺淋巴ノ一部ハ胸壁淋巴管ニ流出シ、之ニ介セル胸壁ノ淋巴腺(肋間淋巴腺、胸椎前淋巴腺、胸骨淋巴腺)並ニ腋窩淋巴腺ヲ灌流スルノデアル。

C. 手島氏(1932年)は據レバ腹腔内ノ異物ハ横隔膜及ビ大網膜面ヨリ吸收セラレ、前者ニ依ルモノハ横隔膜ヲ穿通スル淋巴管ニ依ツテ胸壁淋巴管或ハ淋巴腺ニ運バレ、前胸壁デハ内乳淋巴管、側胸壁デハ第Ⅷ—Ⅺ肋間淋巴管、後胸壁デハ胸管ニ注グト言フノデアアル。

III. 手術方法

1. 開放性術式

König ハ膿瘍ノ小ナルモノニ於テハ其ノ兩側デ肋骨ヲ切除シテ膿瘍ノ全剔出ヲ行ヒ、手術創ヲ一次的ニ縫合スル事ヲ以テ理想トシタガ、彼自身スルモノハ極メテ少數デアツテ、大多數ニ於テハ膿瘍壁ヲ切開搔爬シ、醗膿膜ヲ切除シタ後、手術創ヲ開放的ニ處置スルノ他ナイト述べテ居ル。而シテ斯ル開放性處置法ハ近時マデ一般的ニ採用サレテ來タ。

2. 閉鎖性術式

我々ノ教室ニ於テハ烏瀉名譽教授ノ提唱ニヨリ1920年以來膿瘍ノ小ナルモノハ之ヲ切開スル事ナク全剔出ヲ行フハ勿論デアアルガ、膿瘍ノ大ナルモノ或ハ瘻孔ガ深部ニ向フモノニ於テハ之ヲ切開搔爬シテ醗膿膜ヲ充分ニ切除シ、病變アル肋骨ハ勿論ノコト、健全ナ肋骨デモ病竈ガ其ノ深部ニ存スル限り充分之ヲ切除シタ後、周圍カラノ有莖性筋肉瓣ヲ以テ死腔ヲ充填シ、原則トシテ排液管等ヲ挿入スル事ナク皮膚ヲ一次的ニ縫合閉鎖スル方針ヲ採リ、治癒期間ニ於テモ根治率ニ於テモ開放性術式ニ比シ割期的ニ優秀ナ成績ヲ舉ゲテ來タ。今茲我々ハ更ニ以上ノ治療方針ヲ遵奉シ乍ラ膿瘍ノ大ナルモノニ於テモ原則的ニ之ヲ切開スルコトナク、且ツ又深部ニ向ツタ瘻管ノ末端ニ至ルマデ之ヲ追求シテ膿瘍ノ全剔出ヲ試ミ、安全性ニ於テモ、根治性ニ於テモヨリ徹底性ヲ有スル術式ニ改良シタノデアアル。

3. 改良術式

1) 術前検査. 探膿針ヲ以テ膿瘍ノ穿刺ヲ行ヒ出來得ル限り膿ヲ排除シタ後、之ト略々同量ノ「モルヨドール」ヲ注入シ直チニ種々ノ體位デレ線透視及ビ撮影ヲ行ツテ、膿瘍腔ノ擴ガリ及ビ小瘻管ノ探索ニ努力スルノデアアルガ、之ニ依ツテ思ハヌ方向ニ向ツタ瘻管ノ存在モ豫知シ得テ、手術中醗膿膜ノ損傷ニ依ル膿汁ノ漏出ヲ避ケ、又切除スベキ肋骨及ビ皮切ノ範圍ヲ決定スル事ガ出來ル。尙ホ此ノ際肺ノレ線單純撮影ヲ行フハ勿論、横隔膜レ線「キモグラフィ」ニ依ツテ横隔膜ノ運動ヲ検査シ、陳舊性肋膜炎ノ發見ニ努メルノデアアル。

2) 麻醉. 4%「ナルコポン・スコポラミン」溶液0.7坵ヲ術前1時間及ビ1/2時間ニ分割注射シ、0.05%「ヌペルカイン・エピネフリン」溶液ニ依ル局所麻醉及ビ肋間神經ノ傳達麻醉ヲ行フノミデアアルガ、之デ充分デアアル。

3) 皮切. 術前検査ニ據ツテ知ツタ膿瘍ノ擴ガリヲ參考トシ、膿瘍ノ下縁ヲ圍ミ少クトモ之ヨリ1糲離レテソノ頂點ヲ下方ニ向ケル弧狀ノ切開ヲ加ヘル。此ノ皮切ヲ以テスル時ハ、手術野モ廣ク、又必要ニ應ジテ自由ニ皮切ヲ延長シテ所要ノ肋骨ヲ切除スル事ガ出來ルノデ、胸圍

結核ハ必ず此ノ皮切ニ依ツテ手術スベキモノデアルト信ズル。

4) 膿瘍剔出. 膿膿膜ヲ覆ヒ且ツ多クハ之ニ癒着シテ居ル胸壁筋肉ニ十字切開ヲ加ヘ、此ノ筋肉ヲ膿膿膜カラ鈍的ニ或ハ銳的ニ剝離シツツ翻轉スル。併シ筋層モ侵サレテ居ル時ハ強イテ膿膿膜ト剝離スル要ハナイ。斯ル筋層ヲモ含メテ周圍カラ銳的ニ切開剝離スルノデアアル。

斯クテ膿膿膜或ハ筋層ヲモ含ム膿膿膜ト周圍ノ肋骨ヲ完全ニ露出シタナラバ、膿膿膜ニ癒着シテ居ル肋骨ヲ約2種ニ互リ骨膜下切除ヲ行フノデアアル。膿瘍ノ小サイ時ハ切除肋骨ハ1本デ足リルガ、膿瘍ノ大キサニ應ジテ其ノ數ヲ増加シナケレバナラナイ。併シ可及的ノ數ヲ少クスルコトヲ原則トス可キデアアル。次デ遊離肋骨ニ依ツテ串刺シ狀ニナツク膿瘍ヲ基底カラ剝離スルノデアアルガ、遊離肋骨端ヲ銳鉤デ持ち上ゲツツ肋骨切除部ノ骨膜ニ輕ク切開ヲ加ヘルト、内胸筋膜ハ甚ダ薄ク骨膜ニ固ク癒着シテ居ルカラ、容易ニ之ト胸壁筋膜ノ間ニ達スルノデアアル。内胸筋膜ト胸壁筋膜ノ癒着ハ略々正常デアツテ、指頭ヲ以テ筋膜ヲ壓スルダケデ容易ニ剝離ヲ進メル事ガ出來ル。併シ多クハ何處カ一部ニ結締織性ノ癒着ガアツテ、剪刀ヲ以テ切離スルコトガ必要トナル。モシ瘻管ガ深部ニ向ツテ居タナラバ假令胸壁筋膜、肺臟、横隔膜或ハ肝臟ニ達シテ居テモ其ノ盲端ニ至ルマデ追求シテ之ヲ切除スル(附圖1参照)。胸圍結核デハ多クノ場合兩筋膜相互ノ癒着ヲ認メルガ、モシ癒着ノナイ場所デ筋膜ヲ損傷シタ時ハ、此部ヲ綿紗デ壓閉シテ他ノ部分カラ剝離ヲ進メル。又膿膿膜ヲ損傷シテ膿汁ガ溢出シタ場合ニハ、直チニ之ヲ清拭シテ損傷部ヲ縫合閉鎖シ手術ヲ進メテ行クノデアアル。斯クシテ膿瘍ノ全剔出ヲ終ツタナラバ型ノ如ク肋骨斷端ヲLuer氏鉗子デ處理シテ次ノ操作ニ移ル。

5) 死腔ノ充填. 膿瘍剔出ニ依ツテ生ジタ死腔ニ對シテハ、周圍カラ有莖性筋肉瓣ヲツクリ、之ヲ「カツトグート」ヲ用ヒテ下床タル筋膜ニモ縫合シテ充填スルノデアアル。

6) 皮膚縫合. 以上ノ操作ガ終ツタナラバ綿紗或ハ排膿管ヲ創腔内ヘ挿入スル事ナク、手術創ハ全部一次的ニ縫合閉鎖スル。

IV. 症例及ビ考察

我々ハ昭和16年5月以來前述ノ術式ニ據ツテ膿瘍ノ大ナルモノニ於テモ出來得ル限り全剔出ヲ行ヒ、其ノ手術所見及ビ組織學的所見ヲ根據トシテ胸圍結核ノ成因ヲ究メルベク努力シタノデアアル。次ニ述ベル9例ノ内6例(症例I, II, V, VI, VII, VIII)ハ昭和16年5月以降8月迄ニ京都帝國大學醫學部外科學教室ニ於テ經驗シ、3例(症例III, IV, IX)ハ昭和16年9月以降12月迄ニ滿洲國赤十字社佳木斯病院ニ於テ經驗シタモノデアアル。

症例I. 池○氏, 17歳, ♂, 店員。

2ヶ月前カラ右前胸部ノ驚卵大無痛性腫脹ニ氣付イタ。既往症ニ結核性疾患ハ氣付カナイガ、レ線検査デ右上肺野ノ雲絮狀陰翳、右横膈肋膜竇ノ癒着及ビ右横膈運動障礙ガ見出サレタ。

第Ⅰ—Ⅴ肋骨ト共ニ膿瘍ノ全剔出ヲ行フト、膿瘍ハ第一圖ノ如ク胸壁軟部ノミニ存シ、互ヒニ相連レル三房ヨリナツテ、肋骨及ビ肋骨々膜ニハ全然變化ヲ認メナイ(第1圖及ビ附圖2参照)。内胸筋膜ト胸壁筋膜ノ癒着組織ハ組織學的ニハ鬆粗ナ結締織カラナリ、ソノ組織間隙ニハ淋巴球浸潤、上皮様細胞ノ増殖ガ認メラ

レタ。

症例 II. 谷○氏, 26歳, ♂, 學生。

約20日前カラ左後腋窩線上第Ⅷ肋間部ノ胡桃大無痛性腫脹ニ氣付イタ。約1年前左漏性肋膜炎ニ罹患シタ事ガアル。⊥線検査デモ兩側肺上半ノ雲絮狀, 斑狀或ハ索狀ノ陰翳, 及ビ左橫隔膜ノ癒着ト運動障碍ガ認メラレタ。

第Ⅷ, Ⅸ肋骨ト共ニ, 膿瘍ノ全剔出ヲ行フト, 膿瘍ハ第Ⅸ肋骨下ニ突起ヲ出シ, 内胸筋膜ト胸壁筋膜ノ結締織性癒着ハ左肺上下兩葉間腔ニ一致シテ帶狀ニ存在シタ。胸壁筋膜ニ肥厚ハナク肋膜癒着ハ手術野全面ニ互ツテ認メラレタ。剔出腫瘍ハ厚イ肝胝組織ガ主デ, 肋骨前面ト肋骨下ノ2ヶ所ニ乾酪性變化ガ認メラレタガ, 此ノ兩者ノ間ニハ瘻管ニ依ル連絡ハ見出サレズ, 肋骨ニ沿フテ前後ニ約4種ノ距離ヲ有シテ居タ。肋骨及ビ肋骨々膜ハ全ク健全デ腫瘍カラ容易ニ剝離シ得タ(第2圖)。

症例 III. 安○氏, 26歳, ♂, 農業。

約1ヶ月前カラ氣付イタ右前胸部第二肋間部ノ雞卵大無痛性腫脹。既往症ニ結核性疾患ニ氣付カナカツタシ, ⊥線検査デモ著明ノ變化ハナイ。

第Ⅱ, Ⅲ肋骨ト共ニ膿瘍ノ全剔出ヲ行フト, 膿瘍ハ内胸筋膜ニ達シテ居リ, ソノ外側端ニ於テ内胸筋膜ト胸壁筋膜ノ間ニ結締織性癒着ガ認メラレ, 此ノ位置ニ相當シテ索狀ノ肋膜癒着ガアルガ, 胸壁筋膜ノ肥厚ハ全ク認メラレテカツタ。膿瘍ハ肋骨ニ達シテハ居ルガ第Ⅱ肋骨々膜ガ僅カニ剝離シテ居ルニ過ギナイ(第3圖)。

症例 IV. 荒○氏, 30歳, ♀, 無職。

約2ヶ月前ヨリ氣付イタ右前胸部下ノ鷲卵大無痛性腫脹。約3年前ニ兩側濕性肋膜炎ヲ患ツタ事ガアル。⊥線検査デモ兩側上肺野斑狀陰翳及ビ右橫隔膜癒着ガ認メラレタ。

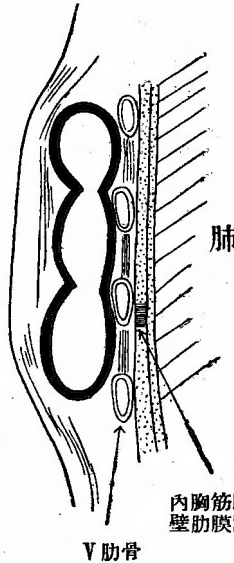
第Ⅴ-Ⅸ全肋軟骨ト共ニ膿瘍ノ全剔出ヲ行フト膿瘍ハ内胸筋膜ニ達シテ居タ。ソノ外側端ニ於テ内胸筋膜ト胸壁筋膜ノ結締織性癒着及ビ索狀ノ肋膜癒着ガ認メラレタガ, 胸壁筋膜ノ肥厚ハ全然ナク手術中誤ツテ之ヲ損傷シテ氣胸ヲ來シタ程デアル。又膿瘍ハ第Ⅶ, Ⅷ肋軟骨ヲ僅カニ浸蝕シテ居タ(肋骨ノ變化ヲ除イテハ第3圖ト同様)。

症例 V. 西○氏, 18歳, ♀, 生徒。

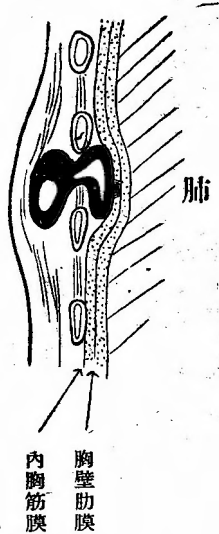
約1ヶ月前ヨリ氣付イタ右後腋窩線上第Ⅷ肋間部ノ雞卵大無痛性腫脹。約半年前ヨリ37°C前後ノ弛張熱及ビ全身倦怠感ガアルガ, ⊥線検査デハ著明ノ變化ガ認メラレナイ。

第Ⅷ, Ⅷ肋骨ト共ニ膿瘍ノ全剔出ヲ行フト膿瘍ハ第Ⅷ肋間ヨリ胸壁筋膜ニ達シ, 其ノ盲端ニ相當スル部分ノ胸壁筋膜直徑約2種ノ部分ニ肥厚ガ認メラレ, 之モ共ニ切除シタ。其ノ他ノ胸壁筋膜ハ全ク肥厚ガナク, 胸壁筋膜ト内胸筋膜ト癒着モ正常デアルガ, 肋膜癒着ハ全手術野ニ互ツテ認メラレタ。膿瘍腔ヲ開クト第Ⅷ肋骨ノ下端ガ僅カニ侵蝕セラレテ稍々粗糙トナツテ居ルニ過ギナイ。

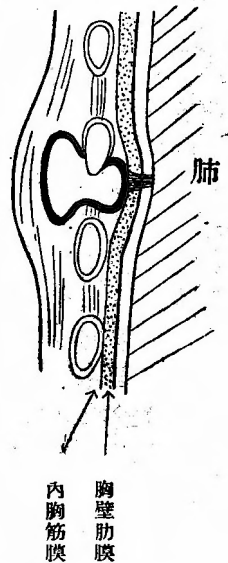
第 1 圖 症例 I



第 2 圖 症例 II



第 3 圖 症例 III



所ガ剔出標本ノ裏面ヲ見ルト第Ⅶ肋間血管束ニ沿ツテ膿瘍カラ約0.5握及ビ2握前方ニ超米粒大及ビ米粒大ノニケノ腫瘤ヲ發見シ，組織學的ニハ明ラカニ乾酪變性ヲ來シツツアル淋巴腺デアツテ，結核性變化ハ邊緣竇及ビ髓竇ニ著明デ淋巴行性感染ニ依ルモノデアル事ガ立證サレタ。(第4圖及ビ附圖3參照)。

症例Ⅵ. 武○氏，11歳，♀，生徒。

約2ヶ月前ヨリ氣付イタ左側胸部ノ雞卵大無痛性腫脹。昨年10月及ビ本年2月原因不明ノ發熱デ約1ヶ月間臥床シタ。レ線検査デハ左肺門陰翳擴大及ビ左横隔膜高位舉上ガ認めラレ，軟性初期變化群ト診斷サレタ。

第Ⅴ一Ⅷ肋骨ト共ニ膿瘍ノ全剔出ヲ行フト，肋骨ノ内外面ニ略々同大ノ膿瘍ガアリ，第Ⅵ肋間筋ヲ貫ク瘻管ニ依ツテ連絡シテ居ル。

膿瘍ハ更ニ小瘻管デ肺實質内ノ豌豆大空洞ニ達シテ居リ，此ノ瘻管ノ周圍約1握ノ範圍デハ内胸筋膜，胸壁肋膜及ビ肺肋膜ガ固ク癒着シテ肝様組織トナツテ居ルガ，夫以外デハ内胸筋膜ト胸壁肋膜ノ癒着モ略々正常デアリ，胸壁肋膜ノ肥厚モ全然認めラレナカツタ。手術中誤ツテ生ジタ胸壁肋膜損傷部カラ胸腔内ヲ觀ルト，至ル所ニ索狀癒着ガ認めラレタ。膿瘍ヲ開クト第Ⅶ肋骨ノ上緣デ骨膜ガ剝離シ，緻密骨質方侵蝕セラレテ肋骨ノ太サハ約半分ニナツテ居ルガ，腐骨或ハ骨瘻等ハ認めラレナカツタ(第5圖)。膿瘍ト共ニ切除シタ肺實質ヲ組織學的ニ檢スルト膨脹不全及ビ肺胞中隔肥厚ガアリ，肺，肺肋膜，胸壁肋膜及ビ内胸筋膜ノ境界ハ不明デ，此ノ肝様組織内ニハ勿論，肺實質内ニモ上皮様細胞及ビLanghans巨細胞ガ認めラレタ(附圖4參照)。

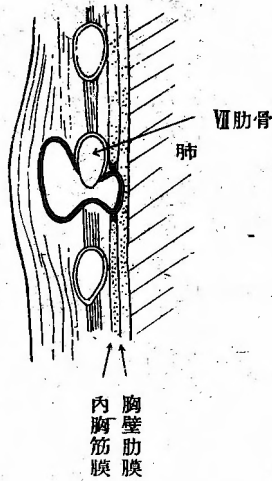
症例Ⅶ. 藤○氏，21歳，♂，生徒。

約1週間前ニ氣付イタ右肩胛骨下部ノ胡桃大無痛性腫脹。約1年前肺浸潤ト診斷サレタ事ガアル。レ線検査デハ著明ナ變化ヲ認めナカツタ。

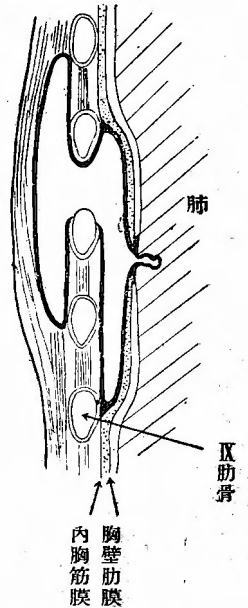
第Ⅸ，Ⅹ肋骨ト共ニ膿瘍ノ全剔出ヲ行フト胸壁肋膜ハ著シク肥厚シテ内胸筋膜ト強固ニ癒着シテ居リ，肋膜癒着モ手術野全面ニ認めラレタノデ肥厚シタ胸壁肋膜モ共ニ切除シタ。膿瘍ヲ開クト第Ⅸ肋骨ノ下緣デ骨膜ガ剝離シテ骨質モ稍々粗糙デアルガ，骨瘻，腐骨等ハ認めラレナカツタ。所ガ第Ⅸ肋骨ノ内面ニ相當スル胸壁肋膜自身ノ中ニ小豆大ノ乾酪化シタ結核病竇ガアリ，之ハ内胸筋膜カラ剝離出來テ肋骨々膜カラ生ジタモノデナイ事ハ明ラカデアルガ，此ノ腫瘤ニ一致シテ肋骨及ビ肋骨膜ニ明ラカニ凹窩ガ認めラレタ(第6圖及ビ附圖5參照)。

膿瘍ト共ニ切除シタ胸壁肋膜ヲ組織學的ニ檢査スルト，膿瘍ニ接シタ部分ハ勿論，之カラ數握隔ツタ部分ニモ大小無數ノ結核結節ガ認めラレタ。

第4圖 症例Ⅴ

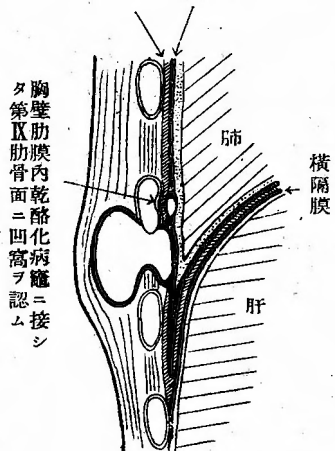


第5圖 症例Ⅵ



第6圖 症例Ⅶ

内胸筋膜 肥厚シタ胸壁肋膜



胸壁肋膜内乾酪化病竇ニ接シタ第Ⅸ肋膜内面ニ凹窩ヲ認ム

以上ノ症例ノ手術所見及豫後ヲ表示スレバ第一表ノ通りデアル(表中症例Ⅶ，Ⅸニ就テハ後述)。

第一表 胸圍結核全別出患者手術所見及ビ豫後

	患 部	切除肋骨	肋骨病變	肋膜肥厚	肋膜癒着	膿瘍到達部位	豫 後
I 池○氏	右. 前	I II IV V	ナシ	ナシ	廣範圍	肋骨外軟部組織ノミ	第一期癒合
II 谷○氏	左. 側	VII IX	ナシ	ナシ	廣範圍	内胸筋膜	第一期癒合
III 安○氏	右. 前	I II	I 肋骨々膜剝離	ナシ	一部	内胸筋膜	第一期癒合
IV 荒○氏	右. 前	V VI VII VIII IX	VII VIII 肋骨軟骨侵蝕	ナシ	一部	内胸筋膜	第一期癒合
V 西○氏	右. 側	VII VIII	VII 肋骨侵蝕	一部	廣範圍	胸壁肋膜	第一期癒合
VI 武○氏	左. 側	V VI VII VIII IX	VII 肋骨侵蝕	一部	索狀癒着	肺空洞	第一期癒合
VII 藤○氏	右. 後	IX X	IX 肋骨侵蝕	廣範圍	廣範圍	胸壁肋膜	第一期癒合
VIII 澤○氏	右. 側	VII VIII IX X	VIII IX X 肋骨侵蝕	ナシ	廣範圍	横隔膜	第一期癒合
IX 孫 氏	右. 後	XI XII	ナシ	ナシ	ナシ	肝臓	第一期癒合

扱テ症例 I, II = 於テハ膿瘍ハ胸壁軟部ノミニ存在シテ肋骨及ビ肋骨々膜ニ全ク變化ヲ認メズ, 他ノ 5 例ニ於テモ肋骨々膜ガ剝離シテ居ルカ或ハ骨面ガ稍々粗糙ニナツテ居ル程度デアツテ骨瘻或ハ腐骨等ハ證明サレナカウツ。即チ肋骨「カリエス」トシテハ甚ダ諒解ニ苦シム姿デアル。而モ症例 VII = 於テハ、肋骨ニ接シタ肋膜自身ニ膿瘍ガアリ、之ニ依ツテ肋骨ノ後面ニ明ラカニツノ凹窩ノ生ジテ居ルヲ認メタノデアルガ、之ガ更ニ進行スルナラバ肋骨ヲ穿孔スル事モアリ得ルシ、又遂ニハ肋骨骨髓炎ヲモ績發セシメテ腐骨形成ニモ到リ得ルデアラウ事ヲ豫想シ得ルノデアル。從ツテ肋骨自身ニ瘻孔ガアリ、或ハソノ中ニ腐骨ヲ見出シタカラト云ツテ、之ヲ以テ直チニ血行性骨髓炎デアルト言フ事ハ實ニ大膽デアルト云ハネバナラス。

元來肺結核病竈ヨリノ菌ノ傳播ハ、先ヅ淋巴管系ヲ通ジテ行ハレルモノデアツテ、血行性傳播ハ結核菌ガ淋巴管系ヲ經テ血管系ニ達スルカ、或ハ肺病竈ガ直接血管内ニ自潰シテ始メテ發生スルモノデアル。然ルニ本疾患ガ重症肺結核ヨリモ寧ロ肺結核ノ治癒過程ニ於テ發生スルコトガ多く、從ツテ手術後ノ經過ガ一般ニ良好デアル事、及ビ第二表ニ示ス如ク他ニ血行性二次的感染ト目シ得ル結核性疾患(泌尿器結核、痔瘻等)ヲ合併シテ居ルモノノ甚ダ少イ事ハ此ノ疾患ヲ血行性感染トシテハ理解シ難イ所デアル。

扱テ胸壁軟部ニ其ノ原因ヲ求メルニ先立ツテ注目スベキ事ハ、胸圍結核(胸壁寒性膿瘍ノ臨床的診斷名トシテ廣義ニ解ス。以下同様。)ト胸部内臟結核トノ密接ナ關係デアルガ、我が國諸家ノ統計ヲ合シテ(第二表)、胸圍結核 519 例中既往症トシテハ肋膜炎ノ 147 例、現在合併症トシテハ肺結核ノ 113 例ガ絶對的多數ヲ占メテ居ル。血行性感染說ヲ稱ヘル König モ、ソノ 110 例中既往症ニ肋膜炎ノ 10 例、現在合併症ニハ肺結核ノ 50 例ヲ最多數ニ舉ゲ得タト述ベテ居ル。我々ノ 7 例デモ既往ニ肋膜炎ト診斷セラレタコトノアル者ハ 2 例デアルガ、他ニ原因不明ノ發熱ヲ訴ヘタモノハ 3 例デアリ、レ線検査デハ 4 例ニ於テ同側ノ陳舊性肋膜炎(横隔膜癒着、高位舉上或ハ運動障碍)及ビ肺野異常陰翳ガ證明セラレタ。而モ手術ニ際シテハ全例ニ於テ、肋膜間ノ癒着ヲ見出シタノデアル。之ガ膿瘍ニ依ル二次的變化デハナク、膿瘍ニ先行シテ存在シタモノデ

第二表 胸圍結核患者ノ結核性既往症及ビ合併症

報告者		大園		坂根		橋本		杉		佐藤		計	
患者數		82		105		86		91		155		519	
病名		既往	現在	既往	現在	既往	現在	既往	現在	既往	現在	既往	現在
肋膜炎	結核	18	2	48	7	13	12	23	1	45	1	147	23
肺結核		4	15	2	5	6	19	5	19	1	55	18	113
腹膜炎	又ハ腸結核			2	0	4	0			4	2	10	2
淋巴腺	結核	0	8	3	3	2	3	3	4	0	1	8	19
泌尿生殖器	結核	1	1	1	0			2	0	1	0	5	1
脊椎	「カリエス」	3	0	0	2	2	2			0	3	5	7
胸圍結核	(胸骨「カリエス」ヲ含ム)	1	0	0	3							1	3
其ノ他ノ骨關節	結核			0	1							0	1
痔瘻				1	0							1	0
膿胸				0	1							0	1
計		28	26	57	22	27	36	33	24	51	62	195	170

アル事ハ、症例Ⅲ、Ⅳノ如キ膿瘍ガ内胸筋膜ニ達シテ居ルモノニ於テモ僅カニ索狀癒着ガ膿瘍ノ邊緣部ニ相當シテ存在シタニ拘ハラズ、症例Ⅰニ於テハ膿瘍ハ胸壁軟部ニノミ存シ胸腔トハ厚イ肋間筋ヲ隔テテ居ナガラ尙ホ廣汎ナル肋膜間ノ癒着ガ認メラレタ事ニ依ツテ明ラカデアル。

又肋膜炎ト胸圍結核ノ統計ヲ検討スルニ、胸圍結核症ハ女子ニ比シテ男子ニ壓倒的ニ多數デアリ、年齢別ニハ20歳代ニ最モ多ク10歳代、30歳代之ニ次ギ、此等ノ點ニ於テモ兩者ガ一致シテ居リ、殊ニ其ノ罹患左右別ニ至ツテハ肋膜炎デ右ハ左ノ1.36倍、胸圍結核デ右ハ左ノ1.27倍トナツテ居リ(第三表、第四表)、モシ胸圍結核症ガ肋骨ノ血行性結核感染ノ結果トスルナラバ、左右ノ感染機會ニ優劣ノアルベキ理由ナク、左右ノ發生率ハ略々同數トナルベキデアルガ、事實ニ於テカクノ如ク、罹患性別、罹患年代、同罹患側ニ關シテ肋膜炎ト胸圍結核ノ間ニ略々一致ヲ來シテ居ルコトハ、コノ兩者ノ關係ノ密接ナルコトヲ思ハシメルモノデアル。

我が國諸家(泉、大園、本間、坂根氏)モ胸圍結核ノ原因ヲ胸部内臓ニ求メテ、結核性肋膜炎、膿胸ノ膿汁ガ肋膜ヲ穿孔シテ胸壁ニ出現スル事ヲツノ原因トシテ擧ゲテ居ルガ、之ハ從來ノ

第三表 胸圍結核發生部位別表

部位別	報告者						計
	前島	大園	杉	橋本	佐藤		
右	35	49	51	57	194		386
左	30	33	40	25	175		303
前側	10	30	65	48	167		
後側	對5 對1	27	12	15	55		
		15	14	13	40		

右:左=1.27:1.00

第四表 肋膜炎左右別表

報告者	松井, 長屋	岡 村	吉 田	計
左右別				
右	1464	390	759	2613
左	856	330	742	1928

右:左=1.36:1.00

註 兩側性肋膜炎ハ右, 左ノ双方ニ算入シタ。

手術方法デハ膿瘍壁ヲ搔爬スルニ止マリ, 内胸筋膜, 胸壁肋膜等各層ノ變化ヲ見究メ得ズ, 單ニ瘻孔ガ深部ニ向ツテ居ルト云フ事ノミヲ根據トシテ假説デアツテ, 我々ノ改良手術方法ニ依ツテ得タ以上7例ノ所見ガ, スクノ如キ考ヘヲ以テシテハ説明シ得ナイコトハ明カチコトデアル。殊ニ症例Ⅱニ於テ肋骨前面ト肋骨下ニ各々獨立シテ膿瘍ガアリ, 瘻管ニ依リ連絡ガ全然證明サレナカツタ事實ハ明ラカニ流注膿瘍説ヲ否定スルモノデ, 若シ胸腔内ノ膿汁ガ胸壁軟部ニ穿破シタモノナラバ, 必ズ膿瘍ガ胸腔ニ連絡シテ居ルベキデアツテ, 烏瀉名譽教授ノ所謂壓迫示界法 (Druckbegrenzung) ニ依ツテ胸壁穿孔性膿胸 (Empyema necessitatis) トシテ胸圍結核ト鑑別シ得ルモノデアリ, 治療上ニ於テモ全く別種ニ取扱ハルベキモノデアル。

症例Ⅰ—Ⅶニ共通ナ事實ハ, 胸壁ノ軟部組織ニ膿瘍ガ存在シ肋骨ニ病變ノアルモノモ夫ガ二次的ト考ヘラレタコト, 膿膜ノ一部ヲ形成スル部分以外ノ胸壁肋膜ニハ全然肥厚ガ認めラレナカツタコト, 膿瘍到達部位ノ深淺ニ拘ラズ毎常肋膜癒着ヲ發見シ得タコトノ三ツデアル。

之等ノ症例ガ骨結核或ハ胸壁肋膜ノ結核ニ起因スルモノト考ヘラレナイコトハ明ラカデアル。ソコデ問題トナルノハ淋巴管系ノ結核デアル。肋膜炎ナルモノガ肺結核ニ續發シテ起ルモノデアリ, 肋膜癒着組織ニ新生シテ淋巴管ニ依ツテ肺淋巴管ノ一部ガ胸壁淋巴管ニ流出シ得ルモノデアル事ヲ知ルナラバ, 肺病竈ノ結核菌ガ胸壁淋巴腺ニ達シテ此處ニ結核性淋巴腺炎ヲ起シ得ル事ハ當然デアル。事實我々ハ症例Ⅴ及ビ後述ノ症例Ⅷニ於テ明ラカニ淋巴行性結核性變化ヲ呈スル淋巴腺ヲ膿瘍ニ近イ肋間ニ發見シタノデアル。又結核死ニ非ザル3屍ニ於テ肺結核病竈及ビ肋膜癒着ノ存スル側ニ總テ胸骨淋巴腺結核ヲ見出シ, 他ノ肋間淋巴腺ハ探索ガ困難デハアルガ, 1屍ニ於テ側肋間淋巴腺結核ヲ見出シ得タノデアル。

元來淋巴管系ニ於ケル結核性變化デ先ヅ侵サレルノハ原發病竈ニ近イ淋巴腺ノ邊緣竇, 中間竇及ビ髓竇デアリ, スクテ淋巴ノ鬱滯ヲ來スト共ニ之ニ注グ淋巴管ニモ炎症ヲ將來スベキモノデアル。從ツテ胸圍結核ニ於テ深部ニ向ツタ瘻管ナルモノハ結核性淋巴管炎ノ乾酪化シタモノデアリ, 膿瘍ガ時ニ複雑ナル様相ヲ示シ互ニ瘻管ニ依ツテ連絡シテ居ルモノノアル事モ淋巴管ノ結核トシテ明確ニ理解シ得ルノデアル。胸圍結核ガ前胸壁ニ最モ多ク, 側胸壁ニ次ギ後胸壁ニ最モ少ナイト云フ事實ハ, 胸骨淋巴腺ガ數ニ於テモ最モ多ク大イサニ於テモ最モ大デアルト云フ事實ト一致スルモノデアル。König ハ肋軟骨及ビ肋軟骨々膜ニハ血管ガ乏シイニ拘ラズ肋軟骨部ニ本疾患ノ多イ事ハ血行性感染説ニ依ツテハ理解シ難イト述ベテ居ルガ, 之モ我々ノ

考ヘニ從ヘバ何等ノ不思議ハナイノデアル。

我々ハ更ニ進ンデ胸骨_Lカリエス⁷ナルモノモ多クハ胸骨淋巴腺結核ノ膿汁ガ胸骨ヲ侵蝕シタニ過ギナイモノデアラウト考ヘルノデアルガ、之ニ對シテハ全剔出法ガ甚ダ困難デアルタメニ充分ナル確證ヲ擧ゲ得ナイノハ残念デアル。

尙胸圍結核ハ胸壁肋膜自身ノ結核ニヨツテ生ジタ寒性膿瘍ガ胸壁ニ穿破シテ生ズルトノ説モアルガ、症例Ⅶハ廣汎ナル胸壁肋膜ノ肥厚ガアリ、其ノ中ニ小膿瘍及ビ多數ノ結核結節ヲ發見シタノデアルカラ本例ハ正ニ其ノ一例デアルト云ツテ良イデアラウ。然シナガラ Ranke ノ所謂結核第二期ニ發生スル浸出液中ニ結核菌ノ證明サレナイ_Lアレルギー⁷性肋膜炎及ビ血行性感感染ニ依ル肋膜炎ヲ除キ、大多數ノ肋膜炎ハ肺肋膜ニ近接シタ肺病竈カラ肺肋膜ニ炎症ガ波及シテ發生スルモノトサレ、浸出液中ニ結核菌ハ肺原發病竈カラ排出サレタモノト考ヘラレテ居ル。而シテ胸壁肋膜ノ結核ナルモノハ之等結核菌ガ胸壁淋巴腺ヲ侵スト共ニ胸膜下ニ分布スル淋巴管網ニ定着シテ發生スルモノト理解サレルノデアルカラ、肺病竈ノ結核菌ガ先ニ述ベタ如ク癒着組織ヲ通過スル代リニ浸出液中ヲ通過シタニ過ギナイモノデアツテ、斯クノ如キモノモヤハリ肺結核ヲ原發竈トスル胸壁淋巴管系ノ結核トシテ理解サレルモノデアル。Kaufmann 等ノ所説モ浸出液中ノ結核菌及ビ胸壁淋巴管系中ノ淋巴腺結核ノミニ注目シテ肋膜癒着組織及ビ淋巴管ノ結核ヲ無視シタ爲ノ偏見デアツテ我々ノ考ヘノ一端ヲ強調シタニ過ギナイモノデアル。

以上我々ハ胸部内臓及ビ組織ニソノ原發病竈ヲ求メ得ル胸圍結核ニ就テ述ベタガ、腹部内臓ノ淋巴ガ胸壁淋巴管ニ注グト云フ事實モ存在スル故ニ、腹部内臓ヲ原發病竈トスル胸圍結核モ理論上成立スル筈デアル。次ニ斯ル發生機轉ヲ思ハセル症例ヲ述ベテミヤウ。

症例 VIII. 澤○氏, 17歳, ♂, 生徒。

2ヶ月前ヨリ氣付イタ右後腋窩線上第Ⅳ, Ⅴ肋骨部ノ驚卵大無痛性腫脹。約1年前左濕性肋膜炎ヲ罹患シ約2ヶ月前カラ結核性腹膜炎ヲ患ツテ最近少シク症狀ガ輕快シタガ尙迴盲部ニ抵抗ヲ觸レル。上線検査デ左上肺野浸潤, 左肋膜肝腫, 右葉間肋膜肝腫及ビ迴盲部ノ腸管癒着ヲ認メタ。

第Ⅶ—Ⅹ肋骨ト共ニ膿瘍ノ全剔出ヲ行フト、膿瘍ハ第Ⅳ肋間カラ細イ瘻管デ肋骨下ニ入り眞直ニ下ツテ、第Ⅴ肋間ノ位置デ深部ニ向ヒ横隔膜内ニ埋没シテ居ル。内胸筋膜ト胸壁肋膜ト癒着ハ略々正常デアルガ瘻管ニ一致シテハ稍々強ク、肋膜癒着ハ手術野全面ニ認メラレタ。膿瘍ヲ開クト第Ⅶ, Ⅷ, Ⅹ肋骨ハ骨膜ガ剝離シ骨面ハ稍々粗糙デアル(第7圖)。尙手術中發見シタ第Ⅴ肋間デ内外兩肋間筋間ノ2ヶノ小豆大腫瘤ハ組織學的ニハ明ラカニ乾酪變性ヲ來シツツアル淋巴腺デアツテ、結核性變化ハ邊緣竇及ビ髓竇ニ著明デ淋巴行性感感染ニ依ルモノデアルコトガ立證サレタ(附圖6參照)。

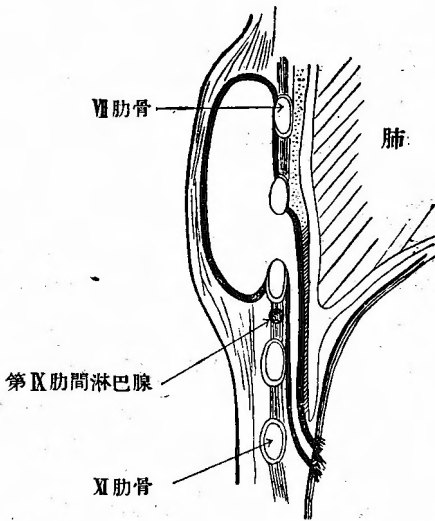
症例 IX. 孫氏(滿人), 19歳, ♂, 店員。

約2ヶ月前ヨリ氣付イタ右後胸部第Ⅻ肋骨上ノ雞卵大無痛性腫脹。約1年前ヨリ盜汗及ビ微熱ガアル。

膿瘍ノ全剔出ヲ試ミタノデアルガ第Ⅻ肋骨下ヨリ瘻管ガ深部ニ向ツテ居ルノデ、一旦此處デ切除シテ瘻管ヲ探求スルト其ノ末端ハ肝臟實質内ニ終ツテ居ル。健全ナ第Ⅻ肋骨ヲ切除シテ見ルト此ノ部分ノ肋膜纖維部ニハ全ク癒着及ビ肥厚ガナク、瘻管ヲ開大セントシテ之ヲ損傷シ氣胸ヲ來シタ程デアル。瘻孔ヲ搔爬シテ背長筋ヲ以テ充填シ一次的ニ縫合閉鎖シタ(第8圖)。

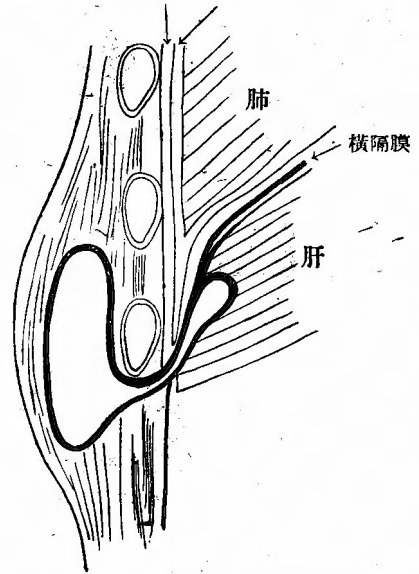
症例Ⅶニ立證サレタ下行瘻管ノ末端ガ、外部ニ向ハズ横隔膜内ニ埋没シテ居ルコトハ流注性ノ瘻管トシテハ考ヘラレナイモノデアツテ、而モ既往ニ於テ結核性腹膜炎ニ罹患シ現在尙迴盲

第7圖 症例Ⅶ



第8圖 症例Ⅸ

内胸筋膜 胸壁筋膜



部ニ抵抗ヲ觸レルノデアルカラ、腹膜炎ニ依ル胸壁淋巴管系ノ結核ト考ヘルノガ最モ妥當デア
ル。又症例Ⅸニ於テ瘻管ニ近接シタ肋膜翻轉部ニモ全く肥厚ハ癒着ヲ認メナカツタ事實ヨリ
膿瘍ガ胸部内臓ニ原發シタモノデナイ事ハ明カデア。

齋藤眞教授ハ第38回日本外科學會ノ席上デ都築教授ノ演說ニ追加シテ、上腹腔、肋膜腔内ニ
Lトトラストヲ注入スルト主トシテ横隔膜カラ吸收サレ、此處ヨリ肋間淋巴管ニ入り人體ニ
於テモ肋間淋巴腺ヲレ線像ニ認メラレ、ソノ存在スル場所ハ肩胛骨下角ノ線上ノ内外ノ位置ニ
存在スルカラ第七、八、九、十肋骨位ノ高サノ後胸壁ノ寒性膿瘍ノ成因トシテ此ノ淋巴腺ヨリ
起リ得ルダラウト言フ事モ考ヘネバナラスト述ベラレタ。即チレ像ニ據リ胸圍結核ノ一部ノ成
因ニ對シテ想像說ヲ述ベラレタノデアルガ、ソノ實證ハ未ダ無イノデア。

我々ハ全別出例ノ手術所見ヲ仔細ニ檢討シ、更ニ別出標本ノ組織學的探究ニ據ツテ、胸圍結
核ガ胸部及ビ腹部内臓ノ結核ヲ原發病竈トスル胸壁淋巴管系ノ結核デア事ヲ立證シタノデア
ル。勿論我々ハ血行性肋骨結核ノ存在ヲ全然否定スルモノデハナイガ、假令存在スルトシテモ甚
ダ稀ナモノデアカラ、斯ルモノニ依ツテ全テノ胸圍結核ノ成立ヲ説明セントスル如キ事ハ全
ク無謀ナル企テト云ハネバナラス。尤モ再發性胸圍結核ニ於テハ瘻孔ガ肋骨斷端ニ達シ、時
ハ此處ニ腐骨ヲスラ發見スル場合ガアル。然シナガラ從來ノ手術方法ニ依ルナラバ血管ニ乏
イ肋骨緻密質及ビ骨膜ノ斷端ガ創腔内ニ遺殘セラレタ結核菌ニ汚染セラレ、之ガ他ノ血管ニ富
ンダ周圍ノ軟部組織ニ比シテ感染ノ危険ノ多イ事ハ當然ノ理デアツテ、斯ルモノヲ觀テ、之ヲ
第一回手術時ニ取り殘サレタ病變肋骨デアルト考ヘ、胸圍結核ノ成因ヲ肋骨骨炎說ニ説明セン

トノ根據トスルガ如キハ全クノ誤リデアル。

V. 總 括

我々ハ從來初期ノ胸圍結核ニ於テノミ試ミラレタ膿瘍ノ全剔出法ヲ大ナル膿瘍ニ於テモ出來ル限リ實施シ、之ヲ瘻管ノ末端ニ到ルマデ追求シテ切除スル方針ヲ採リ、此ノ方法ガ理論的ニモ實際的ニモ優秀デアルコトヲ知ルト共ニ、胸圍結核症ノ成因ヲ詳カニシ得タモノト信ズルノデアル。9例ノ全剔出例ノ内3例ニ於テハ肋骨及ビ肋骨々膜ニ全ク變化ガチク、他ノ6例ニ於テモ單ニ膿瘍ニ依ツテ侵蝕セラレタモノト認メ得タモノデ、之ハ血行性肋骨結核説ニ對スル一ツノ反證デアル。又6例ニ於テハ、膿瘍到達部位ノ如何ニ拘ラズ、内胸筋膜ト胸壁肋膜ノ癒着ガ大部分ニ於テハ略々正常デアルガ、一部ニ於テハ稍々強固デアツテ、肋膜ニハ全然肥厚ヲ認メナイカ或ハ深部ニ向ツタ瘻管ニ沿ツテ小範圍ノ肥厚ガアルニ過ギナカツタガ、肋膜ノ癒着ガ必ラズ見出サレタ。而モ其ノ内1例ニ於テハ瘻管ハ肺結核病竈ニマデ達シテ居タノデアル。榎本氏ニ依ル胸壁淋巴管系ノ研究、及ビ肋膜癒着ヲ通ジテ肺淋巴ノ一部ガ胸壁淋巴管系ニ流出スルト云フ小河氏ノ研究ニ據ツテ、肺結核病竈内ノ結核菌ガ癒着組織ヲ通ジテ胸壁淋巴管系ニ現レルト云フ事ハ當然考ヘ得ル事實デアツテ、以上ノ6例ハ肺原發病竈ヨリノ淋巴行性感染ニ依ル胸壁淋巴管系ノ結核トシテ理解サレルノデアル。又他ノ1例ニ於テハ胸壁肋膜ノ變化ガ著明デアツタガ、肋膜炎時ノ浸出液中結核菌ハ多クハ肺肋膜ニ接シタ肺病竈カラ排出サレルモノデアリ、之ガ胸壁肋膜下ニ分布スル淋巴管網ニ吸收サレ此處ニ結核性病變ヲ來シタモノト理解シ、ヤハリ肺結核ヲ原發竈トスル胸壁淋巴管系ノ結核ト稱シ得ルノデアル。Kaufmann 或ハ齋藤教授等ノ唱ヘル胸腔浸出液中結核菌吸收ニヨル肋間淋巴腺結核説モ、我々ノ所論ノ一端ヲ強調シタニ過ギナイモノデアツテ、我々ハ肋膜癒着組織ヲ通ジテ結核菌ノ胸壁ニ傳播セラレルモノガ胸圍結核成因ノ大多數ヲ占メルモノデアルト信ズルノデアル。

又2例ニ於テハ膿瘍ガ横隔膜或ハ肝臟ニ達シテ居タノデアツタガ、腹腔内淋巴ノ一部ガ胸壁淋巴管ニ注グト云フ解剖學的事實カラ腹部内臟ニ原發竈（併シ之モ肺結核ヲ原發トスルト云フテヨカラウ）ヲ有スル胸壁淋巴管系ノ結核ト理解サレルモノデアツタ。

血行性肋骨結核ナルモノハ手術經驗例カラシテモ甚ダ稀ナモノデアツテ、胸壁ニ發生シタ寒性膿瘍ノ大多數ハ胸壁軟部ノ結核即チ胸圍結核ト稱シ得ルモノデアリ、ソノ成因ハ胸部内臟又ハ腹部内臟特ニ胸部内臟結核、淋巴行性感染ニ依ル胸壁淋巴管系ノ結核トシテ初メテ解決シ得ルモノデアルト信ズルノデアル。

附記 本論文記載以後ノ症例第43回日本外科學會席上デ述べラレタモノニ關シテハ稿ヲ更メテ詳述スル豫定デアル。尙本研究ニ當ツテハ文部省自然科學研究費ノ補助ヲ受ケタ。更ニ上像所見ニ就イテハ京大結核研究所内藤助教教授ノ御教示ヲ得タ。併記シテ感謝ノ意ヲ表スル。

主要文獻

1) Billroth, T.: Über die Behandlung kalter Abszesse und tuberkulöser Caries mit Jodformemulsion. W. k. W. 1890, Nr. 11, 12, S. 201, 223.

2) 榎本秀雄: 胸壁淋巴管ノ研究。解剖學雜誌,

- 第3卷, 第12號 (昭和6年). 3) Encyclopédie médico-chirurgicale 10—1933 abcès froid de la paroi thoracique.
- 4) 橋本健: 肋骨_Lカリエス_Tノ統計的觀察. 岡山醫學會雜誌, (第46年, 第12號 3137頁 (昭和9年)).
- 5) 本間正人: 肋膜周圍膿瘍=就テ. 海軍軍醫團雜誌, 第22卷, 第6號, 569頁 (昭和8年).
- 6) 伊藤肇: 結核性胸間塞性膿瘍ノ手術法=就テ. 日本外科學會雜誌, 第24回, 第7號, 957頁, (大正12年), 第25回, 第2號, 221頁 (大正13年).
- 7) Ito, H.: Zur operativen Behandlung der Perikostaltuberkulose. D. Z. f. C. Bd. 185, S. 124, 1924.
- 8) Kaufmann, R.: Quelques considerations sur l'abcès froid thoracique. Journal de Chir. Tome 37, p. 829, 1931.
- 9) 木村孝藏: 胸壁塞性膿瘍=就テ. 日本外科學會雜誌, 第8回, 第1號, 44頁 (明治41年).
- 10) Kirschner-Nordmann: Die Chirurgie, II. Aufl., Band V, Die Chirurgie der Brustwand. Berlin. 1939
- 11) König, F.: Die Tuberkulose der Thoraxwand mit besonders Berücksichtigung der Rippentuberkulose auf Grund klinischer Beobachtung A. f. kl. C. Bd. 79, S. 1, 1906.
- 12) Kocher, T.: Vergleich älterer und neuer Behandlungsmethoden von Knochen u. Gelenktuberkulose. D. Z. f. C. Bd. 134, S. 1, 1915.
- 13) 前島淳一: 肋骨_Lカリエス_T=就テ. 中外醫事新報, 第691號, 7頁 (明治42年).
- 14) 松井基四郎, 長屋浩: 肋膜炎ノ統計的觀察. 日本鐵道醫協會雜誌, 第8卷, 第6號 (大正11年).
- 15) 松野透: 頸部淋巴腺結核=就テ. 結核, 第19卷, 第3號, 209頁 (昭和16年).
- 16) 大園正人: 肋骨_Lカリエス_T=就テ. 日本外科學會雜誌, 第30回, 第4號, 218頁 (昭和4年).
- 17) 小河万藏: 肋膜癒着ニヨル肺淋巴道ノ變化. 日本外科實函, 第11卷, 第5號, 939頁 (昭和9年).
- 18) 小河万藏: 肋膜及ビ肋膜下淋巴管ノ局所の特異性=就テ. 日本外科實函, 第11卷, 第6號, 1091頁 (昭和9年).
- 19) 岡村三郎: 肋膜炎ノ統計的觀察. 北越醫學會雜誌, 第39卷, 第2號, 135頁 (大正13年).
- 20) Riedinger: Verletzungen und Chirurgische Krankheiten des Thorax. Deutsche Chir. Lieferung 42, S. 210, 1888.
- 21) 坂根彌三次: 肋骨周圍膿瘍=就テ. 京都府立醫科大學雜誌, 第12卷, 第2號, 460頁 (昭和9年).
- 22) 佐藤信雄: 結核性肋膜周圍膿瘍及ビ肋骨_Lカリエス_T=關スル統計的觀察. 實地醫家ト臨床, 第14卷, 第3號, 252頁 (昭和12年).
- 23) 杉後一: 肋骨_Lカリエス_T=就テ. 日本外科學會雜誌, 第34回, 第1號, 346頁 (昭和8年).
- 24) 手島五洲: 腹膜異物吸收ニアタリ淋巴管ニ現ルル諸現象特ニ淋巴管壁ノ異物通過性=就テ. 日本外科實函, 第9卷, 第3號, 585頁 (昭和7年).
- 25) 吉田恒太郎: 肋膜炎ノ統計的觀察. 十全會雜誌, 第33卷, 第9號, 1192頁 (昭和3年).

附 圖 說 明

附圖 1. 横隔膜=埋没シタ瘻管ノ末端=至ルマデ剔出シタ標本ノ前面(症例Ⅷ)。

附圖 2. 表在性膿瘍ノ縱斷面, 肋軟骨ノ裏面デ内胸筋膜ト胸壁肋膜ノ癒着組織ガ見ラレル(症例Ⅰ)。

附圖 3. 膿瘍ト同ジ肋間=發見シタ淋巴行性淋巴腺結核像, 邊緣竇ノ變化著明, 一部乾酪變性(症例Ⅴ)。

附圖 4. 膿瘍ト瘻管=依ツテ連絡シタ肺結核病竈(症例Ⅵ)。

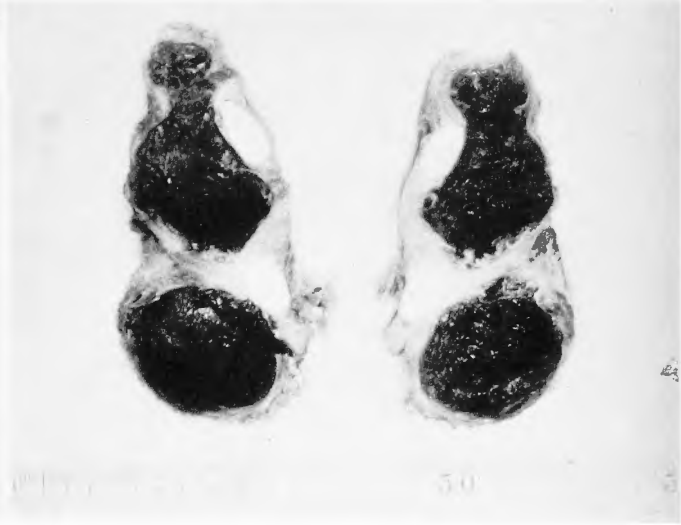
附圖 5. 肥厚シタ胸壁肋膜モ共ニ切除シタ標本ノ縱斷面, 胸壁肋膜ノミハ切斷セズニ折轉シ, 兩斷シタ肋骨ノ間=見ラレル。Aハソノ中ニ膿瘍下ハ別ニ存在シタ乾酪化竈, Bハ之ニ依ツテ生ジタ肋骨裏面ノ凹窩(症例Ⅶ)。

附圖 6. 膿瘍=隣接シタ肋間=發見シタ淋巴行性淋巴腺結核像, 邊緣竇ノ巨細胞及ビ乾酪變性(症例Ⅷ)。

竹 內 論 文 附 圖

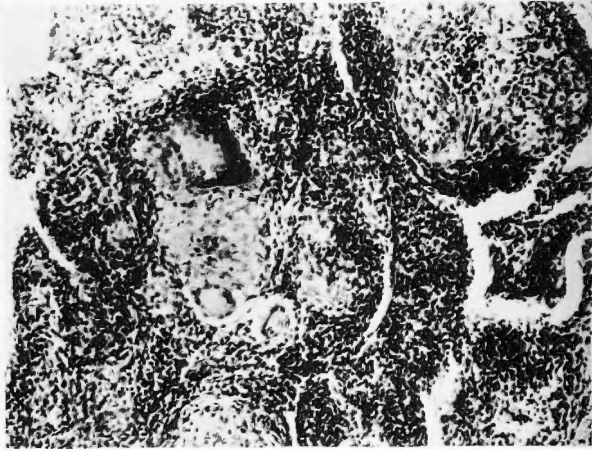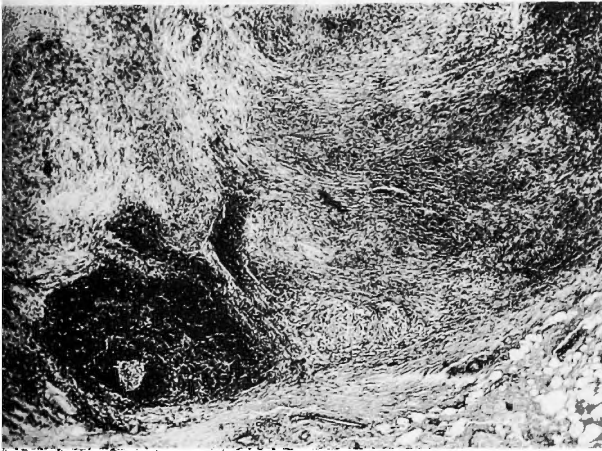附 圖 1

附 圖 2



附 圖 3

附 圖 4



附 圖 5

附 圖 6

