

小 臨 床

急性腸骨淋巴腺炎ノ2例

劉 世 超

宮 尾 靖

第1例 臍炎ヨリ續發セル例。

患者：高〇知〇，2歳男子。

主訴：左側下腹部ノ疼痛性腫脹。

現病歴：約3週間前ヨリ臍部ニ發赤腫脹ヲ來タシ，醫師ノ治療ヲ受ケテ約10日デ輕快シタガ，ソノ頃ヨリ左側下腹部ニ疼痛性硬結アルニ氣付キ，5日後更ニソノ下部即チ鼠蹊部ニモ約豌豆大ノ腫脹ヲ來タシ，漸次増大セリ。

既往歴及ビ遺傳關係ニハ特記スベキモノナシ。

全身所見：體格中等大，榮養良。意識明瞭。脈搏140，整調，中等大，緊張良。體溫38.2°C。呼吸28，安靜。血液像及ビ尿所見ニハ著變ナシ。

局所所見：腹部ハ輕度ノ膨隆ヲ示シ，左側下腹部ハ右側ニ比シテ瀰漫性ニ腫脹シ，表面皮膚ニハ數條ノ靜脈怒張アリ。ソノ異常着色ヲ認メズ。觸診スルト左ノ腸骨窩ニ約手拳大ノ硬結ヲ觸レル。之レニ接シテ鼠蹊部ニモ約胡桃大ト豌豆大ノ2ヶノ腫瘍ヲ觸レル。(第1圖) 腸骨窩硬結部ハ稍々溫度上昇シ，境界鮮明，表面平滑ニシテ，彈性硬ナリ。表面皮膚トハ移動シ得ルガ，腸骨窩基底ト固ク癒着シテ移動セズ。輕度ノ壓痛アリ。腹筋緊張ニ際シテハ腫瘍ヲ觸レナクナル。腹膜炎ノ症候ヲ認メズ。左側下肢ハ輕度ニ腫脹シ伸展スルト腸骨窩部ニ輕ク疼痛ヲ訴ヘ，股關節ハ屈曲位ヲ示ス。以上ノ所見ヨリ腸骨窩後腹膜腔膿瘍ノ診斷ノモトニ切開ヲ加ヘタ。

手術：局所麻酔ノモトニ腸骨前上棘ヨリ2横指内下方ノ點カラ下方ニ向ヒ鼠蹊韌帶ニ平行シテ，約2糎ノ切開ヲ加ヘタルニ，濃稠ナル帶黃色ノ膿ガ約100cc流出シタ。コノ膿ヲ充分排出シタ後膿瘍腔ヲ檢スルニ之レハ腸骨窩後腹膜腔ノ膿瘍ト判明シタ。2本ノ排膿管ヲ挿入シテ手術ヲ終ル。

經過：手術ノ翌日カラ平熱トナリ，10日目ニ排膿管ヲ拔去シテ，24日目ニ全快シテ退院セリ。

本例ニ於ケル腸骨窩後腹膜腔膿瘍ハ腸腰筋炎ニヨル膿瘍トモ考ヘラレナイコトハナイガ，臍炎ニ續發セル點ヨリ見テ，先ヅ左腸骨淋巴腺炎ヲ起シ，ソレヨリソノ周圍ニ廣汎ナル後腹膜腔膿瘍ヲ惹起セルモノト考ヘル方ガ妥當ト思フ。

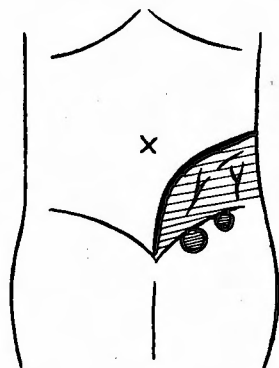
第2例 大腿挫碎創ヨリ續發セル例。

患者：木村某，8歳男子。

主訴：大腿挫碎創。

現病歴：入院當日(13/I)午後2時頃某工場内ニテ誤ツテ機械(廻轉鐵板ト廻轉「ロップ」ノ間)ニ挟マレテ，

第 1 圖



兩大腿ヲ切斷サレテ、午後9時頃本院ニ運バル。

家族歴既往症共ニ特記スベキモノナシ。

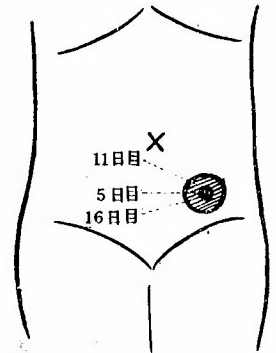
全身所見・體格中等大、榮養良、意識明瞭ニシテ、顔面蒼白、苦悶狀ヲ呈ス。體溫 36.5°C 。脈搏25、整調ニシテ中等大、緊張良。呼吸20、安靜。尿所見、血液像ニ著變ナク、一般症狀ハ左程重篤ナラズ。

局所所見：右大腿ハ下約 $\frac{1}{3}$ 、左大腿ハ上約 $\frac{1}{3}$ 、ノ部ニ於テ挫碎切斷サレ、大腿骨ヲ露出シ、切斷部ノ皮膚、皮下組織並ニ筋肉ハ機械油ヲ汚染サレ、挫滅強ク、出血ナシ。筋肉ノ收縮運動ガ良ク見ラレ、周圍ノ皮膚ニハ發赤腫脹ヲ認メズ。

手術：外傷後約9時間目ニ挫碎切斷部ヲ Li^{I} リパノール、オキシフル $^{\text{I}}$ 溶液ヲモツテ洗滌セル後、エスマルヒ氏脈血帶ヲ大腿根部ニ裝用シテ、汚染サレタル軟部組織ヲ切除並ニ大腿骨ノ斷端ヲ鋸斷シ、型ノ如ク神經血管ヲ結紮シタル後、筋肉皮膚ノ一部ヲ縫合シ他ハ開放性ニ處置セリ。

經過：術後2日間ハ最高 38.5°C 熱發、頭痛ト共ニ嘔吐數回アリ。食思不良。自發痛ノタメ睡眠障礙サレタルモ、3日目ヨリハ全身症狀稍々輕快ス。併シ左側ノ創ヨリハ惡臭アル膿汁多量ニ排出サレルヲ見ル。4日目ヨリ陰囊並ニ左大腿ニ浮腫現ハル。5日目左腸骨窩深部ニ胡桃大ノ腫瘍現出ス。コノ腫瘍ハ境界鮮明表面平滑、彈性硬ニシテ、表面皮膚ヨリハ移動スルモ基底トハ移動シ難ク、輕度ノ壓痛アリ。腹筋緊張ニ際シテハ腫瘍消失ス(第2圖)。以上ノ所見ヨリコノ腫瘍ハ大腿挫碎創ヨリ續發セル腸骨淋巴腺ノ腫脹ト考ヘラレタリ。其ノ後腫瘍ハ次第ニ増大シ、浮腫モ増強スル傾向アリ。創ヨリノ膿汁排出多量ナルモ全身症狀惡化ノ傾向ハ認メズ。7日目抜糸スルニ右側ノ創ハ清淨ナルモ左側ノ創ハ膿汁排出多量ナリ。11日目ニハ最高體溫 39.0°C 、陰囊、下肢ノ浮腫著明トナリ、腹部モ稍々膨滿シ、該腫瘍ハ鷄卵大トナリ、壓痛稍々著明トナリタルモ、腹膜炎症候ハ全クナシ。其ノ後體溫 38.0°C ヲ前後シ、16日目ニハ創傷ヨリノ膿汁排出減少シ、陰囊、下肢及ビ浮腫並ニ腹部膨滿モ輕減シ、該腫瘍ハ胡桃大ニ縮小セリ。20日目浮腫及ビ腹部膨滿ハ全ク消失シ、該腫瘍ハ拇指頭大ニ縮小シ、全身症狀モ輕快セリ。25日目ニ至リ創傷ハ清淨トナリ同時ニ腫瘍モ全ク消失セリ。其ノ後創面ハ健康肉芽ヲ以テ覆ハレ治癒傾向著明ニシテ、全身症狀モ更ニ輕快シ、現在尙ホ入院中ナリ。

第2圖



摘 要

本症ハ1903年 Pegram ガ腸骨淋巴腺炎 (Iliac adenitis) ナル名稱ヲ附シ、特別ナル疾患トシテ、始メテ報告セルモノニシテ、主トシテ小兒又タハ幼年者ヲ犯シ、大多數ハ下肢皮膚ニ於ケル細菌性疾患、或ハ外傷ノ病歴ヲ有シテキルモノト謂ハレテキル。腸骨淋巴腺ニ注グ淋巴ハ下肢並ニ下腹部ノ皮膚ヨリ來ルモノデ此レ等ノ部位ニ化膿竈ガアレバ本症ヲ發シ得ルモノデアル。吾々ノ2例モ小兒ニ於ケルモノデ、第1例ハ臍炎ヨリ、第2例ハ大腿挫碎創ヨリ續發セルモノニシテ、前者ニ於テハ鼠蹊淋巴腺ニ胡桃大、豌豆大ノ2個ノ淋巴腺腫脹ヲ來タシ、之レハ腸骨淋巴腺炎ヨリ逆行性ニ起ツタモノト考ヘラレル。第2例ニ於テハ鼠蹊淋巴腺腫脹ハ認メラレナカツタ。尙ホ本症ニ關シテ外國ニハ多數ノ報告例アルモ、本邦ニテハ今日迄其ノ報告例極メテ少ナイガ果シテ稀有ナ疾患デアルカ如何カハ疑ハシイ。