

Akrocephalosyndaktylie ノ 2 例

京都帝國大學醫學部整形外科教室 (主任 近藤教授)

香 山 聖 進
片 岡 司 馬 男

Two Cases of Akrocephalosyndactylia

By

Dr. S. Kayama

Dr. S. Kataoka

[From the Orthopedic Clinic Kyoto Imperial University
(Prof. Dr. E. Kondo)]

Two infants about two months after birth, of which the one was female and the other male, were admitted to our clinic, with the typical deformities of akrocephalosyndactylia.

All fingers and toes of four extremities were closely webbed together just like a panel board.

The forehead was prominent and the nasal root was abnormally deepened, so that the nose appeared saddle shaped.

In both cases syndactylia was operated on with excellent results by the method of Didot and Zeller.

緒 言

最近我々ハ指趾ノ癒着ヲ主訴トスル生後6ヶ月未滿ノ患者ニシテ、而モ頭蓋變形ヲ伴ヘル2例ヲ經驗シタ。今仔細ニソノ症例ヲ記述シテ大方ノ參考ニ供シタイト思フ。

臨床例 I

患者：○西○子、生後2ヶ月半ノ女兒。

入院：昭和13年5月23日。

主訴：兩手及ビ兩足ニ於ケル指趾ノ癒着。

現病歴：生後直チニ兩手兩足ノ各指趾ガ互ニ癒着シテキルコトガ認メラレタ。

既往症：滿期安産、分娩時ノ體位不詳。

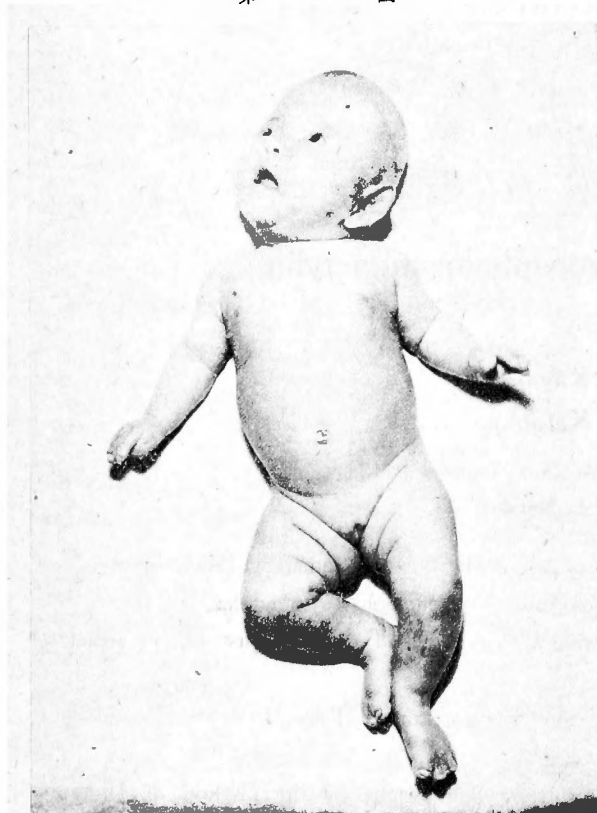家族歴：患者ト同様ノ畸形ヲ有スル者ヲ認メナイ。

臨床所見：(第1圖)體格大(體重6.3斤)、骨格稍々強、榮養良、皮膚ニ異狀ヲ認メズ。脈搏整正1分時130、大イサ尋常、緊張良。呼吸安靜1分時30、胸腹型。頸部淋巴腺ノ腫脹ナシ。胸部：心臟及ビ肺臟ニハ打診上及ビ聽診上異常ナシ。肺肝境界第6肋骨、腹部、異狀ナク、肝臟、脾臟、腎臟ヲ觸知シ得ズ。脊柱ニ異狀ナク、四肢ニ麻痺ヲ認メズ。

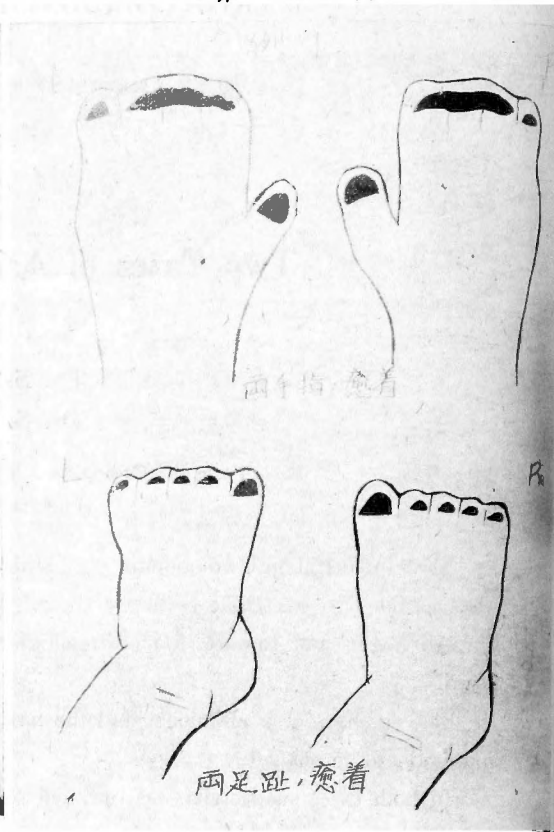
局所々見：

1) 指趾ノ癒着：(第2圖)手指ノ畸形ハ左右對稱的ニシテ兩側共拇指ヲ除キ他ノ4本ノ指ハ基部カラ先端

第 1 圖



第 2 圖



＝至ルマデ全ク癒着シテ1枚ノ板狀ヲ呈シ、爪モ亦タ相合シテ凹凸アル一連ノ板狀ヲ呈シテキル。足趾モ左右全ク對稱的ニ變形ヲ來タシ、各々ソノ第5趾ヲ除キ他ノ4趾ハ互ニ癒着シテ一塊トナツテキル。但シ足ニ於テハ各趾ノ爪ハ各自獨立シテ存シテキル。

2) 頭部ノ異常形態：頭部ハ左右對稱性ナルモ前頭部ガ前方ヘ強ク突出シ鼻根部平滑ニシテ爲メニー見鞍狀鼻ノ觀ヲ呈シ、頭髮稍々薄シ。大顛門及ビ小顛門閉鎖セズ。又タ矢狀縫合離開シソノ幅2種ヲ算ス。

3) 其他ノ所見：顔貌ハ白痴様ニシテ常ニ口ヲ開キ呼吸時鼻孔ニ雜音ヲ發ス。兩眼ノ距離稍々廣ク眼瞼結膜正常、瞳孔圓形、左右同大ニシテ對光反射ニ異常ヲ認メズ。耳ハ正常ニシテ口唇濕潤、淡白色ノ舌苔ヲ被ル、齒牙未ダ發生セズ。咽頭、扁桃腺ノ發赤腫脹ナシ、尙ホ母親ノ血清ワ氏反應ハ陰性デアツタ。

處置並ニ經過：癒合指並ニ癒合趾ニ對シ前後8回ニ互リ Didot 及ビ Zeller ノ方法ニヨリ手術ヲ行ヒ同年8月9日(入院後2ヶ月半)輕快退院シタ。

臨症例 II

患者：○野○夫、生後80日ノ男兒。

入院：昭和15年11月16日。

主訴：兩手及ビ兩足ニ於ケル指趾ノ癒着。

現病歴：生後直チニ兩手ノ指、兩足ノ趾ガ夫々互ニ癒着セルヲ認メラル。

既往症：滿期安産、頭位分娩、母乳榮養。

家族歴：母系ノ祖父ト祖母ハ從兄妹デアル。近親ニ結核ヲ證明スルモ患者ト同様ノ畸型ヲ有スル者ナシ。

臨床所見：體格稍々小(體重4.8斤)骨格中等度、榮養不良、皮膚蒼白、濕度普通。脈搏整正、1分時100、緊

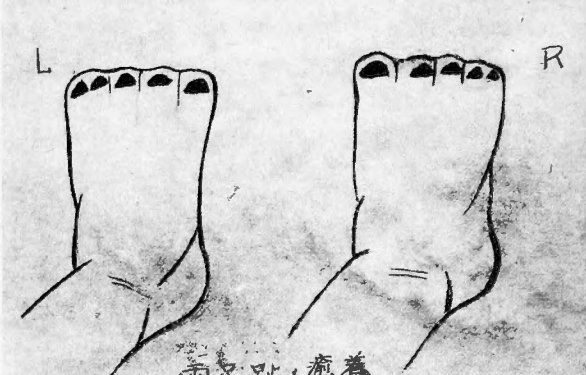
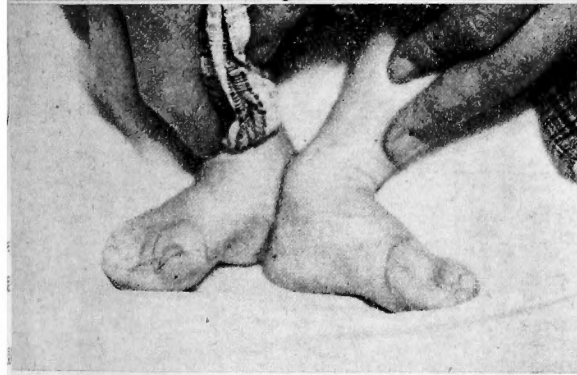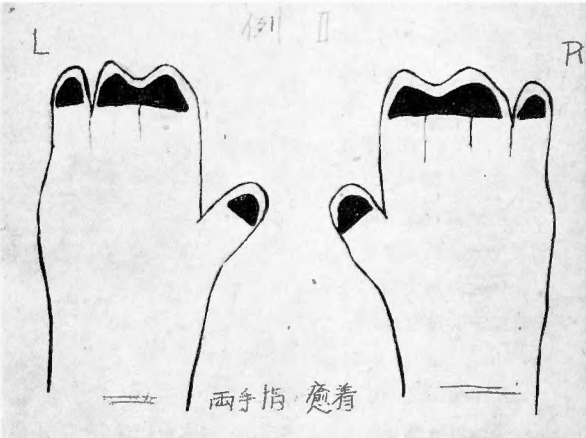
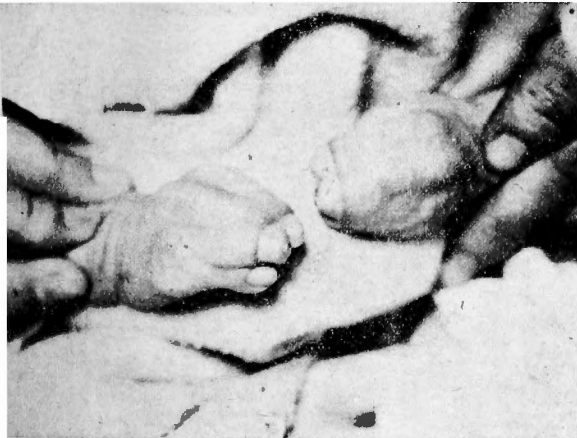
張良, 大イサ尋常。呼吸安靜, 1 分時30, 胸腹型。頸部淋巴腺ノ腫脹ハナイ。胸部ハ左右對稱性ニシテ心臓肺臓ニ異常ヲ認メズ。腹部ハ稍々膨滿セルモ肝臓, 脾臓, 腎臓ヲ觸知シ得ズ。脊柱ニ異狀ナク, 四肢及ビ生殖器官ニ異狀ナシ。

局所々見

1) 指趾ノ癒着 (第3, 4 圖) 兩側上肢ニ於テ拇指ヲ除キ他ノ 4 本ノ指ハ各々完全ニ癒着シテ一塊ト化シ,

第 3 圖

第 4 圖



ソノ先端ニ於テ小指ノ末節ニ相當シテ不完全ナル切レ込ミヲ有ス。拇指及ビ小指ハ各獨立ノ爪ヲ有スルモ, 第2乃至第4指末節ハ互ニ癒合シテ一連トナリ各指間ニ相當シテ縱走セル溝ヲ有スル1枚ノ爪ニテ被ハレテキル。兩側下肢ニアリテハ5趾全部ガ全ク癒着シ各趾間ニ相當シテ縱ニ走レル淺キ溝ヲ有シ恰モ破目板狀ヲ呈ス。爪ハ各趾ニ一致シテ別々ニ分離シテ存ス。

上線検査ニヨレバ手ノ中指, 無名指ノ末節ハ兩側共骨性ニ癒合シ, 兩側下肢ニ於テハ第1, 第2趾骨互ニ癒合ス。其ノ他ニ兩側共第1, 第2兩趾間ニ過剰骨核ヲ認ム。

2) 頭部ノ異常形態: (第5, 6 圖) 頭圍ハ42糎, 前頭部ハ扁平ニシテ, 殊ニ左側ニ於テ變形ガ強イ。鼻根部及ビ其ノ附近ハ著シク沈下シ爲メ一見鞍狀鼻ノ觀ヲ呈シテキル。矢狀縫合ハ廣ク離開シ, ソノ儘大顛門, 小顛門ニ移行シ, ソノ幅ハ前頭部3糎, 大顛門4糎, 小顛門6糎トイフ異常ノ大イサヲ示ス。冠狀縫合, ラムダ縫合モ閉鎖セズ。上線検査ニヨレバ頭蓋骨ハ後頭部ノ中央以下ノミ化骨シ, ソレヨリ上方ハ頭蓋頂ニ至ルマデ全ク化骨ヲ認メナイ。

3) 其他ノ所見顔貌: 尋常, 顔色蒼白, 兩眼ノ距離稍々大, 眼瞼結膜稍々蒼白, 瞳孔左右同大ニシテ對光反

射=異狀ナシ、眼球稍々突出ス、口唇及ヒ齒齦稍々蒼白、舌濕潤=シテ白苔ヲ被ル、齒牙未ダ發生セズ、口蓋ハ中央ニテ披裂シ、ソノ間隙ヲ通シテ鼻中隔ノ下縁ヲ見ルコトガ出來ル。扁桃腺、咽頭=異狀ナシ。呼吸時鼻孔=雜音ヲ發ス、耳殼ハ兩側共輕度ノ畸形ヲ呈ス。尿=異常ヲ認メズ、血液像ハ赤血球240万、Hb45% (Sahli)、血色素數1.0、白血球7600、中性多核白血球13%、淋巴細胞78% (大淋巴球55%、小淋巴球23%)、 L エオジン T 嗜好細胞4%、移行型5%、尙ホ母親ノ血清 L 氏反應ハ陰性デアツタ。

處置並=經過：指、趾癒着=對シ前後8回=互リ成形手術ヲ行ヒ昭和16年3月8日輕快退院シタ。

考 察

以上ノ2例ハ夫々前後2ヶ年半ノ間隔ヲ置イテ當科ヘ入院シタ患者デアルガ、ソノ症狀ガ前述ノ如ク極メテ酷似シテキル點デ我々ノ注意ヲ惹イタノデアル。即チ

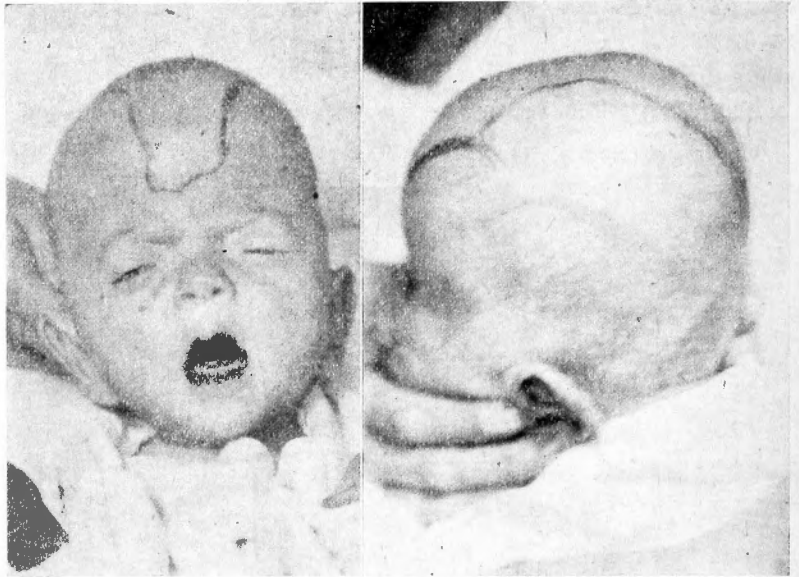1) 四肢=例外ナク指、趾癒着症ヲ證明シ、而モソノ程度ハ4本乃至5本ノ指趾ガ全ク癒着シテ一枚ノ板狀ヲ呈スル程高度デアルコト。

2) 頭部ノ變形ヲ合併シテオリ、而モ共=前頭部ガ強ク前方ヘ突出セル形態ヲ示スコト、及ビソノ結果一見軟狀鼻ノ觀ヲ呈シ、ソノ顔貌ガ極メテ酷似シテキルコトノ2點デアル。

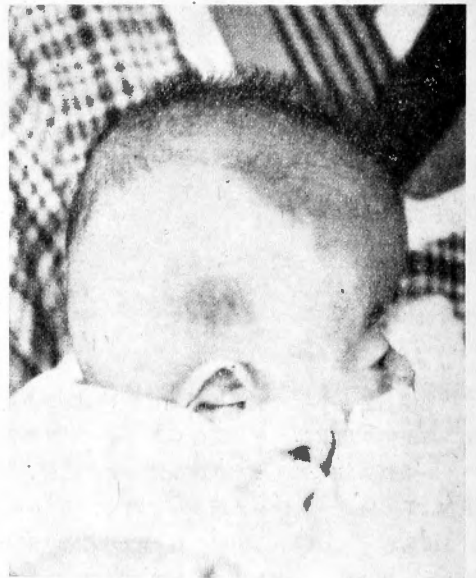從ツテコノ2例ノ經驗ヨリシテ、コノ指趾癒着症ト頭蓋畸形トノ合併ハ、各別個ノ疾患ガコレラノ例=限ツテ偶然=合併シタノデハナクシテ、一種典型的ノ症候群ト理解スルノガ妥當デアルト考ヘラルルニ至ツタノデアル。

文獻=依ルト1907年 Apert 氏ハ指趾癒着症ト一種特有ノ頭蓋畸形トノ合併ヲ報告シ、コレヲ

第 5 圖



第 6 圖



Akrocephalosyndaktylie ト命名シタ。ソノ後ノ多數ノ報告ヲ綜合シ多指(趾)症ヲ同時ニ伴フ事ガ多イ點ヨリ, 現在デハ一般ニ Akrocephalopolydaktylie, 或ハ Akrocephalodysphalangie ト稱スルガヨイトサレルニ至ツテキル。

今本疾患ニ關スル Aschner-Engelmann ノ解説ヲ抄録スレバ次ノ如クデアル。即チ

1) 特有ナル頭蓋形態: ソレハ左右カラ壓迫サレ前方ヘ突出シタ觀ヲ呈シ, 後頭部ハ扁平トナリ, ソノ結果頭蓋ノ頂點ハ前方ヘ移動シテ Bregma ニ一致スル部ガ頂點トナルコト。

2) 四肢ノ全部ニ數的ニ又タ其ノ程度ニ於テ, 高度ノ指(趾)癒着症ヲ生ズル事: ソレハ手指ニ於テハ3節ヨリナル指即チ拇指ヲ除キ他ノ4本ノ指ハ全部ガ先端マデ, 足趾ニ於テハ4本, 時ニハ5本全部ガ癒合スルコトデアル。

以上ノ Akrocephalosyndaktylie ニ關スル解説ハ我々ノ2例ニ於ケル所見ト全ク一致スルモノデ, 斯カル畸形ハ本邦ニ於テハ未ダソノ報告ニ乏シイガ吾々ノ2例ガ Akrocephalosyndaktylie ノ典型的の症例デアルコトハ確實デアル。

猶ホ第2例ニ於テハ足ノ第1, 第2, 兩趾骨間ニ線的ニ過剩骨核ヲ證明シテキルガ, コレハ本病ガ Akrocephalopolydaktylie ト稱セラレルニ至ツテキル點トヨク一致スル所デアル。

次ニ何故ニ指趾癒着症ト頭蓋畸形トガ斯ク典型的ニ合併スル事ガアルヤハ甚ダ興味アル問題デアルガ, ソノ本態ノ未ダ確定的デナイ今日, 文獻上コノ點ヲ明確ニ解決シタ學說ヲ求メルコトハ不可能デアツタ。

頭蓋ノ變形例ヘバ Akrocephalie, Skaphalocephalie, Plagiocephalie, Trionocephalie 等ハ頭蓋縫合ニ部分的ノ早期骨癒合ガ起リ, ソノ部ニ於ケル爾後ノ發育ガ停止スル事ガソノ原因デアルト一般ニ考ヘラレテキル。而モ斯カル機轉ハ外因的の要約ニヨリ生ズルト考ヘテキル人ガ多イノデアルガ, 中ニハ Aschner-Engelmann 氏等ノ如ク頭蓋變形ト他ノ骨骼畸形トニ合併スル場合多キ點ヲ指摘シテ, 後天的ノ頭蓋縫合早期癒合以外ノ先天的發育異常モ亦タ頭蓋畸形ノ原因デアリ得ルト述ベテ遺傳的關係ヲ重要視シテキル者モアル, Akrocephalosyndaktylie ニ就テノ外國ノ報告ハ主トシテ年長兒又タハ成人ニ關スル所見ノ記載ガ大部分ヲ占メテキルガ我々ノ2例ハ共ニ生後半歲以下ノ幼兒デアツテ, 而モコノ幼若兒ニ於テ既ニ外國文獻ニ見ル年長兒又タハ成人ノ所見ト全ク同一ノ頭蓋畸形ヲ證明シタコトハ Aschner-Engelmann ノ稱スル先天的發育異常ガ頭蓋變形ノ原因トナリ得ルトイフ理論上ノ學說ヲ實際ノ症例ニ於テ確證シタト解シテヨイト考ヘラル、ノデアル, 更ニコノ2例ニ於テハ矢狀縫合ハ化骨遲延ニヨリ幅廣ク離開シテキル點ハ頭蓋縫合早期癒合トハ正反對ノ所見ト言ハネバナラナイ。猶ホ Akrocephalosyndaktylie ニ類似シテ更ニ他ノ症狀ヲ同時ニ合併スル典型的の畸形ニ Bardet-Biedl 氏症候群ト稱スルモノガアル。即チ

- 1) 頭蓋畸形, 多クハ塔狀頭蓋.
- 2) 多指症, 時ニハ指趾癒着症.

3) 肥胖症, 生殖器發育不全症.

色素性網膜炎, 智力障礙.

以上 3 症候ヲ合併スル疾患デアル。コノ Bardet-Biedl 氏症候群ノ成因ニ關シテハ説ヲ立テル者ガ多クアツテ大體コレヲ 2 ツノ傾向ニ大別スルコトガ出來ル。

1) 一種ノ植物性神經中樞ノ障礙, 或ハ腦下垂體附近ノ假設的化骨中樞ノ變化等ヲ考ヘテキル人達デ, 總テノ症狀ハコノ 1 ツノ原因ニヨリテ對等ニ起ツテ來ルトノ考ヘ。

2) Biedl 氏自身ハ骨骼ノ變化ノ方ガ原發的デアツテ, ソノ原發的骨骼變化ノ 1 ツデアル頭蓋畸形ガ腦内水腫ヲ來タシ, 間腦ニ對スル壓迫トシテ作用シ, 肥胖症, 生殖器發育不全症ヲ續發的ニ招來スルト考ヘル。色素性網膜炎ハ腦壓ノ亢進ニヨル網膜ノ續發的榮養障礙ニヨリテ生ズルト説明スルノデアル。今 Akrocephalosyndaktylie ヲ Bardet-Biedl 氏症候群ノ内, 第 3 ノ症候ヲ伴ハナイ部分的症候群ト考ヘルコトヲ許サレルナラバ, 後者即チ Biedl 氏ノ説ノ新シイ論據トナリ得ルモノデアル。但シ頭蓋畸形ヲ伴ハナイ多指症ト色素性網膜炎トノ合併スル症例ノ知ラレテキル點ヨリスレバ Biedl 氏ノ説ニハ遠カニ賛成シ得ナイト稱スル人ノアルハ無理カラ事デアル。斯ク兩症候群ヲ繞ツテソノ成因説ハ何レモ假説ノ程度ヲ出デナイ狀態デアルガ, 何レノ假説ニシテモ如何ナル胎生時期ニ斯カル因子ガ胎兒ニ作用スルカ, 或ハ胎生全期間ヲ通ジテカ, 或ハ一過性ニ或胎生時期ノミカ, 或ハ一定ノ胎生時期ニ發生シテソレ以後全胎生期間繼續スルカ, ソノ點ヲ考慮ニ入レタ人ハ未ダ 1 人モナイ狀態デアル。

胎生學ハ我々ニ指趾ノ分化ハ胎生第 3 ヶ月目ニ行ハレル事ヲ教ヘテキル。然ラバ指(趾)癒着症ノ原因ハ少クトモ胎生第 3 ヶ月目ニ關係ヲ持タネバナラナイノデアル。又タ我々ノ第 2 例ニ於テハ口蓋破裂ヲ伴ツテキルガ人類ニ於ケル續發性口蓋ノ發生ハ胎生第 2 ヶ月ノ終リニ始マリ, 兩側上顎突起ノ内面ヨリ内側ニ向ツテ口蓋板ヲ發生シ同時ニ前頭突起ノ中央部ヨリ下方ニ向ツテ鼻中隔ノ基礎ヲ發生シ, 左右ノ口蓋板ハ次第ニ相接近スルト共ニ鼻中隔モ口蓋板ニ向ヒ漸次下降シテ口蓋板ノ癒合線ニ達シ 3 者相癒合スルモノデアツテ, 此ノ時期ハ胎生第 3 ヶ月ニ相當スル。即チ兩者ノ時期的一致ハ胎生第 3 ヶ月ニ於テ畸形ヲ發生スベキ何等カノ因子ガ加ツタニ相違ナイコトヲ推断セシメルニ足ル有力ナル根據トナリ得ルモノト考ヘラレル。ソノ原因トナル因子ノ發生, 或ハ繼續時期ニヨリ或時ハ Apert 氏症候群, 或時ハ Bardet-Biedl 氏症候群, 或時ハ他ノ任意ノ合併症ノ各々ヲ説明シ得ルニ至ルデハナイカ, 我々ハ今實驗的根據ヲ持タナイガ故ニ確言ヲ憚ルガ, 將來コノ胎生時期ノ研究ガ總テノ問題ヲ鮮明ニスルモノデハナイカトイフ點ヲ指摘シテオキタイト思フ。

摘 要

1) 生後 2 ヶ月前後ノ 2 患者(女兒及ビ男兒)ニ於テ特有ナ畸形ヲ見タ。即チ兩患者ニ於テハ指趾癒着症ノミナラズ共ニ特有ナル頭蓋ノ變形ヲ證明シタ。

2) 2 例ハ典型的疾患 Akrocephalosyndaktylie ニシテ, 該症例ニツキ仔細ニ記述スルト共ニ

該畸形發生ガ胎生第 3 ケ月ニ關係アルコトヲ指摘シタ。

文 獻

- 1) **Aschner, B. u. G. Engelmann**: Konstitutionspathologie in der Orthopadie. Wien-Berlin, 1928.
- 2) **Schinz-Baensch-Friedl**: Lehrbuch der Röntgendiagnostik. 482, 1932.
- 3) **Acrocephalosyndactylia**: case (O. Sittig a. K. V. Baumruck) Med. Klinik. **34**, 502-505, 1938.
- 4) **Acrocephalosyndactylia** with Cutis Marmorata Telangiectatica Congenita (K. Schwartzer) Monatschr. f. Kinderh. **67**, 193-196, 1938.