

Title	臨床瑣談
Author(s)	
Citation	日本外科宝函 (1943), 20(6): 782-783
Issue Date	1943-11-01
URL	<a href="http://hdl.handle.net/2433/205399">http://hdl.handle.net/2433/205399</a>
Right	
Type	Others
Textversion	publisher

## 臨 床 瑣 談

### 蛔蟲迷入ニ起因セル肝臟膿瘍穿孔ノ1例

星 野 列 (京都外科集談會昭和18年9月例會)

症例 患者。清〇ハ〇。44歳。♀。昭和18年8月13日入院。

主訴：右季肋下部ノ激痛。

現病歴：本年8月8日(入院5日前)何等誘因ト思ハレルモノ無クシテ、突然38°Cノ發熱ト共ニ右季肋下部ニ激痛ヲ來シ、惡心ヲ伴ヒテ十數回ノ嘔吐ヲ來シタ。疼痛ハ右肩胛部ニ放散シ。吐物ハ最初ハ食物残渣デアツタガ後ニ胆汁様ノ液體ヲ吐ク様ニナツタ。

以來、鎮痛劑ノ注射ニヨリ一時疼痛ガ輕快スルノミデ同様ノ狀態ガ現在マデ續イテ居ルト云フ。食思、睡眠ハ障礙サレ便秘デアル。

既往歴：19歳ノ頃カラ、時々心窩部ニ激痛ヲ覺エタガ、其都度鎮痛劑ノ注射ニヨリ輕快シタ。

現症：體格、骨格中等、榮養佳良ナル婦人デ、皮膚ハ黃疸様ナラズ。意識明瞭デ體溫40.5°C 脈搏1分時130緊張ハ比較的良好。呼吸ハ1分時28、胸腹式。顔貌苦悶狀デ口臭アリ、舌ハ灰白色ノ苔ヲ被リ心、肺ニ所見無ク、肺肝境界ハ右側乳腺ニテ第Ⅵ肋骨ニ一致シ、肝臟濁音ハ正常ニ存在スル。腹部ハ一般ニ平坦デアルガ、右季肋下部ハ輕度ニ膨隆シ、心窩部ヨリ右季肋下部、右腹側部ニカケテ、Défense musculaire、壓痛並ビニ Blumberg 氏症候ヲ證明シ、何レモ右季肋下部ニ於テ最モ著明デアル。肝及ビ右腎ハ Défense ノタメ觸診不能脾及ビ左腎ハ觸レ得ヌ。腹水證明サレズ、腸雜音ハ左下腹部ニテ僅カニ聽取スルノミ。

尿ハ黃色透明。中性デ蛋白ガ弱陽性。グメリン氏反應陰性。沈渣ニ大腸菌ヲ認メズ。血液検査ハ赤血球數250萬、血色素量50% (Sahli) 白血球數8500。

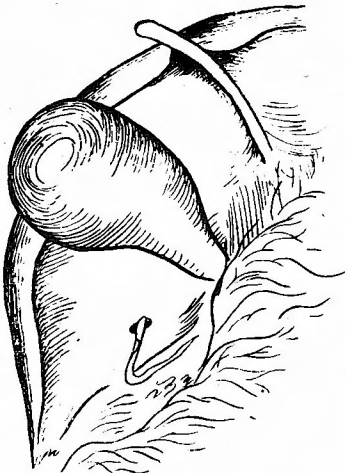
以上ノ所見カラ、急性膽囊炎乃至之ニ續發セル限局性腹膜炎ナル臨床診斷ノ下ニ即時開腹手術ヲ行ツタ。

右肋骨弓下切開ニヨリ開腹スルト、肝臟ハ僅カニ腫脹シ、ソノ表面ニハ諸所ニ黃色ノ膿苔ガ附着シ、右葉下面カラ赤褐色乃至血性デ惡臭アル腹水ガ少量ニ流出シテ來タ。膽囊ハ約鷄卵大ニ緊滿腫脹シテ居ルガ、ソノ壁ニ肥厚ヲ認メズ、内容中ニモ結石其他ノ異物ヲ觸レ得ズ。之ニ試驗穿刺ヲ行フト輕度ニ潤濁シタ淡黃褐色漿液性ノ胆汁ヲ得タ即チ膽囊炎ノ存在ハソウ著明デハ無イト考ヘラレタ。胃ニハ潰瘍其他ノ病變ヲ見出シ得ズ。大網膜ハ恰モ大網造壁術ヲ行ツタカノ様ニ十二指腸及ビ結腸ノ表面ヲ覆ツテ之ト癒着シ遊離腹腔ヲ病變部カラ遮斷シテ居タ。

以上ノ所見デ、右側橫隔膜下部乃至右腹側部ノ限局性腹膜炎ナル事ハ明ラカデアツタガ、ソノ原因ヲ探求スベク、肝下面ヲ精査スルト、右葉下面ノ奥深ク、後腹膜ニ近イ部分ニ約拇指頭大ノ1ヶノ穿孔ガアリ、ソノ孔カラ黃色濃厚ナ胆汁ガ流出スルト共ニ、長サ28糎、太サ0.8糎ノ未ダ生存セル雌性蛔蟲1匹、ソノ蟲體ノ大部分ヲ腹腔内ニ露出セシメテ居タ。

即チ本例ハ蛔蟲ノ肝臟内迷入ニ起因シタ肝臟膿瘍ノ自然穿孔例デアツタ。

依テ單ニ排膿術ノミヲ行フ事トシ、腹壁手術創カラ「ゴム」排膿管ヲ肝右葉下面ニ向ケ挿入スルト共ニ、右



腹側部ニテ腸骨櫛ノヤ、上方ニ對孔ヲ設ケ、此處カラモレゴム<sup>7</sup>排膿管ヲ肝膿瘍内ニ向ツテ挿入シ手術ヲ終ツタ。

術中カラ患者ノ脈搏惡化シ、且ツ興奮状態トナツタガ、強心劑注射、點滴輸血等ノ處置ヲ行ヒツ、手術ヲ遂行シ、術後3時間頃カラハ脈搏ノ緊張ヤ、回復シ、安靜状態トナツタガ後ニ再ビ惡化シ、術後13時間テ鬼籍ニ入ツタ。

尙ホ死ノ直前ニ於テ肛門ヨリ1匹ノ蛔蟲ヲ排泄シタ。

考察。蛔蟲症ハ我國デハ極メテ廣ク蔓延セル疾病デアリ、所謂「蛔蟲ノいたずら」トシテ種々ナル病害ヲ現ハス事ハ周知ノ事實デアル。

殊ニ、受動的或ハ能動的ニ異例ノ寄生ヲ營ンダ場合、屢々外科ノ治療ノ對象トナル事ハ幾多ノ報告ガアリ。最近ノ當集談會ニ於テモ、渡邊・劉學士ノ膽囊内迷入穿孔例、石川學士ノ脾臟膿瘍例、石野博士ノ肝臟膿瘍肝左葉切除例等ノ報告ガアリ、本例ハ又、蛔蟲ノ迷入ニ起因スル肝臟膿瘍ガ自然ニ穿孔シタ例デアル。

蛔蟲ノ膽道内迷入ニ關シテハ總輸膽管内ニ發見サレル事が最モ多ク、膽囊及ビ肝内膽管ニ迷入スル事ハ稀有ニ屬スルモノトサレテ居ル。

而シテ統計ニ依レバ、蛔蟲ニ起因スル肝膿瘍ハソノ左葉デ、表面ニ近イ部分ニ多イトサレテ居ル。

斯ル肝膿瘍ニ於テハ、蛔蟲ノ有スル有毒物質ノ分解作用モ相俟ツテ本例ノ如ク自然穿孔ヲ來シ得ル事ハ當然想像サレル事デアルガ、若シ出來得レバ、穿孔ヲ豫防スル意味ニ於テモ、石野博士ノ述ベラレタ様ニ膿瘍ヲ含ム肝葉切除ヲ行フ事ハ合理的デアルト考ヘル。