くか種々議論のある所である．いずれにしても14才の少女に起ることは極めて稀であり本邦でかかる若年者の報告例は見当らない．

## 結　　語

われわれは14才の少女の左乳房に発生した無痛性腫瘤を摘出し，組織検査の結果，乳腺症の診断を得たので報告した．

本論文の要旨は昭和36年1月京都外科集談会席上で発表した．

本症例の組織学的所見について種々御教導を賜わった奈良医大病理学教室北村旦教授，および教室員の方々に深謝の意を表します．

## 文　　献

1) 藤森正雄：乳腺症の診断と治療，産科と婦人科，**25**, 4, 231, 昭33.
2) 藤森正雄ほか：癌治療の進歩，第3集乳腺，医学書院，**1**, 1, 1951.
3) 木村信夫ほか：若年者に見られた出血乳房としての慢性嚢胞性乳腺の1例，東北医学雑誌，**50**, 3, 306, 昭29.
4) 中村尚道ほか：乳腺症および乳腺線維腫例の組織像とその追跡，臨床病理，**7**, 2, 160, 昭34.
5) 岡田孝男ほか：所謂乳腺症の病理，日本病理学会会誌，**45**, 3, 325, 昭31.
6) 岡田孝男：所謂乳腺症の病理，日本病理学会会誌，**43**, 綜会号，350, 昭29.
7) 梅原裕ほか：癌と紛はしい乳房腺腫の1例，臨床病理，**7**, 2, 148, 昭34.
8) 米沢猛ほか：乳腺症の研究，日本病理学会会誌，**43**, 綜会号，348, 昭29.

# 胃癌手術後4年半して直腸癌を発病した1例

淀遥信病院外科（部長：世良敏行博士）
安本　裕・山中敏彦

〔原稿受付　昭和37年1月9日〕

# A CASE OF CANCER OF RECTUM DEVELOPED 4.5 YEARS AFTER GASTRECTOMY FOR CANCER OF STOMACH

by

YUTAKA YASUMOTO, TOSHIHIKO YAMANAKA
YODO Communications Hospital, Surgical Clinic.
(Surgeon-in-chief : Dr. TOSHIYUKI SERA)

A male of 43 years old complaining of bloody excrements was admitted to our clinic on Dec. 19, 1960, who had been suffered from gastric cancer (adenocarcinoma) for which gastrectomy and gastrojejunostomy has been carried out on July 23, 1956.

Roentogenoscopy of rectum in use of barium was performed and stenosis of rectum was found. Anoscopy gave a tumor of rectum at the site 5cm from the anus. Microscopic feature of exploratory excision of this tumor was adenocarcinoma.

In the laparotomy performed immediately thereafter, there were found any abnormalities of peritoneum of Douglas' space and sigmoid colon, but a tumor in rectum. Then, amputatio recti was successfully carried out. Postoperative course was uneventful.

Subordinate connections between both cancers were not found. Therefore, it was considered to be a rare case with 2 cancers which grew at different times individually.

癌治療の進歩にともない，一つの癌の治療後に，別の癌の発生をみた報告がなされているが，このような

多発性原発癌の発生は，癌に何らかの内因的素因の存在を思わしめる点で興味がもたれている．

われわれは最近，胃癌で胃切除術後4年5ヵ月して，直腸癌を発病し，その各々が原発癌と考えられる1例を経験したので報告する．

## 症　　例

43才の男子．電々公社職員．

**主訴**：血性，粘液性下痢

**家族歴**：父は69才で老衰で死亡し，母は脳疾患で死亡したが，兄1人と姉3人は，いずれも健康である．妻は肺結核で入院加療中である．

**既往歴**：(1) 昭和25年7月，定期健康診断で左肺上野の結核性病変を指摘され，12月には約2週間下痢が続いたので，SM注射（計10g）をうけたところ軽快した．

(2) 昭和26年10月，肺結核治療のため某病院に入院し，左横隔膜神経捻除術，左人為気胸術並びにSM注射(約10g)，PAS内服(約2000g）の治療をうけ，昭和28年7月軽快退院し，以後要注意のまゝ勤務していた．

(3) 昭和31年春頃から，食後心窩部痛，膨満感及び嘔気を来たすようになり，嘔吐することもあつたが，吐出物は食物残渣のみであつた．そのため食欲は障害され，体重が約6kg減少したので，某病院に入院した．その当時の記録によると，心窩部に鶏卵大の腫瘤をふれ，レ線検査で胃潰瘍と診断され，胃切除術並びに胃腸吻合術（Billroth II 法）をうけた．切除胃には小彎側に3×5cm大の周囲が堤防状に隆起した腫瘤があり，組織学的診断は "Carcinoma solidum, teils mucosum" であつたが，胃切除術後は健康で，平常勤務をしていた．

**現病歴**：昭和35年夏頃から，毎食後直ちに便通があるようになり，10月上旬には便は下痢性で1時間半に1回位の割であるようなことがあつた．11月中旬某医院で腹部のレ線透視検査をうけ，腸管癒着があると共に腸結核の疑いがあるといわれ，SM注射（週2g）をうけていたところ，間もなく下痢は軽快した．12月16日感冒に罹感し，感冒薬を服用したところ，血液，粘液を混じた水様便が1日6～7回あるようになり，腸結核と疑われたので，12月19日本院に入院した．咳嗽なく，喀痰は1日7～10回．食欲良好．睡眠良好．

**入院時所見**：体格中等，栄養やや不良で，全身の皮膚は蒼白貧血性である．脈搏毎分72，整，緊張良好．血圧108（最高）～70(最低）mmHg．心音純，亢進は認められない．胸部は呼吸時左胸郭の運動が制限され，左背中央部で弱い乾性ラ音をきくほかは，異常は認められない．腹部は平坦で，上腹部正中に手術創瘢痕が認められるほかは，圧痛，抵抗，腫瘤等は認められない．また，頸部，腋窩部，鎖骨窩部及びソケイ部等には，リンパ節腫脹は認められない．

臨床検査成績：1）血液検査；赤血球数$336\times10^4$，血色素量61%（ザーリー），白血球数9550（好酸球3%，好中球53%，リンパ球35%，大単球9%），全血比重1048，血漿比重1024，血漿蛋白量6.8g/100cc，H. B. 9.75g/100cc，Ht. 33.0

2) 尿検査；蛋白(+)，糖(−)，ウロビリノーグン(+)

3) 便検査；潜血反応(+)，虫卵(蛔虫，十二指腸虫)(−)，トリブレー氏反応(+)，赤痢菌(−)，赤痢アメーバー(−)

4) 肝臓機能検査；モイレングラハト値6.5，血清Cd反応$R_2$，血清Co反応$R_7$，硫酸亜鉛反応10.0

5) 喀痰検査；塗抹，培養とも結核菌陰性．

6) E.K.G.；異常は認められない．

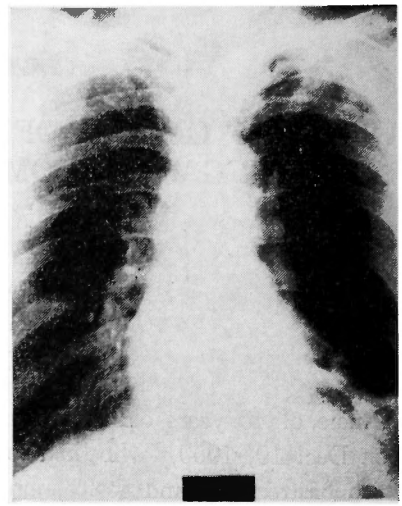

**写真1**　胸部レ線像

7) 胸部レ線検査；写真1に示すように，右肺全野には多数の散在性の小陰影を，左肺上野には小指頭大の陰影及び下野には肋膜肥厚陰影が認められるが，何れも安定した硬化性の病巣である．

8) 胃腸レ線検査；胃レ線検査では，写真2に示すように，Billroth II 法で胃腸吻合術が施行されているが，吻合部の通過は良好で，残存胃及び吻合部には陰影欠損等は認められない．また，注腸法で大腸検査を

**写真2**　胃腸吻合部レ線像

**写真3**　直腸レ線像（注腸法），

行うと，写真3に示すように，直腸膨大部上部で通過障害と陰影欠損を認め，造影剤は直腸下部に充満し，下行結腸中央部までは注入し得るが，それ以上は肛門から造影剤が流出し検査し得なかつた．

9）肛門鏡検査；肛門輪から5～11cmのところの右半分に腫瘤があり，この腫瘤は舌状で表面は粗であつた．この腫瘤から小切片を摘出し，組織学的検査を行つたところ，腺癌であつた．

以上の検査成績から，直腸癌と診断し手術を施行した．

**手術所見**：同時的腹会陰式直腸切除術を施行した．即ち，下腹部正中切開で開腹，腹水は認められず，肝は触知した範囲では異常は認められなかつたが，上痔動脈分岐部に1個，S字状結腸動脈にそつて，腸間膜に2～3個の孤立性のリンパ節腫脹を認めた以外には，腸間膜根部，S字状結腸々間膜及びS字状結腸等には異常は認められなかつた．直腸の腫瘤は鶏卵大で，ダグラス窩皺襞部を中心にして存在していたが，ダグラス窩腹膜の異常並びにリンパ節腫脹は認められず，腫瘤は比較的容易に指で周囲から剝離し得たので，S字状結腸中央部で切断し，その口側端で左下腹部に人工肛門を造設し，それ以下の結腸は切除した．

**組織学的診断**：直腸腫瘤の組織学的所見は大部分が粘膜下に浸潤した腺癌であつたが，一部の癌細胞は骰子状に配列しているところもあつた．また，上痔動脈分岐部，S字状結腸動脈にそつたリンパ節には組織学的に癌転移は認められなかつた．

**術後経過**：会陰部手術創に小瘻孔を残しているが，他の手術創は一次的に治癒し，人工肛門からは1日3～4回の排便があり，経過は極めて良好である．また術後癌の化学療法（Merphyrinの静注）を施行中であるが，胸部レ線検査並びに血液，尿，肝臓機能等の検査に異常は認められない．

## 考　　按

1874年 V. Volkmann が多発性原発性悪性腫瘍（Primary multiple malignant tumors）の存在を報告し，更に1879年 Billroth は，この腫瘍の診断には次の条件，即ち 1)それぞれの腫瘍は異つた組織像を有すること．2)組織学的にそれぞれの母地を有すること．3)それぞれの転移巣を有すること．以上の3つの条件を有しなければならないと提唱した．しかしその後 Goetze, 更に Warren & Gates らは Billroth の3条件は厳重すぎるとし，"各腫瘍が夫々独自の組織学的悪性像を示し，而も一方が他方の転移によつて生じたものでないことを証明すればよい"と述べ，多くの支持を得ると共に，症例の報告が増加している．赤崎教授らによると，本邦に於ては約207例が報告されいてるという．

併し，われわれの症例の場合には，胃癌の根治手術後の転移性晩期再発の問題と関連して，異時性多発性原発癌の判定はしばしば困難な場合があるといわれている（太田教授ら）．即ち，Schmidt, Packholz 及び浜口教授らは，いろいろの臓器の癌のokkulte metastaseについて報告し，癌の根治手術後，数年或いは十数年して転移があらわれた症例が相次いで報告されてい

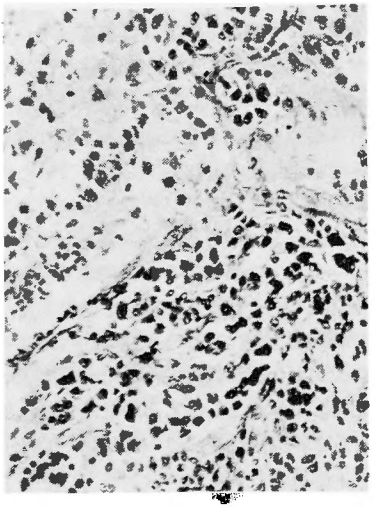

写真4　胃癌組織像

る．

また，手術後の再発癌の組織像について，太田教授は“原発巣と転移巣とは，その組織像は分化の種々の段階に於いて，極めて類似の性格を有するものである”と述べているが，今井教授は“手術時の組織像と再発時の組織像が全く異なる場合もあるが，このような差異は，質的なものではなく，量的なものであり，癌の発育経過がその全期間を通じて変動するからであろう”と述べている．

一方，久留教授は“再発胃癌は，腹部内臓の漿膜下に連続性広汎に進展することが多く，直腸壁にそつて進展し，この部に狭窄をおこして，原発性の直腸癌とあやまられることがある”といい，浜口教授もこのような症例を経験したと報告し，胃と直腸との多発性原発癌の判定には，特別の注意を要すると述べている．

上述のように，胃と直腸との異時性多発性原発癌の判定は，Warren らの条件を要することはもとより，胃癌手術後の転移性，或いは連続性の晩期再発とも関連して，慎重でなければならない．これらの点を考慮しながら，われわれの症例の各癌巣について考按する．

1)　胃癌について

われわれの症例では，その組織像が示すように（写真4），胃の筋層中央部まで浸潤した腺癌で，黒川教授らのいうm型に属するものであるが，一部の癌巣は膠様癌に近い組織像を示していた．これらのことから本例は比較的初期の胃癌と判断され，而も胃切除術後5年2ヵ月の現在まで，胃部に何等の愁訴なく，レ線

写真5　切除した直腸内面

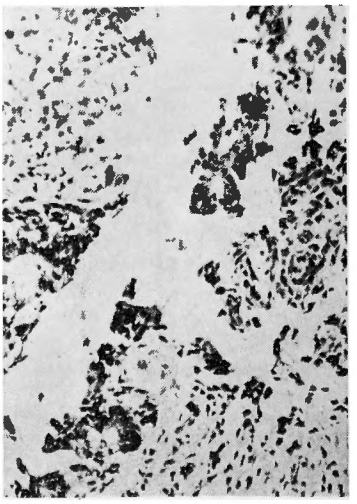

写真6　直腸癌組織像

検査でも残在胃に癌再発の徴は認められないので，臨床的には治癒したものと考えられる．

2)　直腸癌について

直腸癌の肉眼的所見は，粘膜に潰瘍を形成し，辺縁は堤防状に隆起し，その断面は花菜状を呈し(写真5)，その組織像は腺癌であるが，一部の癌細胞は骰子状に配列しているところもあつた(写真6)．

このように胃及び直腸の癌は何れも腺癌で，その組織像には多少の相異が認められた．併し，今井教授らは，癌の原発巣と再発巣とでは，その時期によつて組織像が異なることがあると述べているので，われわれの症例では，その組織像のみで各々の癌が別個に発生

したものであるとは断定し難い．併し，手術所見が示すように，胃癌の遠隔転移として，しばしば見られるSchnitzler 氏転移，即ちダグラス窩には腹膜の病変，リンパ節腫脹等は認められないので，胃癌手術時の残在癌細胞がここに潜伏再発して，直腸を浸したということは考えられない．一方“原発巣と転移巣の大きさとの間には一定の関係はなく，極めて小さい癌が大きな転移巣をつくることがある”（太田教授ら）といわれているので，臨床的に明らかになし得ないような癌が胃に再発し，そこから久留，浜口教授らの報告例のように，漿膜下を連続進展し，直腸に達したということも考えられるが，手術時，下腹部には，上痔動脈並びにS字状結腸動脈にそつた2～3の，組織学的には癌転移の認められないリンパ節腫脹が孤立性に認められた以外には，腸間膜根部，S字状結腸々間膜等には肉眼的に異常は認められなかつたので，久留，浜口教授らの報告例のように，胃からの漿膜下の連続進展ということは考えなくてもよいと思う．

上述のような理由から，この直腸癌は，胃癌との間に従属的関係は認められず，各々が独立して発生したものであると判断してよろしかろう．

## 結　　語

われわれは，43才の男子で，胃癌（腺癌）手術後4年5ヵ月して，直腸癌（腺癌）を発病し，直腸切除術を施行し，良好なる経過をとつているが，この2つの癌が各々独立して発生したものであると考えられる1症例を経験したので報告した．

（稿を終るに臨み，御校閲を賜つた本院矢吹一男院長，並びに貴重な資料を提供された大阪逓信病院外科尾多賀義治博士に深甚の謝意を表します．）

## 参　考　文　献

1) 赤崎兼義，ほか；原発性重複癌について，日本臨床，**19**，1543，昭36
2) 朝倉元晴；胃における多発癌の病理組織学的研究，癌の臨床，**5**，789，昭34
3) 朝倉元晴，ほか；胃および結腸癌の3治験例，癌の臨床，**3**，447，昭32
4) 綾部正大；初期胃癌の予後，癌の臨床，**7**，99，昭36
5) Billroth, C.AT.. et al；1)，13)，23）から引用
6) 遠城寺宗知；初期胃癌の組織学的検索，癌の臨床，**7**，96，昭36
7) Goetze, O.；1)，23）から引用
8) 浜口栄祐，ほか；癌の再発胃癌を中心に一（前編），癌の臨床，**5**，635，昭34：同一(後編)，癌の臨床，**5**，711，昭34
9) 長谷川直人；胃重複癌の2症例，日本消化機病学会雑誌，**55**，40，昭33
10) 今井環；人体癌種発育状況の形態学的考察，福岡医学雑誌，**45**，72，昭30
11) 今井環，ほか；パネルディスカッション「前癌状態および初期癌の概念」，癌の臨床，**7**，91，昭36
12) 金谷春之，ほか；若年者に見られた胃乳腺重複癌の1例；外科，**23**，541，昭36
13) 北畠隆，ほか；重複悪性腫瘍の発現頻度に関して—症例報告並びに統計的考察—，癌の臨床，**6**，337，昭35
14) 久留勝；外科医の眼に映じたる癌，癌，**36**，143，昭7
15) 中原和郎；癌研究の諸問題，癌研究の進歩第2版，医学書院，昭35
16) 西山保一，ほか；三重複癌腫瘍の一剖検例（食道の所謂癌肉腫，胃の腺癌，耳下腺腫瘍），癌，**43**，406，昭27
17) 大西英胤，ほか；重複癌の1切除例(肺—胃)，癌の臨床，**6**，613，昭35
18) 太田邦夫；癌の転移，癌研究の進歩第2版，医学書院，昭35
19) 大谷功，ほか；同時性重複癌腫の6例，癌の臨床，**5**，770，昭34
20) 斎藤達雄，ほか；重複腫瘍—食道肉腫と胃癌とを併存した稀有なる1例について—，臨床消化器病学，**5**，31，昭32
21) Warren, S. et al：1)，23）から引用
22) 山口保，ほか；ポリープ型食道癌，結腸ポリープ及び右乳房繊維腫を合併した，3重癌の前段階と思われる1例，癌の臨床，**6**，405，昭35
23) 山川邦夫，ほか；多発性原発癌，臨床消化器病学，**5**，347，昭32
24) 横沢公雄，ほか；重複癌の1例，信州医学雑誌，**8**，133，昭34
25) 吉田久士；2個の孤立性胃癌，日本外科宝函，**14**，207，昭2