

腸蜂窩織炎を続発した下行結腸 乳頭状腺腫の穿孔例

西条中央病院外科 (院長：生野 正博士)

丹 信 敏

京都大学医学部外科学教室第2講座 (指導：木村忠司教授)

林 惣 三 郎

〔原稿受付：昭和38年7月12日〕

A CASE OF INTESTINAL PHLEGMONOSIS CAUSED BY THE PERFORATION OF PAPILLARY ADENOMA IN THE DESCENDING COLON

by

NOBUTOSHI TAN

From the Surgical Division, Saijo Central Hospital
(Director : Dr. TADASHI IKUNO)

SOZABURO HAYASHI

From the 2nd Surgical Division, Kyoto University Medical School
(Director : Prof. Dr. CHUJI KIMURA)

A female patient, aged 44, was admitted to our hospital, who had had severe and continuous abdominal pain occurred suddenly a little after the hour of her rising, followed by vomiting and fever. Under the clinical diagnosis of "acute perforating peritonitis", laparotomy was done immediately.

Abdominal cavity was full of purulent ascitic fluid and in the descending colon about 55 cm. proximal to the Douglas' pouch there was observed hyperemic and edematous swelling of intestine extending over 15 cm. in length, and this finding spread also to the local mesocolon, partially invading the part of its root. But any perforation into abdominal cavity was not found. Several dark brown speckles due to the infiltration of intestinal contents were recognized in the subserosa of the suffering colon and mesocolon. Although, the swelling of the suffering colon was so extreme that any tumor, ulcer or foreign body was not palpable, these findings were thought to be the intestinal phlegmonosis caused by the perforation of intestinal wall into subserosa with the complication of diffuse purulent peritonitis.

Primary anastomosis was not indicated because of high degree of inflammation in the abdominal cavity, so the suffering colon was resected with the disconnection of the both stumps, and an artificial anus was built in the colon transversum. Gum-drainage into abdominal cavity was done and the operation-wound was closed.

Excised specimen revealed a sessile tumor on the mucosa at the site of mesocolon, sized 6.5 × 5.0 cm. and coloured dark red-brown. In the center of the tumor existed a perforation communicating to mesocolon. Microscopically this tumor was a papillary adenoma with no malignant change to be observed. In the intestinal wall was observed edema,

hyperemia, thrombosis, bleeding and infiltration of leucocytes and intestinal contents. These inflammatory findings were less in the mucosa than the other layers of the wall. No foreign body was found in the contents of the resected colon, and in the ascites were proved many Gram-negative bacilli.

After the operation purulent peritonitis took a turn for the worse temporarily, but by the high dosage antibiotics therapy and 3 times of operative treatments the patient's life was saved luckily.

The cause of perforation of this tumor is thought to be the central necrosis secondary to the thrombosis of the vessels supplying blood to the tumor, or the injury of the tumor by the foreign body in the colon.

This case will be valuable to teach us one of the cause of intestinal phlegmonosis and the possibility to perforation of benign tumor, especially of solitary giant papillary adenoma by EWING-SUNDERLAND in the colon.

緒 言

腸管腫瘍の穿孔は、悪性腫瘍にみられる稀な合併症の一つである。良性腫瘍には穿孔は起り得ないものであろうか。

一方、腸蜂窩織炎は稀有な疾患で、報告例は少く、その原因に関しても充分明らかにされていない現状である。

我々は最近、以上2つの問題に関連して、興味ある症例を経験したので報告する。

症 例

患者：一〇芳〇，44才，主婦，昭和37年5月30日初診。

主訴：腹痛及び嘔吐

家族歴，既往歴：共に特記する事はない。

現病歴：昭和37年5月20日頃より，時々左下腹部に鈍痛を來たすことがあつたが苦になる程のものではなかつた。5月28日軽度の下腹部痛と共に便通2行あり，いずれも泥状下痢便であつた。5月30日起床数分後に突然左側腹部に激痛を來たし，次第に腹部全体に波及した。同時に悪心有り，胃液様吐物を頻回に嘔吐す。医師に鎮痛剤の注射を受けたが軽快せず，急性腹症として当院に送られた。

前日まで食思，睡眠共に良好で，5月28日を除き下痢又は便秘に傾くことはなかつた。月経は今回1週間遅延している。

現症：体格中等人，栄養良好，顔貌は高度に苦悶状であるが顔面蒼白，チアノーゼは認めない。体温38.1℃，脈搏1分間100，緊張やや微弱で血圧116/86。軽度の

白色舌苔あり。胸部打聴診上異常を認めず，肺肝境界は第7肋骨の高さである。

局所所見：左下腹部がやや膨隆するも蠕動不穩を認めない。左下腹部の膨隆に一致して軽度の抵抗を触れる。腹部全体に腹壁防禦，圧痛並びに Blumberg 氏徴候を認め，いずれも左下腹部に最も著明である。肝脾を触知せず肝濁音消失はない。直腸診にてダグラス氏窩の圧痛著明である。ダグラス氏窩穿刺にて約5ccの黄白色に混濁した膿性腹水を得た。悪臭(-)。

検査所見：尿反応酸性，蛋白及び糖陰性，ウロビリノーゲン正常，沈渣では赤血球每視野0～2個，白血球每視野2～3個を認める。血液赤血球数 443×10^4 ，白血球数3500，血色素量82%。

以上の所見から急性穿孔性腹膜炎の診断の下に，発病7時間後に手術を行なつた。

手術時所見：下正中切開にて腹腔に達するに腹壁腹膜は肥厚し，腹腔全体に膿性腹水を認めた(吸引量約450cc)。小腸，虫垂，上行結腸及び横行結腸には特に異常所見なく，ダグラス氏窩より口側約55cmの下行結腸が，約15cmの範囲に炎症性浮腫性に腫大し，炎症は局所の結腸間膜根部まで波及していた。局所の腸及び腸間膜漿膜下の各所に，暗褐色，斑状の腸内容と思われる浸潤を認めた。腹腔内への穿孔所見は認められなかつた(図1.)。

結腸内には泥状内容が充満している。結腸内の腫瘍，潰瘍等の病変は炎症性腫脹が著明なため外部から触知出来ないが，何らかの病変が漿膜下に破れた結果，結腸蜂窩織炎並びに透壁性腹膜炎を來たしたものと判断した。

そこで，病変部を中心に下行結腸及び横行結腸の一

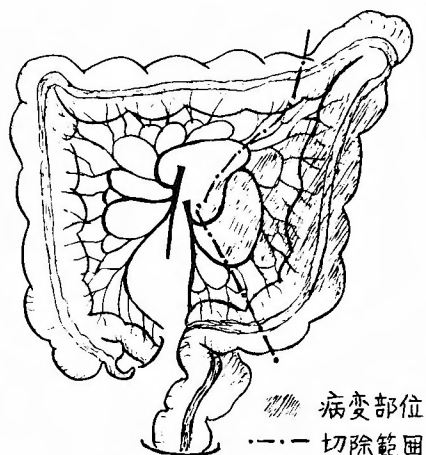


図1 病変部位

部を約30cmにわたり切除し、同時に結腸間膜の病変部を可及的広範囲に切除した。しかし乍ら、腹腔内及び間膜残遺部の汚染度から考え、腸吻合は不可能と判断し、両腸断端を閉鎖して横行結腸で人工肛門を造設した。結腸切除部位及びダグラス氏窩に排膿管を挿入し、腹腔内にクロロマイセチン1gを撒布し腹壁を閉鎖して手術を終了した。なお膿性腹水中に多数のグラム陰性短桿菌を証明した。

剔出標本の肉眼的所見：外観は手術所見に記した如く、結腸及び結腸間膜の充血、浮腫性腫脹並びに漿膜下への腸内容浸潤を認める(図2)。腸壁は著明に肥厚し結腸内には血性の泥状便を有するが異物は認められない。結腸粘膜の炎症は軽微である。結腸粘膜間膜側に6.5×5cm大、赤褐色の無茎ポリープがありその中心部に穿孔が認められる(図3)。穿孔は6号ネラトンの通る大きさで間膜内漿膜下に通じているが、漿膜の穿孔は認めない。

組織学的所見：腫瘍は典型的なPapillomである(図4,5)。細胞及び核の異型、配列の不規則性、核の著明な多染色・異染色、分裂像及び腫瘍細胞の間質浸潤等悪性を思わす所見を認めない。穿孔辺縁部の腫瘍組織の一部に壊死像を認める(図6)。腸壁の粘膜下組織、筋層及び漿膜下組織は浮腫性変化が強く、白血球リンパ球の浸潤、血管の拡張及び出血像を見、漿膜下には腸内容が移行している。粘膜には著明な変化を認めない(図7,8)。穿孔周辺部の漿膜下に小血管の血栓形成、出血を認める(図9)。

術後経過：汎発性化膿性腹膜炎が高度となり、約2ヵ月にわたって高熱及び多量の膿排出が続いたが、強

力な抗生物質の投与と前後3回にわたる腹膜炎手術によつて救命し得た。

考 案

本症例は次の諸点で極めて特異的である。

- 1) 殆んど自覚症状を伴わなかつた超鶏卵大の下行結腸乳頭腫であること。
- 2) 組織学的に全く良性と考えられる乳頭腫が突然穿孔を起したこと。
- 3) 同腫瘍が腸間膜側に存在した結果腸間膜内に破れ、穿孔が腹腔内へ達せず漿膜下に停つたこと。
- 4) その結果、穿孔部を通して腸内容が腸間膜内及び局所腸管壁内に移行し、高度の結腸蜂窩織炎及び透壁性腹膜炎を起したこと。

そこで本症例に関連して、結腸乳頭腫特にその穿孔の可能性及び結腸蜂窩織炎について考察を加えてみたい。

一般に腸管の穿孔は種々の原因によつて起こり得るが、その一つに腫瘍の穿孔があり特に癌腫或は肉腫等の悪性腫瘍に合併した穿孔は、しばしば我々の経験するところである。しかし乍ら結腸腫瘍の合併症としては腸管の閉塞、潰瘍形成、腸重積及び限局性に膿瘍或は瘻孔を形成する程度の緩徐な穿孔等が多く、致命的な汎発性腹膜炎を起す様な急性穿孔は稀である。しかもかかる急性穿孔は、腫瘍による高度の腸閉塞に伴つて発生するのが普通である。Mersheimer et al.¹⁾は結腸悪性腫瘍患者709例中、合併症として腸穿孔による汎発性腹膜炎を起した21例につき考察した。これらは総て腫瘍による腸閉塞を伴つた穿孔であつて、このうち3例は腫瘍による閉塞部より口側の腸管に穿孔を認め(Heschlの所謂diastatic perforation²⁾³⁾、他の18例は腫瘍自身の穿孔であつた。この様な腫瘍の穿孔は局所のIschemiaの結果生じた腫瘍のNekrosisに起因すると考えられる。Mersheimerは閉塞部腫瘍にIschemiaが起り易い原因として、1)大きな腫瘍はそれ自身血液の充分な供給を受け難いこと、2)腸管の完全閉塞による内圧亢進が癌病巣へ血液を供給する壁内血管を圧迫すること、3)罹患腸壁を通して腸内細菌の遊出が起り小血管の血栓症が発生、進行すること等を推測した。従つて結腸腫瘍が穿孔を起し得る条件として、腫瘍が或る程度以上大きいこと、漿膜面にまで病変が及んでいるか、或いは深い潰瘍を有すること、完全閉塞を起し得る素地を有すること等が必要であろう。この様な変化は結腸の良性腫瘍(Adenoma, Pa-

pilloma 等)にはみられず、従つて良性腫瘍の穿孔は通常起り得ない。朝倉等⁴⁾は E. König に次ぐ 2 例目として小腸 Neurofibrom の穿孔例を報告し、太田等⁵⁾も Recklinghausen 氏病の悪性変化による空腸穿孔の 1 例を報告している。これらは Papilloma, Adenoma 等の上皮性良性腫瘍とは発生部位を異にするものであつて、腫瘍の増大方向も全く異つている。結腸ポリープは比較的腸重積を起し易いが、この様な症例で腫瘍の穿孔を認めた報告は見当らない様である。元来 Adenoma や Papilloma は悪性化を来し易く⁶⁾⁷⁾⁸⁾、自験例の如く極めて大きく發育するまで良性を保つことは異例である⁹⁾¹⁰⁾(自験例は Ewing-Sunderland の區別した孤立性大型乳頭状腺腫と考えられる)。又、腫瘍細胞の粘膜下組織或いは更に深層への Invasion はすでに悪性所見であつて、¹¹⁾¹²⁾、良性では病巣が粘膜層に限局されている。従つてこれら良性腫瘍が穿孔を起し得ないのはむしろ当然と云えよう。しかれば腸閉塞を合併せず、組織学的にも悪性像を見出し得なかつた本症例は、いかなる機転で穿孔を起したのであろうか。著者は本症例に関して次の二つの原因を推測した。第 1 は、腫瘍が比較的大きく中心性壊死を起し易い素地を有していた。この腫瘍領域の小血管に血栓を来し、腫瘍及び局所腸壁の壊死に発展したこと。第 2 は、腸内固形便又は腸内異物により腫瘍部の損傷を来し、或はそれに続発した細菌感染による炎症性変化が進行したことである。本症例は前駆症状として、左下腹部の鈍痛及び下痢を認めており、このことから穿孔に先立つて腫瘍局所に上記の如き何等かの変化が起つていたことを想像し得る。又別出標本の穿孔部周囲には、小血管の血栓形成、出血、腸壁組織の膨化、腫瘍組織の一部の壊死が認められた。しかしこれらの所見は、穿孔後の二次的変化とも考えられる。一方腸内異物も証明し得ず、したがつてこれら穿孔の原因を確証することは出来なかつた。元来下部結腸の穿孔又は破裂は、単なる腹圧によつても起り得るものであり¹³⁾、又腸管の他の部位に比し原因不明の穿孔を起した報告が多い¹⁴⁾¹⁵⁾¹⁶⁾。この点、穿孔に関して下部結腸の特殊性がうかがわれる。いずれにせよ本症例は、結腸良性腫瘍殊に孤立性大型乳頭状腺腫が穿孔を起し得る実例として興味深い。

腸蜂窩織炎は、腸壁粘膜下組織及び筋層に拡がる非特異性急性炎症であり、Rokitansky (1842) が Enteritis submucosa suppurativa, Bamberger (1855) が Enteritis phlegmonosa として記載した疾患で所謂 Crohn 氏

病とは区別すべきものである¹⁷⁾。胃、十二指腸、小腸、大腸のいずれにもみられる。甚だ稀な疾患であり、殊に結腸蜂窩織炎は稀であるといわれているが、最近次第にその報告例がみられる様になつた。^{18)~32)} 本症の原因に関しては未だ充分明らかになされていないが、経粘膜性又は血行性の細菌感染が考えられ、前者では粘膜の損傷が関与するものと思われる。天野³³⁾は蛔虫潜入による 1 例(廻腸)を報告し、青柳等²⁸⁾は本症に蛔虫症を認めている。宜野³⁴⁾は蛔虫症が腸蜂窩織炎を起す素因を作るものと考え、それを実験的に証明した。門馬等²⁶⁾は本症の粘膜下血等に血栓を認めている。自験例は、腫瘍の穿孔に合併して認められたもので、穿孔が漿膜下に停り、腹腔との充通を来たさなかつた為結腸蜂窩織炎に発展したと考えられる極めて特異な症例である。

結 語

下行結腸の腸間膜側に存在した、孤立性大型乳頭状腺腫が腸間膜内漿膜下に穿孔し、結腸蜂窩織炎を起した極めて特異な 1 症例を報告した。又本症例に関連して、結腸腫瘍特にその穿孔の可能性につき私見を述べ、更に結腸蜂窩織炎につき簡単に付記した。

文 献

- 1) Mersheimer, W. L. and Miller, E. M. : Diffuse peritonitis Secondary to intestinal perforation complicating malignant lesions of the colon. Surg. Gynec. & Obst., **99**, 436, 1954.
- 2) Hesbhl : Mechanik der diastatischen Darmperforationen. Wien. med. Wschr., **30**, 1, 1880.
- 3) Ravid, J. M. : Diastatic and diastatic perforation of the gastro-intestinal tract. Am. J. Path., **27**, 33, 1951.
- 4) 朝倉松雄他 : 小腸 Neurofibrom—穿孔。臨床外科, **10**, 949, 昭30.
- 5) 太田寿一他 : Recklinghausen 氏病の悪性変化による空腸穿孔の 1 例。外科, **17**, 808, 昭30.
- 6) Jackman et al. : The adenoma-carcinoma sequence in cancer of the colon. Surg. Gynec. & Obst. **93**, 327, 1951.
- 7) Fischer et al. : Malignant polyps of the rectum and Sigmoid. Surg. Gynec. & Obst., **94**, 619, 1952.
- 8) Binkley, G. E. et al. : Carcinoma arising in adenomas of colon and rectum. J. A. M. A., **148**, 1465, 1952.
- 9) De Muth et al. : Adenomatous polyps of the colon and rectum. Surg. Gynec. & Obst., **94**, 195, 1952.

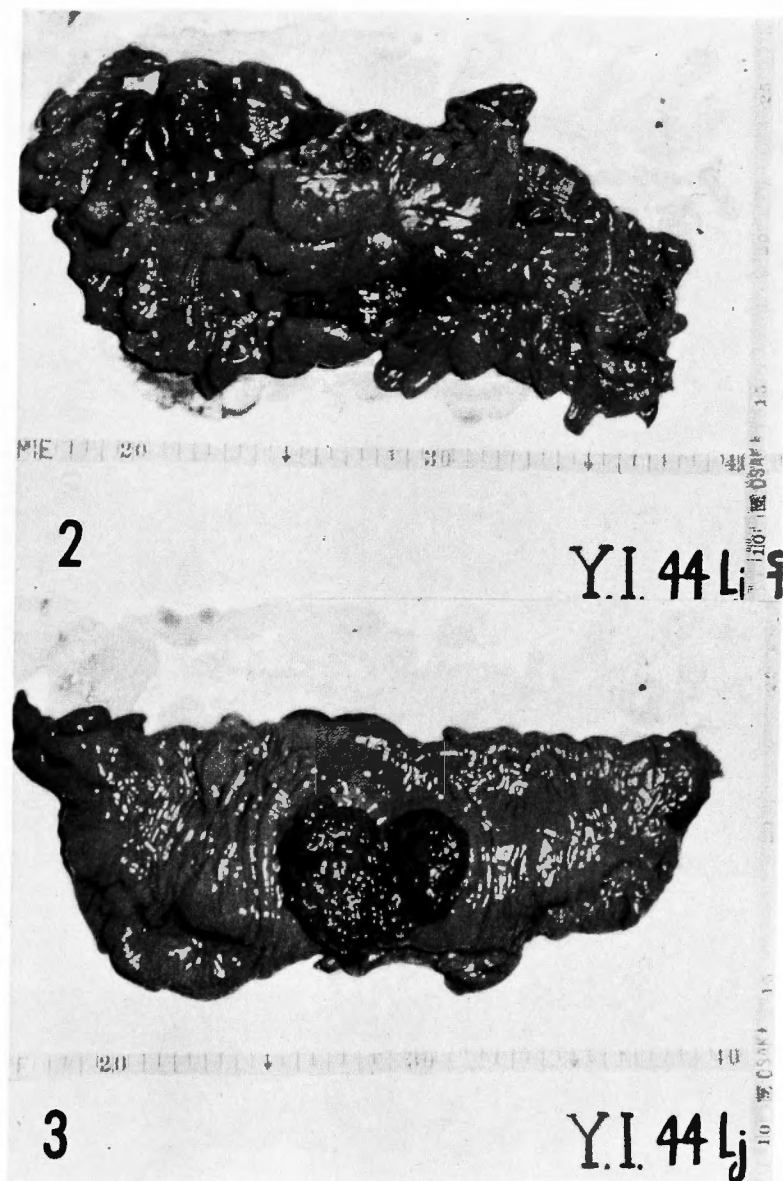


図 2. 剔出標本（漿膜面）：高度の炎症と腸内容の漿膜下浸潤を認める。

図 3. 剔出標本（粘膜面）：腸粘膜面の炎症性変化は軽微である。腫瘍中心部に穿孔を認める。

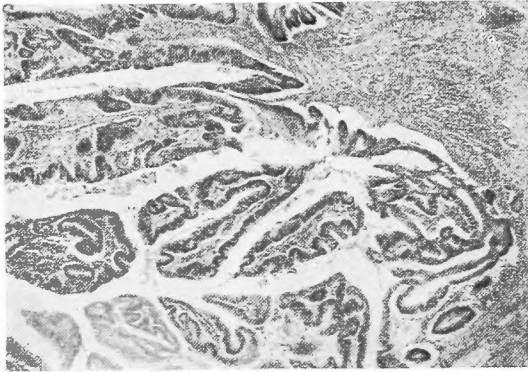


図4. 腫瘍の一部 H.E.×35

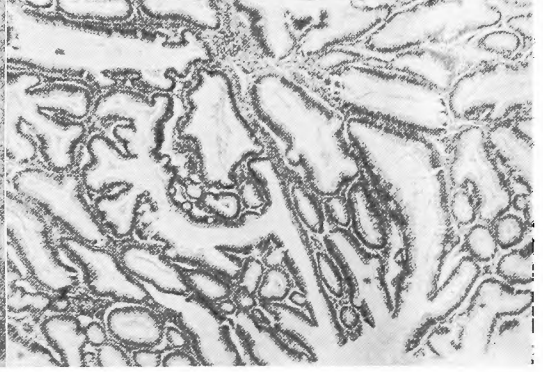


図5. 腫瘍の一部 H.E.×35

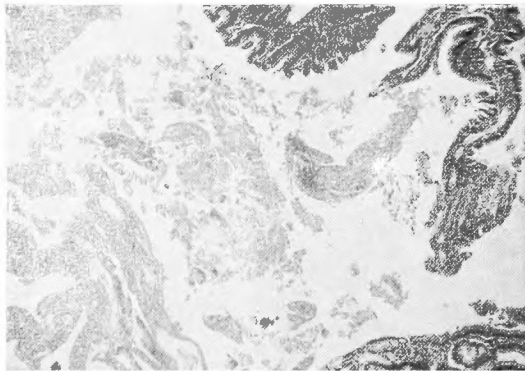


図6. 腫瘍の穿孔部付近 H.E.×35

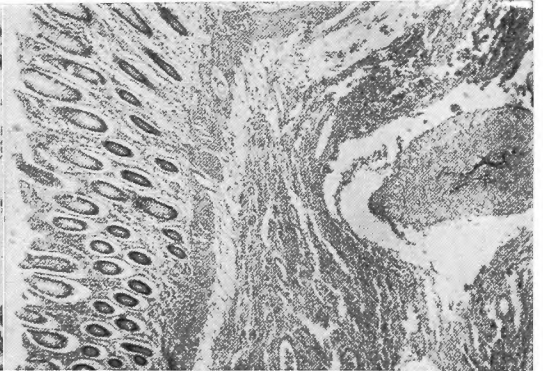


図7. 腸粘膜及び粘膜下組織 H.E.×35

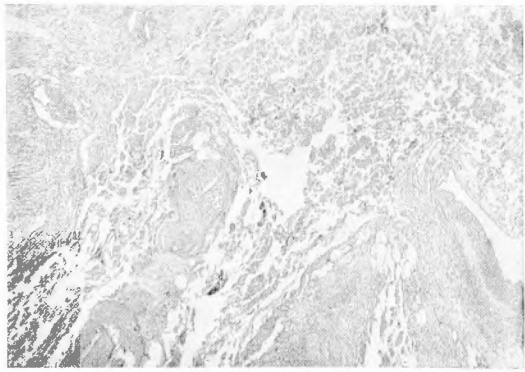


図8. 筋層の一部及び漿膜下組織 H.E.×35

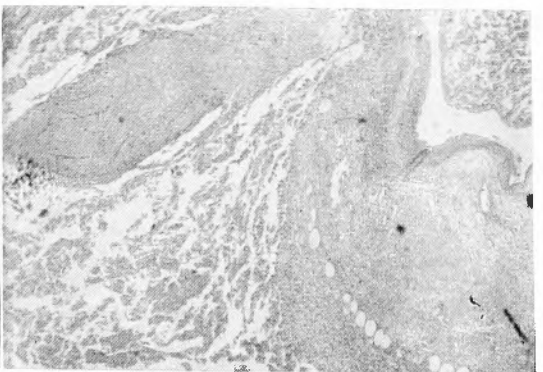


図9. 漿膜下血管の血栓形成 H.E.×35

- 10) Sunderland, D. A. and Binkley, G. E. : Papillary adenomas of the large intestine, a clinical and morphological study of 48 cases. *Cancer*, **1**, 184, 1948.
- 11) William, C. B. : Polyps of the large bowel. *Ann. Surg.*, **141**, 234, 1955.
- 12) 久留 勝 : 前癌状態に就いて. *日外誌*, **53**, 537, 昭27.
- 13) 上月貞藏 : 腹圧に依るS字状結腸破裂. *日外宝*, **13**, 552, 昭11.
- 14) 広津三明 : 原因不明な大腸壊疽穿孔の2例. *臨床外科*, **8**, 375, 昭28.
- 15) 小金沢 滋, 高井英世 : 前駆症状なしに起こつた大腸の穿孔例. *外科*, **24**, 827, 昭37.
- 16) McInahan et al. : Spontaneous perforation of the colon. *Ann. Surg.*, **139**, 833, 1953.
- 17) 植草 実 : 腸蜂窩織炎. *日本外科全書*, **20**, 168, 昭30.
- 18) 島田信勝, 今井正雄 : 腸蜂窩織炎に就て. *グレンツゲビイト*, **12**, 770, 昭13.
- 19) 山村正雄, 高梨利助 : 結腸蜂窩織炎の1例. *日外誌*, **40**, 1618, 昭14.
- 20) 河村謙二 : 腸管蜂窩織炎と所謂限局性腸炎. *グレンツゲビイト*, **14**, 49, 昭15.
- 21) 河田清士 : 大腸蜂窩織炎の症例追加. *日外誌*, **40**, 2065, 昭15.
- 22) 矢部正雄 : 上行結腸蜂窩織炎. *岡山医学会雑誌*, **54**, 710, 昭17.
- 23) 塩田広重 : 非特種性限局性腸炎. *日本医科大学雑誌*, **10**, 1, 昭17.
- 24) 納所 明 : 結腸の蜂窩織炎2例. *倉敷中央病院年報*, **22**, 133, 昭27.
- 25) 荻原徹他2名 : 横行結腸蜂窩織炎の1例. *外科の領域*, **6**, 1148, 昭33.
- 26) 門馬良吉他2名 : 血栓に因る広範なる蜂窩織炎性壊疽性結腸炎. *外科*, **21**, 265, 昭34.
- 27) 松尾忠良他2名 : 結腸蜂窩織炎を併発した再性不良性貧血の1例. *北海道農村医学雑誌*, **6**, 40, 昭34.
- 28) 青柳 一他3名 : 結腸蜂窩織炎の穿孔に因る後腹膜腔膿瘍の1例. *関西医科大学雑誌*, **11**, 804, 昭34.
- 29) 宮崎芳彦他2名 : 盲腸蜂窩織炎の1例. *大阪医科大学雑誌*, **19**, 289, 昭35.
- 30) 松尾秀二他11名 : 食道癌に対するWitzel胃瘻造設術後発生せる急性蜂窩織炎性大腸炎に因する急性大量下血死の1例. *福島医学雑誌*, **11**, 944, 昭36.
- 31) 岡部義敏, 越智邦夫 : 結腸蜂窩織炎の1例. *日外誌*, **62**, 1327, 昭36.
- 32) 木元正二他3名 : 非特異性炎症に因る結腸穿孔例. *日外誌*, **62**, 649, 昭36.
- 33) 天野 勳 : 蛔虫潜入に依る廻腸蜂窩織炎. *倉敷中央病院年報*, **23**, 163, 昭28.
- 34) 宜野座通義 : 腸蜂窩織炎の成因に対する蛔虫の意義. *岩手医学雑誌*, **12**, 24, 昭35.