臨　床　講　義

急性感染性骨髄炎

(Osteomyelitis infectiosa acuta)

(昭和11年2月20日講義)

教授　醫學博士　鳥　潟　隆　三　講述

助　手　醫學博士　小　津　　茂　筆記

第　1　例

患者：　山○茂○助，17歳，男子，生徒（昭和11年2月18日入院）

主訴：　高熱ト左側上膊ノ有痛性腫張。

既往症：　數個月前ヨリ顏面及ビ背部ニ數個ノ有痛性ノ小結節ヲ生ジ，　毎日ノ柔道練習ニ際シテ，該結節ハ破レテ膿ヲ漏スコト屢々ナリキ。

現病歴：　約2週間前ヨリ全身ニ倦怠感アリ，數日後柔道ノ練習中ニ左上膊ニ初メテ疼痛ヲ覺ユ。同夜惡感ト共ニ39° C ノ體溫上昇アリ，　ソノ際意識ハ明瞭ナリシモ爾來疼痛ハ次第ニ劇烈トナリ，　局所ハ腫張シ，　左腕ノ運動ハ殆ンド全ク障碍サルルニ至レリ。數日前ヨリ毎日惡感ト共ニ39°—40° C ニ發熱シ，食慾減退シ，夜間ハ疼痛ノ爲メニ安眠不能ナリ。(以上醫員朗讀)

教授『只今オ聽キノ如ク，　此ノ患者ハ左上膊ノ疼痛ヲ訴ヘテキルノデアリマスガ，　ソレハ御覽ノ通リ，自發的ニ自分自身常ニ右手デ患肢ノ手首ヲ支ヘテ，出來ルダケ患肢ヲ動カサナイ樣ニ務メテキルコトニ由ツテモ解リマス。デ，先ヅ局所所見ヲ beschreiben (記載) シマスト……？』

學生『左上膊ハ一般ニ腫張シ，　特ニ三角筋ノ所ガ著明デアリマス。皮膚ノ色ニハ變化ナク，發赤ハアリマセン。皮下靜脈ハ多少擴張シテキマス。異常搏動ハ認メラレマセン。』

教授『全クソノ通リデアリマス。ソノ他ニハ……？』

學生『……』

教授『上膊ノ軸ハ曲ツテキマセン。卽チ視診上デハ骨折ハナイラシイデアリマス。觸診上ノ所見ハドウデアリマスカ……？』

學生(ジツト手掌ヲ局所ニノミ當テナガラ)『局所ニハ溫度上昇ガアリマス。』

教授『エヽ，ソノ様ナ診察ノ仕方デハ充分デハアリマセン。局所ノ溫度上昇ハ，此ノ様ナ場合ニハ必ズ他側ノ對稱部位ト比較シナクテハナリマセン。ソウスルト……？』

學生『健側ト比較シマスト，著シイ溫度上昇ガ認メラレマス。』

教授『左様。ソシテ鎖骨關節部ヤ烏啄突起ニハ壓痛ハアリマセンガ，上膊ノ上1/3，特ニ腋窩ノ方カラ外科頸ヲ壓スルト强イ疼痛ヲ訴ヘマス。然シ此ノ部ニ壓痛ヲ證明シマシテモ，之レデ以ツテ必ズシモ骨ニ炎衝ガアルト言フ證明ニハナリマセン。ト言フノハ，周圍ノ軟部組織ニ炎衝ガアツテモ壓痛ヲ訴ヘルカラデアリマス。ソレデハ果シテ骨自身ニ疼痛ガアルカ否カヲ如何ニシテ診察致シマスカ……？』

學生『…… ……』

教授『ソレニハ骨ノ長軸ニ一致シテ壓迫ヲ加ヘルノデアリマス。コノ患者デハ……？』

學生(肘關節屈曲セシメテ節肘關節突起[1] (Olecranon) ヲ上膊長軸ニ一致シテ肩胛部ヘ押シナガラ)『非常ニ疼痛ヲ訴ヘマス。』

教授『左様。之レデ上膊骨自身ニ變化ノアルコトガ解リマシタ。此際肩胛關節ニ變化ガアツテモ亦タ疼痛ヲ訴ヘルノデアリマスガ，其時ハ本例ノ如ク上膊骨ノ上1/3ニ亙リ疼痛ヲ訴ヘズシテ，關節部ダケデアリマス。且ツ他ニ關節ノ腫張モアルモノデアリマス。此際前ニ述ベタ様ニ軟部ガ非薄デ僅微ナル腋窩カラ直チニ上膊骨ノ外科頸ノ部ヲ壓スルコトニヨリテ診斷ハ更ラニ確カメラレマス。サテ，此ノ如キ所見カラ如何ナル診斷ニ歸着致シマスカ？』

學生『急性感染性骨髓炎デアリマス。』

教授『左様。之レヲ御覽ナサイ。患者ノ左側後頸部ニハ新ラシイ帽針頭大ノ瘢痕ガアリマス。周圍ニハ lividrot ノ Hof ガマダ貽ツテ居リマス。之レハ1週間前ニ大キナ癤ガ治ツテ，間モナイコトヲ示シテ居リマス。

本病ガ始ツテカラノ熱型(第2圖參照)ニヨリ何處カニ化膿竈ノ存在ヲ考ヘネバナリマセンガ，以上ノ局所所見ヨリ Osteomyelitis infectiosa acuta デ，シカモ膿ハ主トシテ骨髓ノ中ニアルモノト考ヘネバナリマセン。病原菌ハ葡萄狀球菌ガ一番多イノデアリマスガ，恐ラク癤ヨリ血行中ヘ移行シ，轉移性ニ上膊上端 (Metaphyse) ニ定在感染シタモノデアリマス。

一般ニ本病ハ長大ナル管狀骨ヲ侵シ易ク，ソノ中デモ上肢デハ上膊デ而モソノ上ノ方 (proximal) ガ好發部位デ，下肢デハ之レト反對ニ大腿骨ノ下ノ方 (distal) ヲ侵シ易イノデアリマス。隨ツテ，肘關節ニ近イ部カラ始ツタ時トカ，股關節ニ近イ所ニ起ツタ場合ニハ，急性感染性骨髓炎ト診斷スルコトヲ多少考ヘナクテハナリマセン。

此ノ患者ハ年齡ハ17歲デ，本病ニ罹リ易イ時期デアリ，場所モ亦タ好發部位デアル上膊骨ノ外科頸附近デアリマス。[2]

---

1) Olecranon ハ鷲嘴突起ト譯サレテ居ルケレドモ簡單ニ肘關節突起ト呼ブ。

2) 第一ノ好發部位ハ大腿骨ノ下端デアリマス (教室仲田論文參照)。

急性感染性骨髄炎ハ骨ノ何處カラ始マルカト言フト，時ニハ「骨髄」ノ方カラ，又或ル時ハ「骨膜」ノ方カラ起リマス。即チ多クノ場合ハ病原菌ガ Knochenmark ニ定在シマスガ，Periostmark ニ定在スルコトモアリマス。

Knochenmark ニ炎衝ガ起ルト，此處ニ膿瘍ヲ形成シ，膿瘍内壓ガ高クナルト，膿ハハーヴエル氏管 (Haverscher Kanal) ヲ通ツテ骨膜下ヘ進入シ，骨ハソノ爲メニ膿ト膿トノ間ニ介在スルコトトナリマスカラ，終ニハ全壞死ニ陷ツテシマヒマス。

コノコトハ Periostmark カラ來ル時モ同様デアリマス。

然シ乍ラ或ル場合ニハ膿ガ骨髄ノミトカ，骨膜下ノミトカノ様ニ，ドチラカ片方ノミニ限ラレテ溜ルコトガアリマス。此ノ時ニハ centrale Nekrose 或ハ cortikale Nekrose ヲ起スノデアリマス。

一般的ニハ骨髄ガ最初ニ犯サレタ時ノ方ガ膿ハ擴ガリ易ク，コノ患者デハ時日ガ割合ニ經ツテキマスカラ膿ハ最初ハ骨髄中ニアツタガ，今ヤ既ニ骨髄ト骨膜下ト兩方ニアルモノト考ヘテヨロシイ。

此ノ患者ノ處置ハ如何致シマセウカ……？』

學生『切開シテ膿ヲ出シマス。』

教授『左様。骨膜下膿瘍デハ骨膜ニ到達シ，ソレヲ切開シ排膿スレバヨイノデアリマスガ，多クハ骨膜ヲ穿破シテ筋肉ノ下ニ出テキルモノデアリマス。骨髄中ニモ膿瘍ガ存在シテキル場合ニハ，骨膜切開ノミデハ膿排出ハ不充分デ，ドウシテモ骨造窓術 (Trepanation) ヲモ併セ行ハナクテハナリマセン。

然シ此ノ様ニシテ排膿シタダケデ本病ガ根治スルト思フト，ソレハ非常ナ間違ヒデアリマス。

ソレハ如何言フ譯カト申シマスト，膿中ニ浸サレタ骨ハ榮養障碍ノ結果，早晩腐骨トナリ一種ノ異物トシテ存在スルノデアリマスカラ，後日之ヲ除去スル必要ガアリマス。

腐骨ヲ總テ除去シテシマツテモ，ソノ跡ニハ感染シタ死腔ガ遺サレマス。コノ死腔ノ周圍ハ收縮スルコトノ出來ナイ骨組織デ圍マレテ居リマスカラ，一般ニ治癒機轉ニ必要ナ瘢痕收縮ガコノ場合ニハ出來難イノデ，仲々根治シナイノデアリマス。……ソノ實例トシテ次ノ患者ヲ供覽シマス。』

第　2　例

患者：八〇茂〇，34歳，男子　（昭和10年12月26日入院　昭和10年12月28日手術）

教授「コノ例デハ左側大腿骨ハ外側ニ於テ溝狀ニ半分ダケ除去セラレタノデ，樋形トナツテキマス。即チ骨樋形成術 (Muldenbildung) ヲ行ツタノデアリマス。コノ死腔ハ汚染サレテキル爲メニ，從來ハ色々ナ組織(筋肉，脂肪組織，大網)ヲ以ツテ充塡スルコトモ試ミラレタガ，何レモ成功セズ，又タ防腐劑ヲ入レタコトモアリマスガ，菌ガ全然死滅スルコトハアリマセン。ツマリ仲々治リマセン。

ソレデ吾々ハ今日デハ如何様ニ治療シテヰルカト言ヒマスト，創ノ周圍ノ皮膚ヲ嚴重ニ消毒シテ，創口ヲ無菌的ニ覆ヒ（decken シ）テヰルノミデアリマス。「タンポン」ノ如キモノノ死腔内挿入ハ全ク行ハナイノデアリマス。ソレハ1ツノ有菌性異物トナルカラデアリマス。

上ニ述ベタ様ナ治療方針ヲ遂行シタ結果ハドウデアリマスカ。御覽ナサイ，創ノ周圍カラハ肉芽ガドンドン死腔ノ中ヘ入リ込ム傾向ガ窺ハレマス。死腔ガ果シテ何ノ程度ニ小トナツタカト言フコトハ此ノ表（第1圖）ニ明示サレテ居リマス（第1圖參照）。卽チ，25日間ニ空洞ノ容量ハ47瓩カラ12瓩ニマデ減少シテ居リマス。

ソレデハ此ノ治療方針ハ新ラシイ試ミデアルカト言ヒマスト，ソウデハアリマセン。之レト同一ノ治療方針ヲ他ノ場合デ學ンダコトガアリマセンカ……？』

學生『……』

教授『ソレハ丁度「膿胸」ノ場合デアリマス。膿ヲ出シタ跡ガ瘢痕性收縮ヲスルタメニハ，肺ガ擴張スルカ，又ハ肋間腔ガ縮少スルカ，横隔膜ガ擧上スルカ，是等ノ凡テガ實現サレルカデアリマスガ，ソレハ仲々註文通リニハ行キマセン。ソレデアリマスカラ吾々ハ胸腔内ヲ專ラ無菌的ニスルコトニ努力ヲ拂ヒ，死腔ヲ貽シタナリデ瘻孔ヲ治癒セシメ，瘻孔ガ自然ニ閉鎖シテカラ，肺ガ死腔内面ノ瘢痕收縮ニヨリテ次第ニ擴張シテ結局空洞ガ無クナルノヲ待ツト言フ治療方針ヲ取ルノデアリマス。

膿胸遺殘死腔ノ中ヘ綿紗ヲ充塡シテ排膿ヲ企テル様ナ治療方針ヲ採用スル外科醫ハ幸ヒニシ

第　1　圖

急性感染性骨髓炎後大腿骨ニ貽サレタル遺殘死腔ノ縮少狀態

（曾我學士觀察，目下治療中）

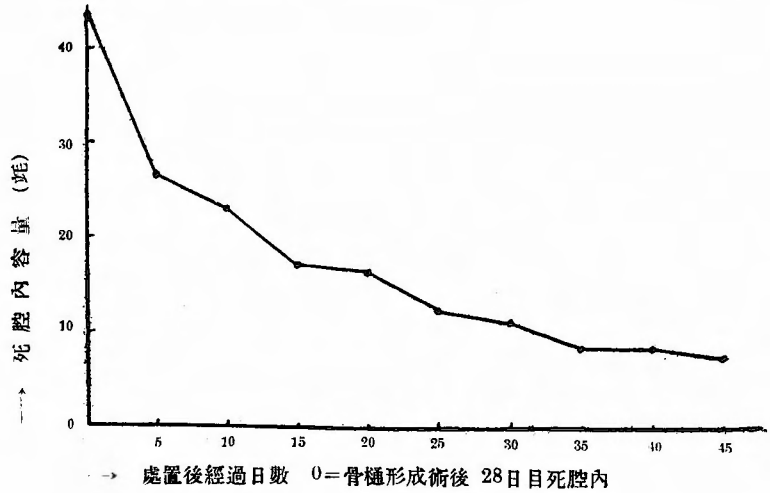

→ 處置後經過日數　0＝骨樋形成術後 28日目死腔内綿紗「タンポナーデ」廢止

テ有リマセンガ，化膿性骨髄炎ニヨリテ出來タル遺殘死腔ノ中ヘモ同樣ニ綿紗ヲツメ込ンデ排膿ヲ企テ治療ヲ待ツコトハ元來治療方針ノ不統一デアルト言フコトニ注目スル外科醫ハ些イ樣デアリマス。

今1ツノ場合ハ痔瘻デアリマス。コレモ瘻管ノ周圍ニ强靱ナル callös ノ結締織性壁ガ出來ルノデ，瘢痕性收縮ガ起リ難イ爲メニ仲々治癒セヌモノデアリマス。ソレデ無菌的ニ瘻孔ヲ壁ト共ニ全部切除スル (Fistelektomie) カ，又ハ瘻孔ヲ切開シテ平面的ナ新鮮創ニシテ (Fistelotomie)，始メテ治癒セシメ得ルノデアリマス。』

手　　術（第1例）

（昭和11年2月20日）

前處置：正午絶食，術前1時間「デギフォリン」1.0瓩皮下注射。

消毒法：1）「エーテル」，2）0.1%ノ昇汞水，3）60%「アルコホル」，4）5%ノ沃度丁幾塗布，5）2%次亞硫酸遭達「アルコホル」ニヨル沃度ノ中和ノ順ニテ行ハレタ。

麻醉：4%「パントポン」，「スコポラミン」（ロッシユ製）0.7瓩ヲ術前1時間及ビ30分ニ夫々0.3瓩及ビ0.4瓩ニ分割シテ皮下ヘ注射。皮切ヲ行フベキ局所ニハ0.05%「ヌペルカイン」水溶液（「アドレナリン」加）50瓩注射。

手術經過並ビニ所見

患者ヲ右側臥位トシ，左腕（患側）ヲ前方ニ固定シ，三角筋 (M. deltoideus) ノ後緣ニ沿ヒテ「ヌペルカイン」ノ浸潤麻醉ヲ行ツタ。切開ニハ最初ヨリ Bovie 氏電氣刀ヲ用ヒ，先ヅ三角筋ノ上膊骨附着部ヨリ上方ヘ該筋ノ後緣ニ沿ウテ約8糎ノ皮切ヲ行ヒ，逐層的ニ深部ヘ進ンダ。筋層ヘ達シテカラハ，三角筋ト三頭膊筋 (M. triceps brachii) ノ外頭筋 (Caput laterale) トノ間隙ヨリ分ケ入リ，比較的出血ナクシテ容易ニ骨膜ニ達シ得タ。コノ部ノ骨膜ハ肥厚シテヰル。指ヲモツテ三角筋ヲ前方ヘ剝離シテ行クト膿瘍腔ヘ到達シ，黄色ノ濃厚ナル膿ノ排出スルヲ見タ。コノ膿瘍腔中ヘ指ヲ通ジテ檢スルト，骨膜

第　2　圖

手術後經過

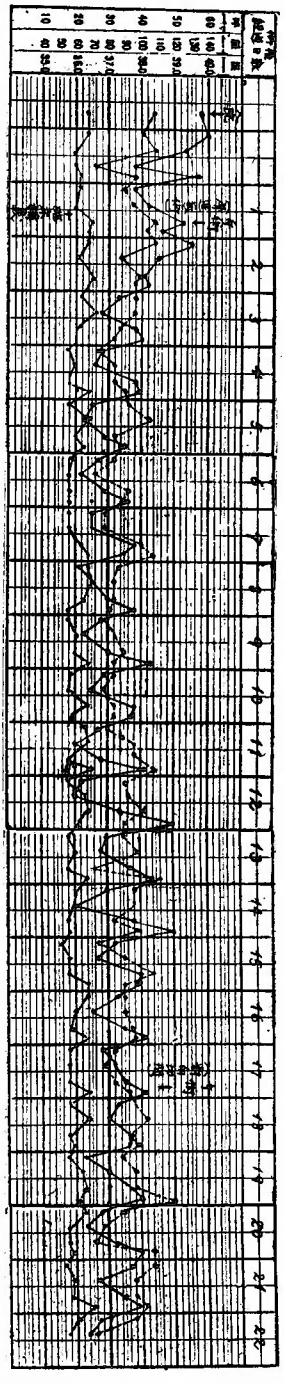

ハ缺如シテヰテ直接粗糙ナル骨面ヲ觸レタ。卽チ骨膜下膿瘍ハ旣ニ骨膜ヲモ破壞シテ膿ハ直接ニ三角筋下ヘ潴溜シテヰタ。

三角筋ヲ充分ニ前方ヘ押シヤリ，手術野ヲ廣クシテ膿瘍腔ヲ視ルト，ソノ底ヲナス骨組織ハ灰白色(壞死ノ徵)デ，2個處ニ於テ骨內部ヨリ膿ノ湧出スルヲ認メタ。卽チ骨髓中ニモ膿瘍ガアリ，且ツ內壓ガ高イコトヲ示シテヰル。

ソコデ此ノ部ニ於テ Trepanation ヲ行フベク，槌ト鑿トヲ以ツテ幅1.5糎長サ2.5糎ノ骨窓ヲ作リ骨髓ニ達シタ。骨髓中ニモ多量ノ前記同樣ノ膿ガ潴溜シテヰタ。流出スル膿ヲ充分ニ排出シタル後，骨髓腔內及ビ三角筋下ノ膿瘍腔內ヘ夫々一本宛ノ「ゴム」排膿管ヲ挿入シ，ソノ周圍ヘハ「ガーゼ」ヲ詰メテ手術ヲ終ツタ。手術時間約30分。

術後經過：　手術時ノ膿ヨリハ「黃色葡萄狀球菌」ヲ證明シタ。體溫ハ術前39—40°C アツタモノガ3日後ヨリ37°C 臺ニナリ，自發痛ハ殆ンド消退シ，食慾モ增進シタ。創ヨリハ多量ノ膿ノ排泄アリ，第5日目ヨリハ壓痛モ減少シタ。唯ダ腋窩ヨリ上膊骨ノ外科頸部ヲ壓スルト疼痛ヲ訴ヘル。

然シ乍ラコノ頃ヨリ午後ニナルト，惡感ハ伴ハナイガ體溫ガ每日 38° C ニ上昇スルニ至リ，M. deltoideus ノ內上方ニ腫張ヲ殘シタノデ，第17日目ニコノ腫張シタ部分ニ Gegeninzision (對向切開)ヲ行ヒ，M. deltoideus ト M. pectoralis major トノ間ヲ分ケテ深部ニ達シ排膿ヲ充分ニシテ目下治療中デアル(第2圖參照)。