



TITLE:

蟲様突起炎(臨床講義)

AUTHOR(S):

鳥瀧, 隆三; 庄山, 省三

CITATION:

鳥瀧, 隆三 ...[et al]. 蟲様突起炎(臨床講義). 日本外科宝函 1936, 13(6): 792-797

ISSUE DATE:

1936-11-20

URL:

<http://hdl.handle.net/2433/205664>

RIGHT:

臨 床 講 義

蟲 様 突 起 炎 Appendicitis

(昭和11年6月1日講義)

教授 醫學博士 鳥 潟 隆 三 講義

助手 醫學博士 庄 山 省 三 筆記

第 1 例

患者： 村○暉○，20歳，男子（昭和11年25/V入院）

教授『此ノ患者ハ急性蟲様突起炎デ手術ヲ受ケタモノデアリマス。當時ノ Anamnese ハ……』
(以下受持醫員朗讀)

主訴： 廻盲部ノ持續性鈍痛。

現病歴： 本年5月25日午前4時頃廻盲部ニ鈍痛ヲ來シ，漸次其ノ Grad ヲ増シ左側下腹部ヘモ及ブニ至ル。右脚ヲ伸バスコトハ出來ルガ其際ニ廻盲部ノ疼痛ハ增強スル。熱感アルガ惡心嘔吐ハナイ。

既往症： 1昨年4月急ニ胃部ニ激痛ヲ來シ，此ノ疼痛ハ漸次ニ廻盲部ニ局限シタ。39°Cノ體溫上昇アリ，約4ヶ月間内科の處置ヲ受ケテ輕快シタ。其ノ後，昨年6月，本年3月ニ殆ド同様ノ疼痛發作ヲ來シタ。

教授『最初1昨年4月ニ第1回ノ Attacke ガアリ，胃部ニ疼痛ガアリ，39°Cノ體溫上昇ガアツテ後ニ漸次ニ廻盲部ニ局限シテキマス。一般ニ蟲様突起炎發病初期ニ於テハ diffuse Bauchschmerzen ガアリマス。普通特ニ胃部ニ疼痛ガアリ後12—24時間，早イノハ7—8時間デ其ノ疼痛ハ廻盲部ニ局限スルモノデアリマス。蟲様突起ガ erkranken スルト何故ニ斯様ナ疼痛ガ來マスカ……？』

學生『……………』

教授『蟲様突起炎ノ最モ單純ナ型ハ何ト云ヒマスカ……？』

學生『Appendicitis serosa』

教授『左様，炎症ノ最モ單純ナ型ハ seröse Form デアリマス。此ノ時ノ疼痛ハ Erreger ガ血行障礙ヲ起シテキル蟲様突起ノ壁ヲ透過シテ内腔カラ健常ナル freie Bauchhöhle 内ヘ出テ當然毒素ヲ産出シ，其ノ毒素ガ Peritoneum parietale ヲ刺戟シテ疼痛ヲ來スモノデアリマス。

腹腔内デ Schmerzempfindung ノアル所ハ Peritoneum parietale, Mesenterium, Mesenteriolium 等デアツテ，Peritoneum viscerale ニハ痛覺ハアリマセン。此等ニ加ヘラレタ刺戟ハ一方 Spinalnerven ヲ通過スルガ他方 Ganglion solare ヲモ經由シマス。然ルニ胃ニ關係スル神經モ亦此所

(Ganglion solare) ヲ經由シ、1個ノ神經細胞ヲ胃カラ上行スル神經纖維ト、腸カラ上行スル神經纖維トガ籠ノ目ノ様ニ取り圍ンデ居ルノデ此ノ部ニ於テ錯亂ガ起リ、廻盲部ノ刺戟ニヨツテ胃部ニ疼痛ヲ錯覺スルノデアリマス。此ノ逆即チ胃部ニ刺戟アル時ニ(例ヘバ胃潰瘍)ソレヲ廻盲部疼痛トシテ感ズルコトガアリマスカラ此ノ兩者ハ互ニ關聯シテ考ヘナケレバナリマセン。

以上ハ急性ノ刺戟時期デアリマスガ此ノ時期ガ經過スルト(12—24時間)後ニ Peritoneum parietaleニ加ヘラレタ毒素ノ作用ハ主トシテ Spinalnervenカラ傳達セラレテ其ノ局所ニ疼痛ヲ感ズル様ニナルノデアリマス。ソコデ始メテ Schmerzlokalisierung(疼痛ノ部位感)ガ現ハレルノデアリマス。内臟神經ノ刺戟ダケデハ疼痛ノ部位感ハ不明デアリマス。此ノ時期ハ präperitonitisches Stadium(腹膜炎前時期)ニ屬スルモノデアツテ、Schmerzlokalisierung(spinalenervenノReiz)ガ現ハレルニ及ンデ始メテ局所性ノ Peritonitisトナツタノデアリマス。

斯様ナ Schmerzanfallノ時ニ疼痛ヲ起ス原因ノアル局所ヲ診斷スルニハ Narcoticaヲ注射スルコトニヨツテ diffuse Schmerzenヲ abstumpfenスレバ真正ノ病竈ニモミ壓痛ヲ訴ヘルノデソレヲ診斷シ得マス。

本例デハ5月25日第4回目ノ Attackeガアリマシタ。斯様ナ Schmerzanfallノ時ニハ Appendicitis acutaト診斷ヲ下シテヨイノデアリマスガ、Frauenデハ Ovarialcysteノ Stieltorsionトノ鑑別ガ必要デアリマス。此ノ際 Appendicitisト診斷ヲ下ス爲ニハ他ニ如何様ナ検査ヲ行ヒマスカ……？』

學生『……………』

教授『尿中大腸菌ノ有無ヲ検査スルコトデアリマス。尿中ニ大腸菌ヲ證明シタナラバ他ノ症狀ト相待ツテ急性蟲様突起炎ト診斷ガ下サレ得ルノデアリマス。斯ル際ニ尿中ニ現ハレタ大腸菌ハ Pathogenitätガ衰ヘテキルタメニ培養基上ニ gedeihenシナイコトガアリ、又タ Harnweg(腎、腎盂、膀胱)等ニモ炎症ヲ來シ得ナイモノデアリマス。培養ニ依ル時ハ時間モカ、ルシ様ナ不便モアルノデ尿ヲ遠心シ直接檢鏡スル方法ガ一番確實デアリマス。

本例デハ第4回目ノ Attackeノ時ニ、尿中大腸菌ハ檢鏡上、1視野中1個、寒天培養基ニハ gedeihenセズ、手術時腹腔内液中ニモ大腸菌ヲ證明シテキマス。

此ノ患者ハ幾度モ Anfallガアツタカラ Appendixハ周圍ト癒着ガアツテヨロシイ。第4回 Attackeノ後16時間目ニ Appendektomieヲ行ヒマシタガ、grosses Netzガ來リ癒着シテキマシタ。

經過中 Trigonum lumbaleノ部分ニ ödematöse Anschwellungヲ來シ druckempfindlichトナリマシタ。此ノ部ハ腹腔外デアツテ此ノ部ニ炎症ガ來リ得ルノハ Erregerガ盲腸、上行結腸ノ後面ニ沿ヒ lockeres Bindegewebe内ヲ通り來ルノデアリマス。本例デハ此ノ部ニ trockene Hitzeヲ applizierenシテキタガ現在デハ既ニ消失シテ異狀ヲ認メマセン。若シモ此ノ部ニ Abszessガ出來ルト腸(上行結腸)ハ腹膜ニ保護セラレキナイ所モアル爲ニ容易ニ腸ノ穿孔ヲ來

シ得ルノデアリマス。』

第 2 例

患者：柿○茂○○，26歳，男子(昭和11年16/III入院)

教授『此ノ患者ハ入院5週間前ニ Attacke ガアリ，化膿性腹膜炎ニナツタモノデアリマスガ4月10日 Appendektomie ヲ行ヒ同時ニ Trigonum lumbale ニ排膿管ヲ挿入シテ置イタ所，此所ニ膿瘻ヲ形成シタモノデアリマス。Harn ヤ Kot ガ Weichteile ニ浸潤スルト Nekrose ヲ來スガ故ニ斯ル際ハ Harn ヤ Kot ノ排出ヲ充分ニ行ハネバナリマセン。本例デハ Kot, Eiter ノ出様が次第ニ少クナリ51日目ニ膿瘻ハ全ク閉ヂ Kot ガ出ナクナリマシタ。

『此ノ Kot ノ出ナイ様ニナル理由ハ……………？』

學生『……………』

教授『此ノ Fistel ノ周圍ニ肉芽組織ガ üppig ニ現ハレ之ニヨツテ腸穿孔部ガ外方カラ塞サレルタメデアリマス。肉芽組織ハ infizierte Fremdkörper ヲ體外ニ abstoßen スル作用ガアリマス。膿瘻ノ出來タテ(初期)デハ腸ノ粘膜炎ガ外ヘ ektropionieren シテキルガ肉芽ガ üppig ニ出來ルト粘膜炎ノ ektropionieren シテキル部分ヲ腸腔内ヘ押し込メ之ヲ塞イデシマフノデアリマス。

膿瘻ガ出來タ場合ニハ瘻孔ニ Gaze ナドヲ當テルト腸壁ニ肉芽ガ發生シテ Gaze ト癒着シ，瘻孔ハ大キクナルバカリデアリマス。ソレ故ニ癒着不可能ナル護謄紙ノ如キモノヲ當テ、キルト heilen シマス。

又タ排膿管ヲ Fistel ノアル Darmwand ニ直接 berühren セシメナイコトガ Nachbehandlung トシテ重要ナコトデアリマス。Darmwand カラ肉芽ガ起リ膿瘻ヲ形成スルコトガ多イカラデアリマス。

急性蟲様突起炎ノ時ニハ Trigonum lumbale ノ所見ヲ注意セネバナリマセン。其ノ他 Subphrenischer Abszess, Doulgas' Raum ノ Abszess, マタ Oberschenkel ニモ Abszess ヲ來シ得マス。

Mesenterialgefäß, Extremitäten ニ Embolie, Thrombus ヲ來スコトモアリマス。此ノ時ハ unbestimmt ナ rheumatisch ノ Fieber, Schmerzen ガ現ハレマスカラ，此ノ逆ノ時ニモ亦タ Appendicitis ニ注意セネバナリマセン。

Typhus abdominalis ガ akute Appendicitis ノ Attacke ノ如キ有様デ發病スルコトモアリマス。外科醫ガ Wurmfortsatz ヲ早期ニ切除スルツモリデ開腹シテ，サテ蟲様突起ニハ何等ノ病變ヲモ見出サズ，甚ダ困ルコトモ稀ニアリマス。此ノ様ナ fatale Fehler (不幸ナ誤リ)ヲ豫メ避ケル爲ニハ如何ナルコトニ注意ヲ拂ヒマスカ？。』

學生『……………』

教授『Typhus abdominalis デモ急性蟲様突起炎様ノ疼痛發作ヲ現ハストイフコトヲ知ツテ居ツテ毎常其ノ方面ニモ注意ヲ拂ヘバ大抵 Typhus ハソレト判明スルモノデアリマスガ確實ニ

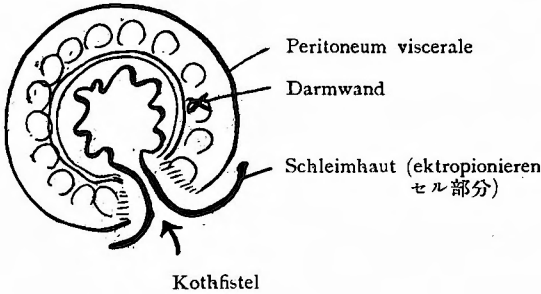
見ル爲ニハ血像デ中性多核白血球過多或ハ白血球過多ヲ證明スレバソレハ蟲様突起炎デアリ、
反對ニ白血球過少デアレバソレハ Typhus abdominalis ト考ヘトラヨロシイ。

又 Pneumonie 更ニ Thrombus ニヨル Leberabszess モ現ハレ得マス。Appendicitis ノ後2—3
週ニ plötzlich ニ Nierenblutung ノ現ハレルコトモアリマス。』

第 3 例

患者：北〇壽〇，4歳，女子(昭和11年14/IV入院)

教授『Kothfistel ノ heilen シ難イ例デアリマス。蟲様突起炎ニヨル Panperitonitis ノ爲メ4月
14日開腹排膿ヲ行ツタモノデアリマス。經過中 Kothfistel ヲ來シ，容易ニ heilen シナイモノ
デアリマス。其ノ heilen シ難イ原因ハ圖ニ示ス様ニ粘膜ノ ektropionieren セル状態ガ大ナル
タメニ單ニ glatt ナ Gummiplatte ナドデ decken シタダケデハ heilen シ難イノデアリマス。』



第 4 例

患者：堀〇正〇，12歳，男子(昭和11年8/V入院)

主訴：腹痛

現病歴：5月1日午前9時頃急ニ胃部ニ疼痛ヲ來シ，體温38°C 嘔吐3回アリ，其ノ後腹痛ハ廻盲部ニ局限シ

タ。發病以來右脚ハ伸展不能トナツタ。(以上受持醫員朗讀)

教授『此ノ Anamnese ノ中デ，其ノ後 腹痛ハ廻盲部ニ局限シタト云フ所ガアリマス。之ハ何時間後ト genau ニ問フ必要ガアリマス。』

受持醫員『約30時間後デアリマス。』 受持醫員直チニ「カルテ」ニ記入ス。

教授『凡テノ蟲様突起炎患者ニ於テ疼痛ガ必ズ廻盲部ニ局限スルモノトハ限リマセン。廻盲部ニ局限シナイ時ガ即チ Appendicitis larvata (假面性蟲様垂炎)ト云フノデアリマス。本例デハ發病當時ヨリ右脚ヲ伸展スルコトガ不能ニナツテキマス。之ハ炎症ガ腹腔ノミナラズ M. psoas ヲモ angreifen シ Psitis ガ起ツタノデアリマス。之ノコトハ Appendicitis ノ Anamnese ノ上ニ重要ナルコトデアリマス。

Status praesens デ 1) Défense musculaire ガアリマス，之ハ reflektorisch ノ Muskelsteifung デアリマス。2) Mc. Burney's Punkt ニ壓痛アリ，3) Blumberg 氏症候ガアリマス，之ハ前腹壁ヲ壓迫スルト Peritoneum parietale ガ壓迫セラレ，此ノ壓迫ヲ急ニ放スト腹筋ニ接スル部分デ gereizter Zustand ニアル Peritoneum parietale ガ腸筋ノ急速ナル緊張ニテ zerren セラレテ疼痛ヲ感ズルノデアリマス。故ニ局所性ノ Peritonitis ノ重要ナル症候デアリマス。

Défense musculaire ハ Peritonitis デナクテモ現ハレルガ Blumberg 氏症候ノアル時ハ必ズ Peritonitis ガ存在シマス。4) Ampulla recti ガ擴張シテキマス。之ハ Darmparese ノ徴候デアリ

マス。5) 尿中大腸菌ハ直接檢鏡デモ培養上デモ證明セラレテキマス。

斯様ナ状態=アツタ5月8日、廻盲部ノ切開排膿ヲ行ヒ排膿管ヲ挿入シタモノデアリマス。』
教授自ラ排膿管ノ Geruch ヲ檢シタル後

教授『只今何ヲ診タノデアリマスカ……………?』

學生『……………』

教授『kotig = riechen スルカ否カヲ診タノデアリマス。kotig = riechen シタカラト謂ツテ必ズシモ腸穿孔ヲ示スモノデアリマセン、大腸菌感染=ヨツテ kotig ノ Geruch ヲ來スモノデアリマス。』

第 5 例

患者：山○莊○，25歳，男子(昭和11年30/IV入院)

教授『本年3月22日=急= Epigastralgegend ノ疼痛アリ，3日ノ後=廻盲部=限局シタガ其ノ後約2週間シテカラ廻盲部= Auftreibung ヲ生ジマシタ。即チ此ノ患者デハ膿ガ前腹壁=限局シタモノデアリマス。入院當時，局所ハ gerötet, druckempfindlich デアリマシタ。即チ Appendicitis anteroparietalis デアリマス。尿中=大腸菌ヲ證明シマシタ。直チ=(4月30日)膿瘍ヲ切開排膿シ其ノ後4週間目= Appendektomie ヲ行ツタモノデアリマス。斯様ナ例デハ必ズ grosses Netz ガ癒着シテキルモノデアリマス。

時=ハ Appendicitis ヨリ diffuse Peritonitis (汎發性腹膜炎)ヲ來スコトガアリマス。下劑ノ服用ナド腸蠕動ガ強クナリ病原菌ヲ腹腔全體=擴ゲタ場合=多ク起ルノデアリマス。』

第 6 例

患者：高○清○，19歳，女子(昭和11年4/V入院)

教授『此ノ例ハ本年4月22日 Attacke ガアリ其ノ後12日目= Appendicitis ノ Eiter ガ Vagina ノ方ヘ spontan = durchbrechen シタモノデアリマス，幸運ナ例デアリマス。

Appendicitis ノ Eiter ガ perforieren シ diffuse Peritonitis ヲ來シタカ否カハ klinisch (臨床的) =モヨク分ルモノデアリマス，即チ此ノ時ハ腹部全體ガ aufreihen シ。Brechneigung ガアツテ，而カモ Erbrechen ガナイ，體温ハ上昇シナイ，此ノ事ハ重要ナルコトデアリマス。

Fieber ノ診断=ハ Körpertemperaturanstieg (體温上昇)ヨリモ寧ロ Pulszahl ノ増加且ツ Pulsspannung ノ schlaff =ナルコト=多クノ注意ヲ向ケネバナリマセン。體温ガ正常=近イカラシテ汎發性急性腹膜炎デハアルマイナド申スノハ 籤醫者ノ言フコトデアリマス。必ズ脈搏=重キヲ置カネバナリマセン。

diffuse Peritonitis ノ有無ガ klinisch =不明ノ時期=於テモ横隔膜ノ運動状態ヲ Röntgen デ檢査スルト診断ガツキマス。即チ横隔膜運動ハ腹腔内=變化(炎症)ガアレバ beschränken サレマス。此ノ事ハ Ileus 等=ヨル Bauchspannung ノ場合トノ鑑別診断=用ヒラレマスガ，併シソレ=頼ラズ=何レノ場合=於テモ『臨床所見』ガ最モ重要デアルコトヲ忘レテハナリマセン。

Appendicitis acuta ト同様ノ Bild ヲ呈スルモノ= Coecum mobile ガアリマス，此ノ兩者ヲ鑑別スルタメ= Röntgen =ヨツテ Appendix ガ 健常カ否カヲ darstellen スルコトガ出來ルノデアリマス。Appendix ガ健常ノ場合=ハ Appendix = peristaltische Bewegung 又ハ蟲様突起全體トシテ in toto = wurmartige Bewegung ヲ認メルコトガ出來ルノデアリマス。』

教授『臨床上=ハ如何ニシテ鑑別致シマスカ……………?』

學生『……………』

教授『Rosenstein 逆症状ノ有無ヲ檢シ、ソレガ陽性ニ顯著デアレバ Coecum mobile トシテノ臨床診斷ガ許容サレルノデアリマス。』

教授『Coecum mobile ノ際ニハ尿中大腸菌ハ……………？』

學生『……………』

教授『此點ハマダ十分研究サレテ居リマセン。併シ Coecum mobile デハ疼痛ガアツテモ尿中大腸菌ハ出現シナイモノト考ヘラレマス。』

教授『白血球過多、特ニ中性多核白血球過多ハ……………？』

學生『……………』

教授『コレハ Coecum mobile ノ疼痛發作(腸ノ多少ノ捻轉)デモ發現シ得ルノデアリマス。』

第 1 表 蟲様突起ニ於ケル尿中(或ハ腹水中)大腸菌

症例	疼痛發作 月 日	検査月日	尿(或ハ腹水)直接檢鏡 1視野中大腸菌個數	培養	摘 要	
1	25. VI	25. VI	尿	0—1	+ ¹⁾	急性蟲様突起炎 蟲様突起切除
		25. VI	腹 水	2—3	+	
2	9. II	17. III	尿	10—15	+	蟲様突起炎膿瘍 蟲様突起切除, 排膿
		28. IV	尿	10		
		10. IV	腹 水	無 數		
		15. IV	尿	7—10		
		25. IV	”	3—5		
		10. V	”	2—5		
3	5. III	14. IV	尿	6	+	蟲様突起炎汎發性 腹膜炎切開排膿
		16. IV	尿	6		
4	1. V	8. V	尿	15	+ ¹⁾	蟲様突起炎膿瘍切開
		13. V	”	5	+ ¹⁾	
		18. V	”	3	+	
		28. V	”	0	—	
		2. VII	腹 水	0	—	
5	22. III	1. V	尿	0	—	蟲様突起炎膿瘍 (anteroparietalis) 切開排膿 蟲様突起切除
		1. V	膿 中	4	—	
		27. V	尿	0	—	
		27. V	腹 水	5—8	+	
6	22. IV	5. V	尿	30	+	蟲様突起炎 (Beckenabszess) 蟲様突起切除
		27. V	腹 水	60	—	

1) 尿中大腸菌ガ培養上立證サレタ場合デモ患者ノ尿路ニハ何等大腸菌感染無ク尿ハ清澄外見上全ク健全ナルコト多キモノナリ(尿路ニ大腸菌感染アル場合ノ尿中大腸菌ハ蟲様垂炎ノ診斷ノ補助トシテハ無價値ナルコト勿論ナリ)。