

仙腸関節結核に対する病巣廓清術と死腔の処置に就いて

京都大学医学部整形外科教室 (主任 近藤鋭矢教授)

講師 桐田良人 医員 中島秀典

(原稿受付 昭和27年12月10日)

Debridement of Tuberculous Focus and Treatment of Dead Cavity in Iliosacral Joint Tuberculosis

From the Orthopedic Division, Kyoto University Medical School

(Director : Prof. Dr. EISHI KONDO.)

by

YOSHITO KIRITA and HIDENORI NAKAJIMA

The treatment of the postoperatively remained dead cavity has been studied in twelve cases of iliosacral joint tuberculosis in which the debridement of the tuberculous foci was done. Results are summarized as follows.

1) The localizing of the affection is equally slow both in cases where the dead cavity is left untreated and in those where a pedunculated flap of muscle is plugged.

2) When bone-fragments chiseled from the surrounding healthy bone are plugged or a spongy bone flap taken from the iliac wing is transplanted there-in, the localizing of the disease as well as the new formation of bone are remarkably facilitated by the biological stimulating effects of such procedures, hence the joint can be fixed early and tightly.

3) As the defect of bone, even if it were fairly large, can be filled with the transplantation of a spongy bone flap, it may be most rational that iliosacral joint tuberculosis is treated with the debridement of the diseased part and the transplantation of a spongy bone flap.

4) In our cases, two months after the operation, histologic examination of the diseased part shows no exudative changes and the process of productive organization is predominant.

緒 言

仙腸関節結核には従来専ら保存的療法が行われていたが、適応を撰べば観血的療法により経過を短縮し治療を確実にする事が出来る。観血的療法として諸家に依り種々の方法例えば、骨釘関節穿通法、関節外癒着術として Campbell 法、LeFort 及び Ingelrans 法、関節内癒着術として Gaenslen 法、Smith-Peterson 法、及び A'bee 法等が発表せられているが、何れも局所に瘻孔又は膿瘍の無い症例で病巣部の小範囲のものを適応としているようであり、而も病巣部はそのまゝとして周辺健康部で関節癒着を起さしめ病巣部の鎮静化を測ろうとするものである。然し日常このような適応を持つた症例に接することは非常に稀である。我が教室に於ては年来此等に対して病巣廓清術を行つており、殊にストマイ使用病巣廓清術は瘻孔、膿瘍の有る症例であつても鎮静期であれば総ての例に行われ略々その

目的を達成しているが、その場合術後生ずる広大な骨欠損に由つて仙腸関節部の固定が不十分となり支持力に破綻を生じ、或は骨盤の変形を来す事がある。

従つて術後生ずる死腔の処置に就ては充分な考慮が払われなければならない。

死 腔 処 置

現在ストマイ使用病巣廓清術を12例に行つているが、術後の死腔の処置方法として表Iの如く死腔をそのまま放置したもの2例であり、死腔を有蓋筋肉弁を以て充填せるもの4例、骨欠損部周辺健康仙骨又は腸骨より採取した骨屑を以て充填せるもの2例、腸骨翼より採取した死腔と同大の海绵骨を移植せるもの4例であつて全12例中7例は瘻孔を、3例は膿瘍を、他の2例は腰痛を主訴としている。主病巣部の手術所見では全例汚穢な肉芽を以て充され、加えて腐骨を証明したものの8例、膿汁瀝溜を認めたもの3例であつた。赤

仙腸関節結核病巣廓清術後死腔処置

死腔処置	例数 12	患者名	性	主 訴			病 巣 状 況			赤 沈 値	
				瘻孔	膿瘍	腰痛	腐骨	肉芽	膿汁	術 前	術 後 四 週 目
放 置	2	山 ○ 合	+			+	++	++	25.75	22.50	
		横 ○ 早	+			+	++		29.00	9.50	
筋 充 填 術	4	前 ○ 早	+			+	++		69.00	50.00	
		岩 ○ 早	+			+	++		80.00	32.50	
		吉 ○ 合	+				+++	++	54.00	11.25	
		田 ○ 合	+			+	+++		55.00	6.50	
骨 屑 充 填 術	2	岡 ○ 早			+	+	++		26.00	9.25	
		藤 ○ 早	+				+++		13.25	12.50	
海 綿 骨 移 植 術	4	大 ○ 早		+			++	+++	34.75	12.00	
		山 ○ 恵	早		+		+++	+++	+	2.00	10.00
		山 ○ 早				+		+++		71.50	35.50
		川 ○ 合			+		+++	+++	+++	14.50	12.50

血球沈降速度平均値は術前大体50耗前後以下のものであり術後4~5週で20耗前後以下となり良好な経過を辿つた。

症 例

(a) 死腔をそのまま放置した場合

横○文○ 22才 早

主訴 左臀部瘻孔及び排膿

6年前から左腰部より同下肢に放散する疼痛があり、その1年後左臀部に無痛性の腫脹を生じ穿孔して排膿止まず、入院1年前某病院で病巣廓清術を受けたが瘻孔は閉鎖せず、入院時赤沈値79耗、術前レ線写真上左

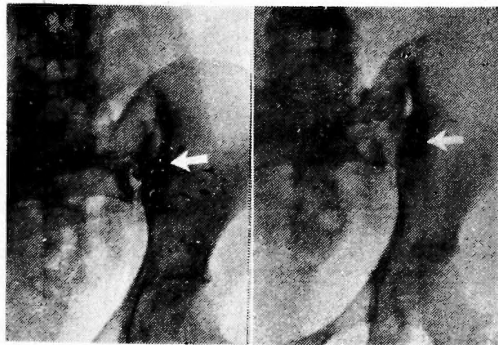


図 1. 横 ○ 氏 早
術 前 術後1年4ヶ月

仙腸関節が広範に侵され骨欠損像を示し骨盤の変形を来している。手術により肉芽及び腐骨を証明した。術後レ線によつて病巣部の限局化を追求したが骨硬化は非常に遅々たるもので術後1年4ヶ月の今日尚病巣部の限局化は不充分であるが、瘻孔の再発なく完全閉鎖の状態にあつて赤沈値は4耗である。

山○例に於ても略々同様の所見を示し死腔をそのまま放置した場合の病巣部の骨硬化は遅々とし、而も不充分であり骨欠損部の狭少は殆んど起つていない。

(b) 有茎筋肉弁充填術を行つた場合

(1) 吉(徹) 31才 合

主訴 右臀部の難治性瘻孔

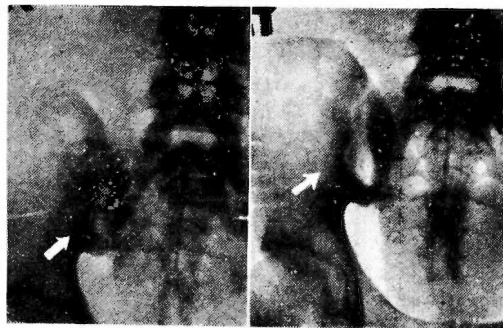

図 2. 吉 ○ 氏 合
術 前 病巣廓清術後6ヶ月筋充填術後3ヶ月

1年前右臀部に無痛性腫脹を生じ切開を受け多量の膿汁を排出したが、爾來瘻孔を生じ治癒せず、赤沈値は54耗である。レ線写真では右仙腸関節が広範に侵されている。手術により乾酪性物質及び膿汁と共に肉芽を排除し手術創を開放のまゝとし術後3ヶ月目に、二次的に有茎筋肉弁充填術を行った。充填術後3ヶ月目では尚広大な骨欠損は残存し周辺部限局化は不充分である。赤沈値は11耗であつて現在静養中である。

(2) 田(輝) 19才 女

主訴 右臀部難治性瘻孔及び右腸骨窩膿瘍

2年前右腰部に疼痛を来し1年後同臀部に無痛性腫脹を生じ切開を受けたが、瘻孔となり治癒せず、更に右腸骨窩部に無痛性腫瘍あるに気付いた。赤沈値55耗で術前レ線写真では右仙腸関節下部が侵されている。手術により多量の膿汁と共に肉芽及腐骨を除去し筋充填術を行う。術後5ヶ月に至つても病巣部の限局化が不充分なため、6ヶ月目に前手術部を開き、癩痕化した充填筋を切除し周辺部より採取した骨屑を以て充填した。その1ヶ月後のレ線写真では病巣部の急速な限局

化が起り、死腔内に移植した骨屑片よりの骨増生が認められる。再手術1年後に於ては死腔は増生せられた新骨で埋められ骨性癒合を嘗み、関節固定は充分である。赤沈値は8耗を示し健康人と変りない生活を営んでいる。

以上によると死腔に筋を充填することは単なる死腔処置としては確かに合目的な手段であるが、病巣廓清後の病巣部の鎮静化、即ちレ線学的に骨硬化によつて示される限局化は死腔をそのまま放置した場合と大差なく遅々たるものであり、田○例の如く骨屑充填術を以てする再手術によつて急速な骨硬化をみた事は注目すべきである。

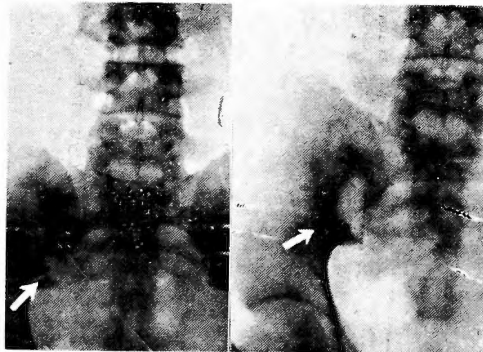


図 3. 田 ○ 氏 女
術 前 筋充填後5ヶ月

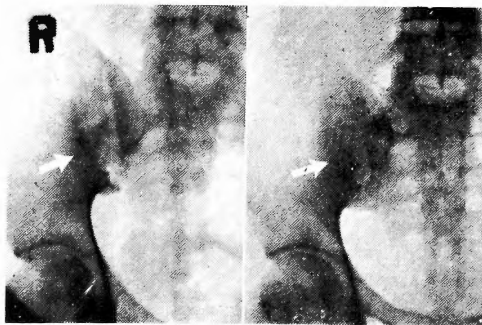


図 4. 田 ○ 氏 女
骨屑充填後1ヶ月 骨屑充填後1年

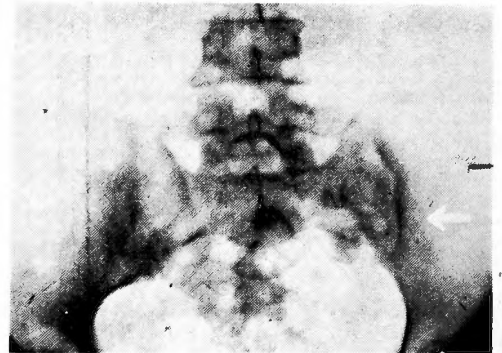


図 5. 岡 ○ 氏 男
術 前

(c) 骨屑充填術を行った場合

以上の経験によつて廓清術後直ちに骨屑充填術を行うに当り先づ瘻孔のない症例を撰んだ。

(1) 岡○ 菊 35才 男

主訴 左仙腸関節部疼痛

約1年前より歩行時左仙腸関節部に鈍痛を来し跛行するようになった。赤沈値は8耗である、術前レ線写真で左仙腸関節が広範に侵され腐骨を証明する。手術に

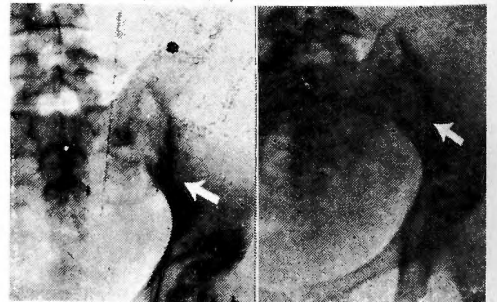

図 6. 岡 ○ 氏 男
骨屑充填後3ヶ月 骨屑充填後1年9ヶ月

より肉芽と共に小指頭大の腐骨を摘出した。周辺部健康骨より骨屑を採取して死腔を充填した。3ヶ月目では移植骨片及移植床よりの骨増生は盛んであり、周辺部骨硬化も良好で、術後1年9ヶ月では病巣部は全く骨性癒合により健康部との区別も不鮮明となり殆ど全治の域に達した。骨盤の変形も術前以上には進んでいない。即ちこの例は病巣廓清術後直ちに骨屑充填を行つて成功し、殆んど完全治癒に導き得たものである。

(2) 藤○満○ 21才 男

主訴 右腰部の難治性嚔孔

3年前右腰部に無痛性の腫脹を生じ穿刺して多量の膿汁を排出したが爾來嚔孔を形成して治癒しない。赤沈値は13耗である。術前レ線写真では右仙腸関節は広範に侵され骨盤の変形を来している。病巣部は汚穢な肉芽によつて充されていたが腐骨はなかつた。術後1ヶ月にして病巣部限局化は著しく促進せられ、1年2ヶ月後では移植床よりの骨増生により病巣部は著しく狭少となり骨硬化著しく、骨性癒合を當み骨盤の変形も術前以上には出ず、関節固定は完全で病巣部の鎮静化の目的を充分達している。即ち嚔孔のある症例にも成

功したのである。

(d) 腸骨翼採取海綿骨移植の場合

骨屑充填術の成功経験よりして広大な骨欠と同型の海綿骨の移植が成功し得れば、死腔の処置は勿論、海綿骨の生物学的刺激作用に由る病巣の鎮静化並びに骨増生による関節固定の成功によつて遺残病巣の鎮静化乃至は治癒を期待し得るものと考えられるので、次の症例に適用してみた。

(1) 大(加)子 19才 男

主訴 左臀部の無痛性腫脹

2年前左臀部より大腿部に放散する疼痛があつた。1年後左臀部に無痛性腫脹を生じ穿刺により多量の膿汁を排出したが爾來毎月1回穿刺排膿して今日に至る。

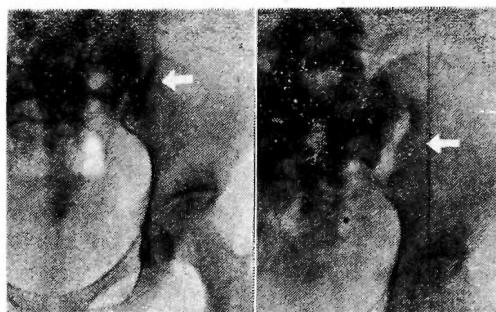


図 9. 大○氏男

術前 病巣廓清術後32日

赤沈値は34耗。術前レ線写真上左仙腸関節下部は広範に侵され腐骨を認めるが骨盤の変形はない。病巣廓清術を行い創は一次性に閉鎖した。

術後32日目では広大な骨欠損を残し骨硬化は不充分であつて、関節固定不全による再発、或は支持力不足に由る骨盤変形を来す恐れがあるので、術後50日目に海綿骨移植を行つた。其の際病巣部は全く瘻痕で埋められ肉芽は認められなかつた。この部の組織像は膠様化した硬い結合線維索の間に小さな肉芽腫様病変が点在している。

この結合織は殆んど瘻痕化していると云つてよく、その間には細胞浸潤は見られない。小肉芽腫病巣は類上皮細胞結核結節であつて少数の小円形細胞を混じ所々「ラ」氏巨態細胞を見るが乾酪化巣は何処にも認められない。多核白血球を混ざる滲出性病巣は全くなく、病巣は凡て極めて増殖性で漸次病巣周囲より器質化され治癒しつゝあることを示している。かゝる病巣瘻痕部を切除し骨縁を新鮮化し骨欠損部と略々同型の海綿骨を移植し、骨屑を以てその間隙を充填した。術後2

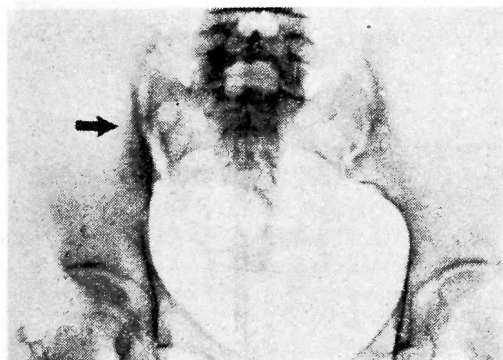


図 7. 藤○氏男

術後

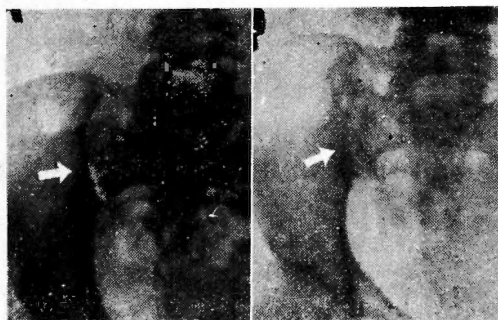


図 8. 藤○氏男

骨屑充填後1ヶ月 骨屑充填後1年2ヶ月

ヶ月では急速、旺盛なる骨硬化が起り5ヶ月では移植

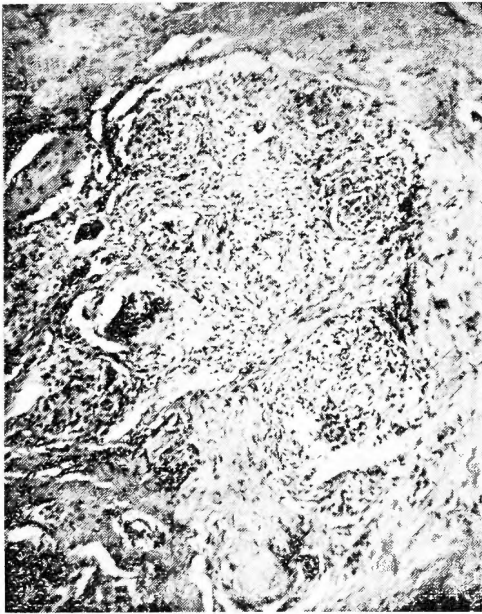


図 10. 病巣廓清術後2ヶ月後の病巣部組織像

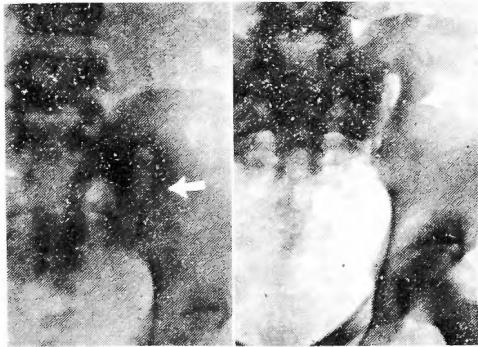


図 11. 大〇氏 早
骨移植後2ヶ月 骨移植後5ヶ月

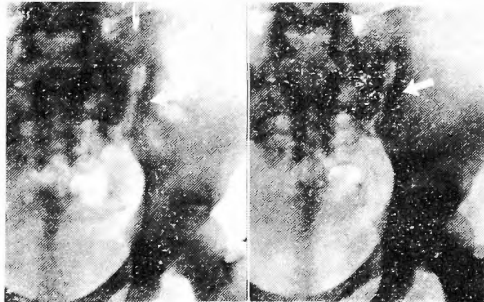


図 12. 大〇氏 早
骨移植後7ヶ月 骨移植後10ヶ月

床よりの骨増生、周辺部の骨硬化、移植骨よりの骨新生が著明となり、7ヶ月目では一層旺盛にして骨欠損部は漸次狭少となり10ヶ月を経れば骨性癒合は完成に近付きつゝあり。骨盤の変形は全く起つて居らず、赤洗値18耗で全く健康人と変りない生活を営んでいる。

以上によつて病巣廓清術を行つて約50日を経過すれば組織学的にも病巣の鎮静化を来さしめ得ることからかゝるものに骨移植を行えばその生物学的刺激作用と骨新生とにより充分所期の目的を達し得るものと考えられる。依つて先づ膿孔のない症例にこれを適用した。

(2) 山〇多〇子 21才 早

主訴 右下肢の牽引痛

生来右先股脱がある、1年前より右臀部より下肢への牽引痛があり漸次その程度を増強して来た。赤洗値71耗である。術前レ線写真では右仙腸関節は広範に侵され、軽度の骨盤変形を来している。手術により病巣部近くに乾酪様物質を充満した膿瘍があり病巣部は肉芽

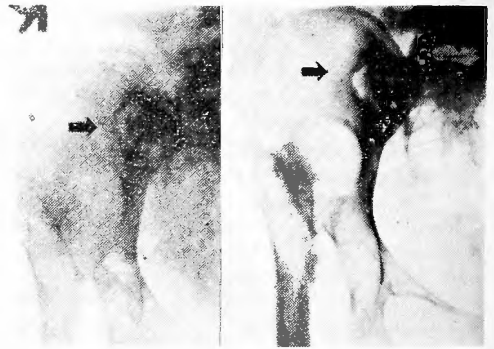


図 13. 山〇氏 早
術前 骨移植後8ヶ月

を以て充されていたが腐骨はなかつた。骨移植後4ヶ月では骨硬化、骨増生旺盛であり、8ヶ月では更に骨性癒合を窺みつゝある。

以上の経験から更に流注膿瘍のある症例に行つた。

(3) 川〇春 40才 合

主訴 左足踝部流注膿瘍

3ヶ月前左足踝部に無痛性腫脹あるに気付いた。その頃より腰部倦怠感があつたが、2週間前より腰部より左下肢に牽引痛を来すようになった。赤洗値14耗、レ線写真では左仙腸関節は広範に侵され腐骨を認める。腐骨を摘出し病巣部と交通せる左足踝部流注膿瘍を手術創より充分排膿した後骨移植を行つた。1ヶ月目では周辺部よりの骨硬化は著明に現われ、5ヶ月目では

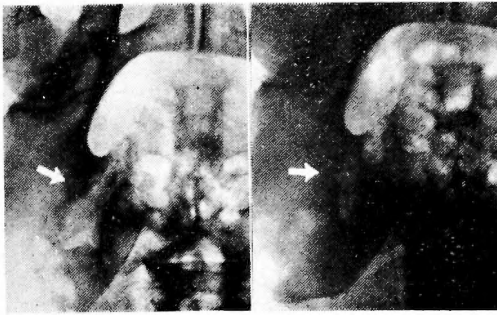


図 14. 川○氏 合〔三三三〕
術前 骨移植後1ヶ月

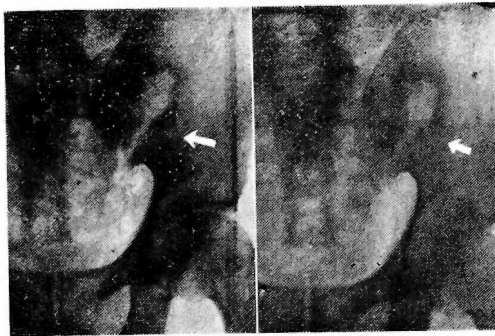


図 15. 川○氏 合
骨移植後5ヶ月 骨移植後7ヶ月

病巣部は漸次狭少となり移植床よりの骨増生、移植骨の潜在性置換、骨新生がうかがわれ、7ヶ月目の今日では更に骨欠損部は狭少となり、移植床、移植骨よりの骨新生は著明である。局所に異常を認めず日常生活を支障なく営んでいる。流注膿瘍を合併せる症例にも成功したので更に局所に膿瘍のある山○例に適用した。

(4) 山○恵○ 25才 早
主訴 左臀部の無痛性腫脹

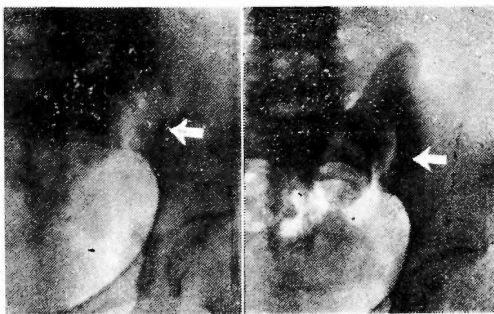


図 16. 山○恵氏 早
術前 骨移植後6ヶ月

1年半前より腰痛があり種々の治療も効果なく4ヶ月より左臀部に無痛性腫脹を生じた。赤沈値71耗、レ線写真では左仙腸関節が広範に侵され腐骨を認めるが骨盤の変形はない。多量の膿汁と共に指頭大及大豆大腐骨を摘出し海绵骨を移植した。3ヶ月目では骨硬化、移植床、移植骨よりの骨増生は著明であり6ヶ月目では骨欠損部は著しく狭少となり骨性癒合を営みつゝあり骨盤変形は起つていない。赤沈値32耗で日常私用を弁ずるに不便なき生活を営み経過良好である。

以上4例に述べた如く鎮静期にある4つの段階の症例に順次腸骨翼採取海绵骨移植術を行い略々その目的を達したと考えられる。殊に女子2例では広大な骨欠損を生じたにも拘らず術前より以上の骨盤変形を来さなかつたことから骨移植は死腔の充填は勿論骨新生並びに病巣の限局化を促進するので関節部の固定は早期且強固に起り従つて骨盤変形を未然に防ぎ得るのではないかと推察される。

考 按

我が教室に於ては年来仙腸関節結核に対して直接主病巣を開き、病巣廓清術を行つて治癒期間の短縮を計らんと努力して来たのであるが、近年ペニシリン、ストレプトマイシン等の抗生物質の出現によつて該疾病に対する病巣廓清術も一層その成果を得て来ているが、病巣廓清術後に生ずる骨欠損による広大な死腔の処置及び関節固定の脆弱、従つて再発の危惧、骨盤変形には当然考慮を払わなければならないのであつて、現在までに行つて来た4つの処置方法の中、そのまゝ放置した場合と有茎筋肉弁充填術とでは後者が死腔の処置には合目的であつても両方共に病巣の限局化には等しく遅々たるものがあり、従つて関節固定の不全、病巣部再発の恐れがあり、その予後判定に慎重を要するに反して、田○例の如く筋肉弁充填術後6ヶ月目に尚病巣の限局化不十分のため同部を再手術し骨屑充填術を行い、病巣の限局化を著しく促進せしめ、短時日の中に病巣の鎮静化を得たことからすれば、骨屑充填術は前二者に比し遙かに優つてゐることを知るのである。

骨屑充填術及海绵骨移植術とは症例を順次並びつゝ2者を関聯せしめながら行つたのであるが、この二者共に生物学的刺激作用の点では優劣はなく、等しく移植床の骨新生と石灰沈着を惹起し移植骨片の潜在性置換と骨増生もレ線学的に認められるが、後者即ち海绵骨移植は相当大なる骨欠損部を容易に充填し得るこ

と、又膿瘍のある症例にも成功せしめ得たことより骨盤の変形防止の目的にはより合理的と考えられる。即ち大〇例、山〇例の如き女子の骨盤にあつて相当広範なる骨欠損を生じたにも拘らず、術前以上の変形を惹起しなかつたことは以上のことを裏書するものであり、移植海綿骨の優秀なる生物学的刺激作用と同時に移植骨片そのものの力学的作用をも看過し得ないようである。移植床と移植骨片の運命との相互関係を各症例に就て線学的に検討してみると、移植床より早期に骨新生及石灰沈着が起り骨欠損部は漸次狭少となると同時に移植骨片の潜在性置換及骨新生とが相俟つて約6ヶ月を経れば強固な骨性癒合を営むものと考えられる。

以上の経験より次の事が云い得るのである、即ち仙腸関節結核に対してはそれが鎮静期であれば如何なる症例にも、従来信ぜられて来た保存的手術方法を行うことなく、ストマイ使用下に病巣廓清術を行い、同時に生じた死腔にそれと同大の海綿骨を腸骨翼より採取し移植することが最も合理的である。

結 語

- (1) ストマイ使用病巣廓清術を行つた仙腸関節結核12例に就て術後生ずる死腔の処置を比較検討した。
- (2) 死腔をそのまま放置した場合と有茎筋弁弁充填術とは病巣の限局化に関しては等しく遅々たるものである。
- (3) 病巣周辺部より採取せる健康骨層充填術と腸骨

翼採取海綿骨移植術にあつては生物学的刺激作用による病巣部の早期限局化並びに新生骨増生が著明で、関節固定も早期且つ強固に起つて来る。

(4) 海綿骨移植は相当大なる骨欠損部を容易に補填し得るから、仙腸関節結核に対しては病巣廓清術後海綿骨移植を行ふのが最も合理的である。

(5) 病巣廓清術後2ヶ月を経た病巣部は組織学的に滲出性病変は全くなく、凡て増殖性で周囲より器質化され治癒しつつある像を呈す。

稿を終るに当り御懇篤なる御指導と御校閲を賜つた恩師近藤教授に深甚なる感謝の意を捧げます。

文 献

- (1) 近藤鏡矢：骨関節結核の観血的療法，医学畑，65，昭27.2
- (2) 近藤鏡矢：骨関節結核とストロプトマイシン，治療，31，279，昭27.3
- (3) 神中正一：神中整形外科学
- (4) 神中正一：整形外科手術書
- (5) 河村謙二：移植骨片としての腸骨櫛の優秀性，京府大誌，12，4，昭22
- (6) 須藤健二：移植骨と移植床との相関々係に於ける骨移植効果に関する研究，京府大誌，42，72，昭22
- (7) 光安萬夫：骨移植
- (8) 光安萬夫：余の匠牙骨移植，外科，9，273，昭22.8
- (9) 神中正一：骨移植に由る骨癒の治療法，日外会誌，47，20，昭23.12
- (10) Matti H：Ueber freie Transplantation von Knochenspongiosa Arch, Klin, Chir, Bd. 168, 236, 1932