

脊椎迂り症に対する Mercer 氏固定術の経験と 脊椎固定術の吟味

京都大学医学部整形外科学教室 (指導 近藤鋭矢教授)
吉峰 泰夫・佐野耕三・中野 喜宜
〔原稿受付 昭和29年6月8日〕

EXPERIENCE OF ANTERIOR-VERTEBRAE FUSION FOR SPONDYLOLISTHESIS AND A CRITIQUE OF OPERATIVE METHODS

by

YASUO YOSHIMINE, KŌZO SANŌ and YOSHINOBU NAKANO
from the Orthopedic Division, Kyoto University Medical School
(Director : Prof. Dr. EISHI KONDO)

We have experienced in a case being operated by Mercer's method (anterior-vertebrae fusion) for spondylolisthesis and spondylolysis, and also experienced in 23 patients who were operated from 1946 to 1954 by several modus of vertebrae fusion, to get the results as follows :

We have discovered that this low back pain not only occurred from the deformity of the neural arch itself, but from also neurologic symptoms of thickness of the lig. flavum, herniated disc and adhaesed dura.

From this reason above mentioned, we recognized the importance of investigation with myelography to decide the indication of modus of vertebrae fusion.

Though the modus of vertebrae fusion should be decided according to the grade of spondylolisthesis, in case that myelographically the nerve disturbance was observed, the strength of fusion of vertebrae is decreased by traditional osteoclastic laminectomy, accordingly results of the operation are not enough, then we wish to emphasize the importance of osteoplastic hemilaminectomy or partial laminectomy (E.KONDO) combined with fusion of the vertebrae.

脊椎迂り症に対する脊椎前方骨移植による1固定法
即ち Mercer 氏の第5腰椎仙骨間固定法を行つて良好
な結果を得た症例を経験したのでここに報告し、併せ
て昭和21年来本疾患で入院加療した23症例に就きその
手術術式を中心に考察を加えて見たい。

症例：野○輝○：27才，♂，警察吏。

主訴：腰部鈍痛。

入院：昭和28年9月7日。

現病歴：約2年前柔道の練習中腰部を強打したが当
時は自発痛が無かつたので放置した。1週後より腰部
に鶏卵大の腫脹を認め局所に圧痛を来したので前後5
回にわたり穿刺を行い血液漿液性分泌液の排出を見
た。その後電気治療及マッサージを受けた結果約1ヶ
月で全治した。その後市警音楽隊員として約4貫目の
ラツパを肩に担いで勤務を続けて居た。然るに入院5

ヶ月前より別に誘因なくして腰部に脱力感、しびれ感
及び鈍痛を来し、症状は漸次増強し長時間の歩行坐位
及び中腰位の保持が困難となつたので来院した。

既往歴：家族歴：特記すべきものはない。

現症：体格大、栄養良好、顔色顔貌正常にして、心、
肺に著変を見ない。

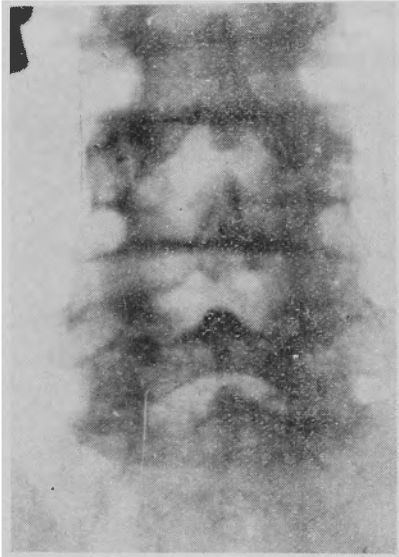
局所所見として、一般に腰椎前彎増強し、左右腰筋
は索状に隆起緊張し、腰椎の棘突起線は著明に陥凹す
る。即ち第5腰椎棘突起は著明に階段状に隆起し第4
腰椎棘突起は陥没している。この隆起は軽度前屈位に
て減少し後屈位にて著明となる。

第5腰椎に動揺性を認めるが、強直性は殆んど証明
されない。叩打痛圧痛がある。下肢には運動障害を証
明しないが、右足部外側に多少の知覚鈍麻が認められ
る。膝蓋腱及びアキレス腱反射は左右共に正常、ラセ

ーグ氏症候及びブラガード氏症候は共に陰性、左上臀神経、坐骨神経に軽度の圧痛を認めるのみ。

レ線学的所見：前後画像にて(第I図参照)、第5腰椎仙骨間稍々狭少となり、第5腰椎棘突起は椎間板と共に上方に突出せる為稍々短縮した如く見える又第5腰椎椎弓根部に稍々濃厚な陰影があり関節突起間部には不規則な裂隙を認める。

第 I 図



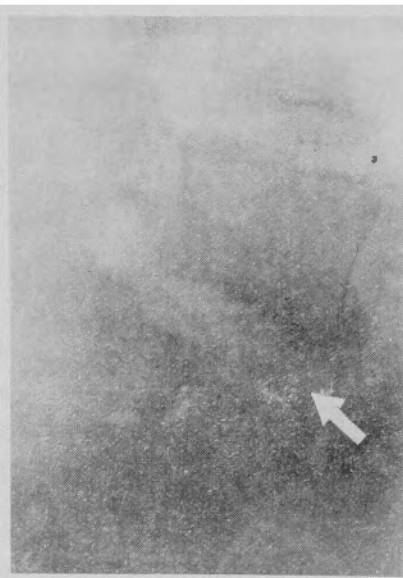
側面像では(第II図参照)

第5腰椎椎体はかなり著しく前方に迂り出し棘突起は椎間板と共に後方に残り、且上方に移動している。

第 II 図

斜面像では(第III、IV図参照)、第5腰椎関節突起間部に左右共有裂隙が認められる。

ミエログラフィ



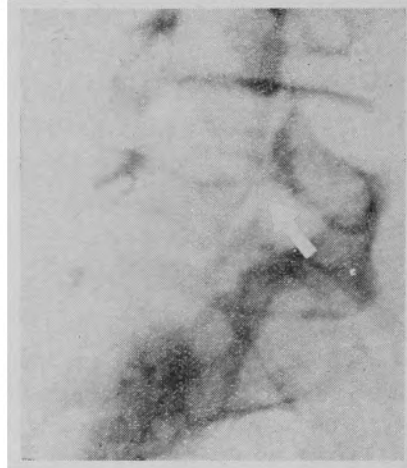
一所見：特に通過障害を認めない(第V図参照)。

手術：先ず右腸骨節より長さ約7cm、幅1.5cm、厚さ

約1.0cmの有骨膜骨片を採取した。

次いで腹部正中線切開により腹腔を開き経腹膜的に仙骨岬部の後腹膜を露出し、約15cmの縦切開にて後

第 III 図



腹膜を開き仙骨岬を中心に第5腰椎及び仙骨上部を露出し、前縦走靭帯を矩形に切除し第5腰椎仙骨間椎間板の線維輪及び髓核を切除

した後、第5腰椎、仙骨前面を1部際際して溝状の陥凹部を造設し移植骨片と全く適合する如く補修した。

しかる後、迂り出した第5腰椎椎体を可及的整復位に還納し

て、此の溝の中に移植骨片を確実にはめ込み之を固定した。

術後経過：略良好で創は1期癒合をなし、術後8週間ギブス

ベツトに静臥せしめ、その後1ヶ月半ギブス固定をなし、以後コルセットを使用して歩行を許可し、術後6ヶ月で原業に復帰せしめた、現在術後8ヶ月になるが苦痛その他の自覚症を全く訴えていない。

術後レ線学的所見：(第VI、VII図参照)

術後1ヶ月にして移植骨は仙骨岬部で稍々前方に突出した観があるが迂り出した椎体は充分良好に整復

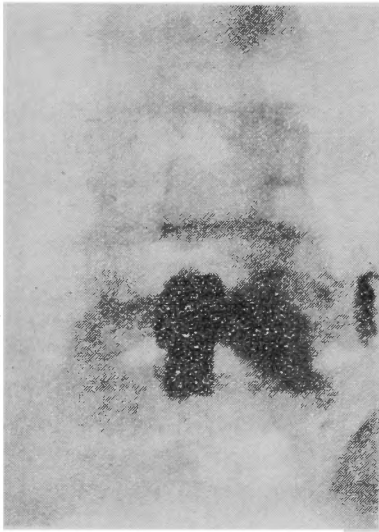
第 IV 図



されている。

昭和28年12月27日退院したが、退院後のレ線所見も前記と同様整復良好で移植骨の硬化は稍々弱いが吸収は全く認められない。

第 V 図

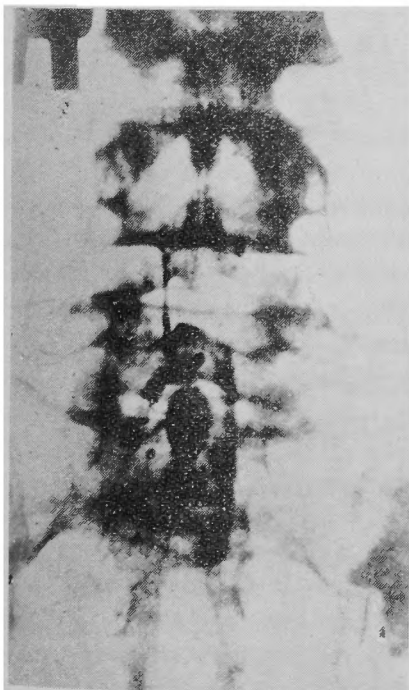


考 察

(入院患者23名を中心として)

1) 年齢による頻度、職業及び誘因に就て、第I, II,

第 VI 図



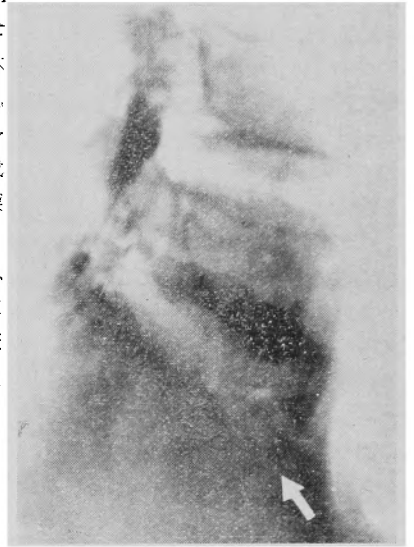III表の如く今日迄の諸文献と略同様であり、誘因に関しても約半数に直接間接の外傷を認めた点、Wills氏等の先天性発生説よりも Bruckhardt

氏、神中氏の提唱せる後天性発生説を重視したい。

2) 発痛機転とミエログラフイーに就て、

腰痛特に持続性鈍痛を主訴とする患者に本疾患を発見する事が多く、最近我教室にて腰痛を主訴とする外来患者1年間64名中臨床と並にレ線学127名、4.2%に於て本症が確認されている。

第 VII 図



第 I 表 年齢による頻度

年齢患者	10~	20~	30~	40~	50~	60~	計
合	1	12	3	2	1	1	20
早	0	1	0	1	1	0	3

第 II 表 職業による頻度

職業	農業	労務者	事務員	学生	商業	無職	計
患者数	4	6	5	2	2	1	20
早	0	0	0	0	0	3	3

第 III 表 発病と外傷の關係

外傷の誘因あるもの		誘因なし
外傷直後より発症せるもの	外傷により増悪せるもの	外傷その他の誘因を認めぬもの
8	8	7

発痛機転に就ては Turner 氏は (1924年) 分離、迂り症はこれのみにて腰痛の原因たり得るとしたが、神中氏 (昭4) は分離症は腰痛を起し易い素質を腰仙部に与えるがそれのみにては疼痛は起らないと云い、更に (昭8 神中, 東) 広義の外傷 (物を持ち上げる動作、車の乗降、後より肩を牽引される時等)、或は劇勞の誘因により腰痛を来すと考へ、特にその神経症状は馬尾神経

の神経根炎の結果であると指摘した、近藤氏(昭17近藤, 陳)は疼痛発生の原因が局所の黄靱帯肥厚による馬尾神経及び神経根の圧迫による事の多い事を指摘し、且その分離部の動揺性並に脊椎固定の薄弱不全が黄靱帯肥厚の初発因子であろうと見做している、更に近藤氏石井氏(昭19)は黄靱帯肥厚の他に椎間板ヘルニア、硬膜外脂肪組織並に結合織の増殖或は硬膜と黄靱帯の癒着等が神経根に圧迫牽引を与える為であろうと附加している。

従来考えられている腰椎の不安定状態に対する防衛として強要された疲労痛として腰仙痛や臀部大腿諸筋に筋痛症を生ずると云う本症の発痛機転の解明は不十分であり、黄靱帯肥厚、硬膜との癒着、椎間板ヘルニア等による神経症状の合併による腰仙痛の増強を考慮すべきであつて、第IV表の如く23名中10名に於てミエログラフィー陽性所見が見られ、且その手術所見に於て高率に椎間板ヘルニア、黄靱帯肥厚、硬膜癒着を認めている事はかまふ見地より重視すべき事である、又

第IV表 ミエログラフィー所見とその手術所見

ミエログラフィー所見				
無	有 (10)			
13	椎弓切除術所見			
	椎間板ヘルニア	黄靱帯肥厚	癒着	
	2	8	2	

手術加療せる根性坐骨神経痛患者3.9%に分離、迂り症を認めたという山田氏、伊藤氏の報告もこの事を裏書している。

然に光安、岩原、永井の諸氏は神経症状を呈せる者は少数にして黄靱帯は肥厚よりむしろ返つて萎縮し脂肪組織は結合織に置換されていると述べているが、それはそれ等の症例の誘因乃至は発生機転(特に外傷)、及びその後の生活環境による分離部の動揺性及び固定の不安定等の相異、及び病歴期間の長短に関係するものであつて発生早期のものか或は全く神経症状のないものみに於ける結果かと考える。

第V₁表 自発痛部位

放散痛なし	放散痛あるもの		
腰痛のみ	腰痛及び下肢痛	臀部及び下肢痛	下肢痛のみ
13	5	1	4

第V₂表 局所々見及び神経症状

局所々見						
分離迂り部位			動揺性		局所陥没	
L ₃	L ₄	L ₅	分離症	迂り症	分離症	迂り症
1	5	17 (73%)	/	3-(4)	/	4-(4)

神経症状を呈するもの (14%)

筋萎縮	尿管痛ある神経				ラセグー氏症候	ブラガード氏症候	腱異常	反射異常
	上腎	坐骨	脛骨	腓骨				
2	13	7	4	4	7	6	8	7

第V₁表に示す如く47.9%はいずれも神経症状を呈しており、第V₂表に示す如き各種検査に於て全く神経症状を認めなかつたのは僅か3例に過ぎなかつた事実より、我々はこの神経症状を特に重視すべき事を強調したい。

1940年来我教室では手術々式の選択に当つては先づ神経症状の有無及びミエログラフィー検査を行い、その所見を基礎に術式を決定している。

3) 手術々式に就て

本疾患で軽度の者には保存的療法を行い一定期間ギプス床安静或はコルセット装着が行われるが、症状の高度の者に対しては観血的に脊椎固定術が行われる。

ミエログラフィー陽性者には先づ椎弓切除術を施行し同時に或はその後固定術を併用する。

現今一般に施行せられている脊椎固定術の主なるものは

A) 後方固定術 1) Albee 氏法(1927) 又はその変法(Lone) 2) Henle 氏法(1927) 3) Hibbs 氏法(1928) 4) Briggs 氏法(1944)

B) 前方固定術 1) Jenkins 氏法(1936) 2) Mercer 氏法(1936) 等がある。

一般に分離或は軽度の迂り症には後方固定を、中程度以上の迂り症には前方固定が行われている。

手術者23名中主として神経症状を呈せるものの術式による分類及び術後経過明かなるものは第VI表の如くである。

後方固定に関して光安氏(昭25)はその組織学的見地より、分離部を椎弓端と共に切除し腸骨椎骨片を挿入移植する方法及び分離部切除後綿骨々片を挿入移植と椎弓後面の短骨片移植法を併用せる根治手術を推奨し、天児氏(昭24)は可及的分離部に近く椎弓両端

第 VI 表 主として神経症状を呈するものの遠隔成績

手術々式	氏名	病名		術後		後療法		現業術前との軽重	就職時期術後～月	歩行障害	レ線上及臨床上の効果	23名の術式による分類
		分離症	迂り症	年月	ギブス使用日数	コルセット使用日数						
Jenkins 氏法	中 ○	+	+	4	11	90 ^日	/	同(農)	3	—	良	1
Mercer 氏法	西 ○	+	+	1	1	90	使用中	同(農)	11	—	良	2
	野 ○	+	+		4	90	使用中	同(警官)	3	—	良	
Hibbs 氏法	水 ○	+	—	4	6	60	/	同(會社員)	12	—	良	1
Henle 氏法	山 ○	+	—	2	5	90	150	輕業	12	—	可	9
	如 ○	+	—	1	11	75	/	輕業	4	+	可	
	中 ○	+	—		9	60	使用中	同(農)		—	良	
	山 ○	+	—		9	60	使用中	同(會社員)	8	—	良	
Albee 氏法	平 ○	+	—	1	4	90	100	輕業	10	—	良	4
	宮 ○	+	—	1	4	45	60	輕業	?	+	可	
	尾 ○	+	—		11	100	90	同(教員)	6	—	良	
	小 ○	+	—		9	90	使用中	無	6	—	良	
保存的療法	中 ○	+	+	8	6	100	150	同(會社員)	4	—	良	6
	鹿 ○	—	—	1	2	75	90	同(會社員)	3	—	良	

に骨片移植を行い好成績を得たと報告している。

又桐田氏(昭24)は脊椎分離部軟骨を充分搔爬した後迂り出した椎体を整復位にて腸骨節より骨屑を間隙部及び周囲に充填移植する方法を提唱している。

以上いずれの方法も分離部の骨修復促進並びにその骨硬化に手術の焦点を置いたものである。

この分離部の骨修復及び脊椎の充分なる固定の点より考えれば、ミエログラフィー陽性所見者に椎弓切除術を行う際には、椎弓に大きな骨欠損を残す所の従来の椎弓切除術を行うよりも、近藤氏の骨形成的偏側椎弓切除術(1948)乃至は骨形成的部分的椎弓切除術(1954)を応用すべきである。

前方固定には一般に第5腰椎仙骨間では経腹膜法が、第3, 4, 5腰椎間では腹膜外経路法が採用される。

中等度以上の迂り症に対しては後方固定に比し前方固定は直接椎体を固定し得る事、前方迂り椎体は整復され易い事、及び手術野がかなり広く操作容易なる事等の利点があり理論的にも採用すべき方法であるが、手術侵襲が大きいので術後の苦痛、副作用の惹起し易い欠点がある。

この中で Jenkins 氏法では骨釘を迂り出し剪力の方向に対して可及的直角にする事の困難な事及び第4, 5腰椎固定には技術上困難を伴う等の不利があるに反

し、腸骨節よりの有骨膜骨片を架橋的に用うる Mercer 氏法が前記せる Jenkins 氏法の串釘式よりも優るとする人が多い、(岩原, 昭24, 永井, 昭25, 赤星, 昭24) 即ちこの方法は椎体迂り出し方向が及ぼす剪力に直角に骨片を移植出来る事、骨釘乃至は移植骨片により馬尾神経副損傷の危機の無い事、海綿質に富む腸骨節を使用出来る等の利点より合目的である。

我々の経験では上下椎体及び椎間軟骨の溝に移植骨片を叩き込んで動かない様な大きさで、完全に適合さず事が大切である、即ち移植骨片は患者移動の際飛出し易く特に第5腰椎迂り症の際は仙骨脚角が減少しているので特に脱出し易いものである、この欠点を防ぐ為には前述せる骨溝と骨片の充分なる適合は勿論、移植部と移植骨片との骨膜縫合及び前縦走靱帯の縫合により、更に又術後の運搬移動に際して腰椎前彎を助長せしめず、且安静固定の完全を期すると、防止し得るものと考える。

我々の調査経験せる範囲に於ては後方及前方固定術には特に有意の差を認めなかつた、依つて前述せる如く分離及び軽度の迂り症には手術的侵襲の少い後方固定を、中等度以上のものにはその整復の意を含めて前方固定術を行うがよいと考える。

且これに先立ちて神経症状を来すべき疾患の有無を

確めてミエログラフィー陽性者には椎弓切除術を行い、その後或は併時的に固定術を行うを最良と考える。

結 論

我々は脊椎分離迂り症に対して脊椎前方固定術 Mercer 氏法を行い良好なる結果を得た1例を経験し、更に各種脊椎固定術を施行せる23名に就きその結果を吟味した。

本症の疼痛は本症それ自身による腰痛に加えて、黄靭帯肥厚、椎間板ヘルニア及び硬膜癒着による神経症状を合併する症例の多い事を知り、脊椎固定術式の決定に当つては特にミエログラフィー検査の重要性を再認識し、脊椎固定術式は迂り症の程度により術式を撰択すべきであるが、ミエログラフィー所見が陽性の場合には従来の骨破壊的椎弓切除術は固定力低下し不可で、どうしても近藤氏の骨形成的偏側切は部分的椎弓切除術を併用すべき事を強調した。

本論文の要旨は京都外科集談会昭29年3月例会にて報告した。

主 要 文 献

- 1) Albee, J. Bone and Joint Surg., **9**, 429, 1927. 2) Albee, J. Amer. Med. Surg., **94**, 1467, 1930. 3) 天兒民和, 日整外誌, **49**, 10~12, 305, 昭24. 4) 赤星義彦, 京都外科集談会年報, **2**, 44, 昭24. 5) Bruckhardt, Deut. Z. Chir., **232**, 25, 1931. 6) Caldwell, G. A., Anna. of Surg., **119**, 5, 497, 1944. 7) Ernst Gold, Neue Deut. Chir. **54**, 289, 1933. 8) Henle, Handbuch u. Prakt. Chir., **6**, IV, 208,

1927. 9) Hibbs and Bisser, J. Bone and Joint Surg., **10**, 825, 1928. 10) 波多腰正彦, 倉敷中央病院年報, **18**, 1, 183, 昭18., **18**, 2, 389, 昭19. 11) 岩原寅猪, 日整外誌, **18**, 10, 1162, 昭19., 外科 **8**; 8~9, 372, 昭19., 日整外誌, **23**, 3~4, 119, 昭24. 12) 石橋大和, 日整外誌, **24**; 1~2, 5, 昭25., 整形外科, **1**, 4, 280, 昭25. 13) Jenkins, J. A., The Brit. J. of Surg., **24**, 80, 1936. 14) Jenkins, Internat. Abstr. of Surg. **46**, 1937. 15) 神中正一, 日整外誌, **4**, 1, 1, 昭4. 日整外誌, **9**, 1, 93, 昭9. 16) 神中正一, 東陽一, 日整外誌, **7**, 579, 昭8. 17) 近藤鋭矢, 陳, 日整外誌, **17**, 498, 昭17. 18) 近藤, 石井節行, 先天性腰仙部骨畸形と坐骨神経痛, 昭19. 19) 桐田良人, 京都外科集談会年報, **2**, 43, 昭24. 20) 光安万夫, 日整外誌, **24**, 4~5, 241, 昭25., **25**, 3~5, 105, 昭26. 20) Meyerdriing, H. W., The Brit. J. Surg., **23**, 461, 1911. 21) Mercer, W., Internat. Abstr. of Surg., **46**, 1937. 22) Mercer, W., Edinburg Med. J., **43**, 545, 1936. 23) Mercer, W., Ortho. Surg., 2nd. ed., 1936. 24) Neugebauer, Arch. k. Gynekol., **20**, 133, 1882. 25) 浪越康雄, 日整外誌, **3**, 137, 昭3. 26) 名倉重雄, 日整外誌, **14**, 8, 525, 昭15., **17**, 2, 209, 昭17. 27) 岡林武夫, 日整外誌, **18**, 3, 356, 昭18. 28) Schmorl, Deut. Zeit. Chir., **237**, 422, 1932. 29) 島啓吾, 醫學研究, **16**, 4, 907, 昭14. 30) Willis, J. Anna., **32**, 95, 1923. 31) 横山哲雄, 日整外誌, **9**, 93, 昭9., **10**, 1, 85, 昭10.

大 腿 骨 新 鮮 骨 折 の 髓 内 釘 固 定 術

by Jörg Böhler "J. Bone & Joint Surg." Vol. 33-A, No. 3. July 1951.

維納 Unfallkrankenhausで1941年から48年迄の新鮮大腿骨々折の髓内釘固定 95例から著者は次の様に述べている。大腿骨の開放性骨折の大部分及び閉鎖性横骨折と短い斜骨折の最良の治療法は、適応症(全身状態並びに骨折線と関節との関係)を撰択し、原法に忠実なら髓内釘固定が最良の治療法である。本法の長所は運動が早期に開始できる故、術後、患者が支持物がなくても歩行できる様に手術による固定は堅固でなければならぬ。其為、開放性に固定した時は1耗鋼線による骨縫合を追加しなければならぬ。固定に使用する釘は大腿骨を荷重しても整復位に保てる様に充分丈夫なものを使用しなければならぬ。

(近藤茂 抄訳)