

# 大脳皮質の化学的器械的刺戟による病理組織学的研究

順天堂大学医学部外科教室 (田中憲二教授 指導)

専攻生 根 岸 慶 雄

(原稿受付 昭和29年10月25日)

## HISTOPATHOLOGICAL STUDY BY CHEMICAL STIMULATIONS OF CEREBRAL CORTEX

by

YOSHIO NEGISHI

From the Surgical Division, Juntendo University, School of Medicine.  
(Director; Prof. Dr. KENJI TANAKA)

The cerebral regulation of Gastrointestinal tract was studied with Abdominal window method by Ono, Tanaka, and Yamase. But few study was reported on the cortical changes by stimulation, especially by chemical stimulations. Experiments were investigated as follows. ;

- 1) The several chemical substances were injected to the cortex of the rabbit's brain.
- 2) The electrical stimulation of the cortex.
- 3) Strychnin and distilled water were applied to the rabbits cortex.
- 4) Rabbits brain were examined after Nissl and Hematoxin-Eosin staining. Results are as follows. ;

- 1) Ganglion cells in the cortex show no changes by insertion of injections needle, cortical injection of physiological saline solution and distilled water. Same results by electrical stimulation.
- 2) By the cortical injection of the so-called Extrapyramidal substances (named by Prof. Hayashi, Keio University, School of Medicine) -0.5 mol Sodium Glutamate - moderate degenerative changes were observed in the Ganglion cells.
- 3) By the cortical injection of so-called convulsive substances (Picrotoxin, Cardiazol, Nicotin, Strychnine) and Pyramidal substance (Sodium Asparaginate) severe degenerative changes of the Ganglion cells in the cortex were noticed.

### (1) Stimulation by chemical Substances.

Medical fluid	Gastro-intestinal movements	Convul-sion	Degenerative changes of the Ganglion cell.		
			cloudy swelling	reduced stainability	cell shadow
Insertion of Injection -needle,	(-)	(-)	(-)	(-)	(-)
Physiological saline solution	(-)	(-)	(+)	(+)	(-)
Distilled water	(-)	(-)	(+)	(+)	(-)

Extra-pyramidal substances	Sodium glutamate	(+)	(-)	(+)	(+)	(+)
	Picrotoxin		(-)	(+)	(+)	(+)
	Cardiazol		(-)	(+)	(+)	(+)
	Nicotin		(-)	(+)	(+)	(+)
	Strychinine		(+)	(+)	(+)	(+)
Pyramidal substance	Sodium asparaginate	(-)	(+)	(+)	(+)	(+)

(2) Electrical stimulation and Application on the cortex.

Electrical stimulation	(+)	(-)	(-)	(-)	(-)
Distilled water	(-)	(-)	(-)	(-)	(-)
Strychinine		(-)	(-)	(-)	(-)

目 次

- 第1章 緒 言
- 第2章 実 験 方 法
- 第3章 実 験 成 績
- 第4章 総括及び考按
- 第5章 結 論

第1章 緒 言

大脳生理の研究としては、従来皮質に一定の化学的物質を貼布する事により、又は、皮質に電気的刺戟を与える事により、諸種の変化を観察する研究が行われてきたが、1941年以来、慶大生理林教授及其一門 (1) は、諸種の化学的物質を錐体外路性物質と、錐体路性物質とに分類し、之を皮質内に微量注入する事により、主として痙攣及呼吸運動の変化を研究報告されている。1951年、田中・山瀬・小野 (2)(3)(4)、は大脳の自律中脳、殊に胃腸運動の自律中脳に関し研究を行い、刺戟として、電気的刺戟及錐体外路性物質たる、グルタミン酸ソーダを使用し、猫及家兎の帯回前部、中部、海馬回の刺戟により、胃腸動亢進を認め、前部前頭領、十字回、帯回前部及び中部、海馬回の刺戟により腸蠕動亢進を来す事を認めた。しかしながら、種々なる薬剤の皮質貼布又は注入、ならびに電気的刺戟の皮質組織構造に及ぼす影響の研究は、殆ど文献にその記載が見られない。こうした重大な事を今迄等閑視せられていた事は、甚だ遺憾であり且重要な事であると考えたので、本研究を行つた。

第2章 実 験 方 法

実験動物は、成熟家兎を使用し、開頭は 0.5 % ノボ

カイン局麻のもとに行い、硬膜切開後大脳を露出し、ツベルクリン用注射器 0.01cc 迄目盛を有するものに、<sup>1</sup>/<sub>2</sub>注射針を接続し、予め開頭し露出せられている右側十字回領域皮質内に種々の薬剤を注入した。其の他、皮質注射による刺戟の他に、或例に於ては、薬剤を 4 mm<sup>2</sup> の濾紙に含ませ、皮質に貼布した。注入薬剤としては、対照実験として、

- 1) 注射針挿入
- 2) 生理的食塩水 0.05cc 注入
- 3) 蒸溜水 0.05cc 注入及皮質貼布。
- 4) 電気的刺戟。

を行つた。電気的刺戟には、白金双極電極を極間に 4 mm、皮質外表に接着し、Porter 型の感応電流器を使用し、毎秒20の断続強縮刺戟、電源 6 ボルト、巻軸距離 75cm とした。強縮刺戟の持続期間は 5 秒で、その強度は、側頭筋断面に対して達域刺戟強度を測り、それより稍々強い電流を与えた。

化学物質刺戟としては、

所謂錐体外路性物質たる。

- 1) 0.5モル、グルタミン酸ソーダ 0.05cc.
- 2) 0.1% ピクロトキシシン 0.05cc.
- 3) 10 % カルチアゾール 0.05cc.
- 4) 0.1% ニコチン 0.05cc.
- 5) 3 % ストリキニーネ 0.05cc 注入及皮質貼布及び、所謂錐体路性物質たる。

1) 0.5モル、アスパラギン酸ソーダ 0.05cc. を使用した。而して、24時間以後に於て、該刺戟部を摘出する例に於ては、薬液皮質内注入後、硬膜及び皮膚切開創面の縫合を行つた。グルタミン酸ソーダ、アスパラギン酸ソーダ刺戟に於ては、直後、1時間後、

24時間後、48時間後、3日後、7日後にそれぞれ該刺戟部を摘出し、型の如く、アルコール固定、ツエロイデン包埋後、厚さ 15 $\mu$  の連続切片を作製し、ヘマトキシリン・エオジン染色、並にニツスル染色を行った。

### 第3章 実験成績

田中・小野によれば、大脳皮質の電氣的、化学的刺戟により、胃腸運動開始迄の潜伏期は、電氣的、化学的刺戟により、各々少しの差異はあるが、1分前後にて始まり、約5分前後の持続期間がある。かくの如く、刺戟直後が意義を有するので、研究は主として直後の変化を追及し、長時間経過せるものをも参考とした。而して薬液浸潤の範囲は、主として皮質第3層以下に及び、或例に於ては、皮質部に限局し、又、或例に於ては、髓質部に迄薬液の及ぶものもある。而して、薬液に直接接する神経細胞のうける障碍の程度は、表層（主として第3層）、深層（第4,5,6層）を問わず同程度に障碍されている。Dusser de Barenneによれば、温度による層別凝固の方法により、刺戟効果は大脳皮質の内側基礎層（第5,6層）より起るといわれているが、薬液注入に於ては、薬液の浸潤の範囲は主として第3層以下の神経細胞に及び、層別に刺戟し、その刺戟効果を検査することは、不可能である。又、電氣的刺戟、及び皮質貼布の例に於ては、表層（主として第1層及び第2層）の神経細胞が或程度障碍せられるのみである。

#### 1. 注射針挿入所見

直後及1時間後所見

略々同様にして、注射針挿入部位には、血液が充満し、之に接する神経細胞は、殆ど正常にして、障碍をうけた範囲も極めて狭く、一部の神経細胞に於て、軽度の溷濁、腫脹を認めるのみである。

#### 2. 生理的食塩水注入所見

直後及1時間後所見。

生理的食塩水浸潤部位及之に直接接する神経細胞は、殆ど原形を保つも、多少染色性の弱化、及一部に於て、軽度の溷濁、腫脹を認める。

#### 3. 蒸溜水注入所見

直後所見。

蒸溜水に接している神経細胞のうくる障碍の範囲は、比較的狭く且障碍の程度も比較的軽度である。即ち、蒸溜水に直接接している神経細胞には、溷濁、腫

脹、染色性の弱化及一部分には陰影像を認めるが、周辺部の神経細胞は、殆ど正常である。

#### 4. 0.5 モル、グルタミン酸ソーダ注入所見

直後及1時間後所見。

直後及1時間後所見とは、殆ど同じ所見を呈し、注入部位の中心部には、血液が充満しているが、之と正常神経細胞の間に、グルタミン酸ソーダ液の浸潤による比較的明るい像が認められ、之に接している神経細胞は、急性変性障碍が著明である。即ち、神経細胞の多くは、原形質自身膨隆し、神経突起を失つて鈍円化し、染色性甚だ弱化せるものあり、又一部に神経細胞の残骸を残すに過ぎぬもの等が認められる。

24時間後所見

注入部位周辺には、神経細胞の溷濁、腫脹等の急性変性障碍が認められると共に、この時期になると、注入部位に少数の分葉核白血球が出現すると共に、血管芽、ミクログリアと思われるもの等の出現が認められる。

48時間後所見

上記所見と共に、この期に至ると、ミクログリアから変つた組織球が出現するのが認められる。

3日後所見。

注入部位には、次第にグリア細胞の増殖が認められると共に、分葉核白血球、組織球が認められ、又色素顆粒細胞の出現が認められる。

7日後所見。

注入部位に於ては、グルタミン酸ソーダ液は、殆ど吸収され、極く一部に血液を認むるに過ぎず、而してその場所には、少数の分葉核白血球、血管芽を認むるも、大部分は、グリア細胞の反動的増殖に置換されている。

#### 5. 0.1%ピクロトキシン注入所見

直後所見

ピクロトキシン液に直接接している神経細胞は、溷濁、腫脹、染色性の弱化、陰影像等神経細胞の諸種の急性変性障碍が認められるも、周辺部の神経細胞は、殆ど正常である。

1時間後所見。

直後所見と大差は認められず、神経細胞の変化を受ける範囲が、幾分拡大しているのが認められる。

#### 6. 10%カルチアゾール注入所見

直後所見

注入部位に直接接する神経細胞は、溷濁、腫脹、染色性の弱化及陰影像等の急性変性障碍が著明である。

1時間後所見。

直後所見より少し外側に迄変化が拡がり、カルデアゾール液に直接接する部位の神経細胞には、著明な急性変性障害が認められる。

#### 7. 0.1%ニコチン液注入所見

直後所見

ニコチン液に直接接している部分の神経細胞は、殆ど陰影像を示し、その他の神経細胞も、溼濁、腫脹等高度の急性変性障害が著明である。又、周辺部に於ても、かなり強度の神経細胞の急性変性像が認められる。

1時間後所見。

直後所見の2~3倍位の範囲の周辺部に於て、神経細胞のニツスル顆粒が染まらず、且細胞の形も乱れているのが認められる。即ち、神経細胞の溼濁、腫脹を示すものもあり、又却つて小さくなつて居るものもある。

#### 8. 3%ストリキニーネ液注入所見

直後所見。

注入後、約2分の潜伏期の後、四肢に間代性痙攣を起す。

ストリキニーネ液に直接接する神経細胞は、溼濁、腫脹、陰影像等の諸種の急性変性障害が著明にして、周辺部の神経細胞のうくる障害の範囲も広範囲に亘り、且諸種の急性変性像が認められる。

#### 9. 0.5モル、アスパラギン酸ソーダ注入所見

直後所見。

アスパラギン酸ソーダ注入直後、四肢に痙攣を起す。

注入部位及之に直接接している神経細胞は、完全に消失し、その周辺の神経細胞も、溼濁、腫脹、染色性の弱化、及陰影像等の急性変性像を示し、その範囲も広く且神経細胞の障害のうけかたも極めて強く認められる。

1時間後所見。

アスパラギン酸ソーダ液注入部位の中心部は、血液が充満し、血液並にアスパラギン酸ソーダ液に直接接している神経細胞は、完全に消失し、その周辺部の神経細胞は、溼濁、腫脹の他、陰影像を示すものもあり、又は硬化を示すものも認められる。而して障害を受けた場所の凡そ2~3倍の範囲にわたり、神経細胞の障害が著明である。少数ながら分葉核白血球の浸潤も認められる。

24時間後所見。

神経細胞の障害の変化は、1時間後所見と大体同様であるが、この時期になると、血管芽が認められ、又、分葉核白血球の浸潤も稍々増加し、神経細胞の障害を受けた範囲が狭くなつてきている。

48時間後所見。

神経細胞の消失及障害を受けた範囲が、24時間後所見より狭つて居り、この時期に於ては、分葉核白血球、ミクログリアの出現も増加し、且血管芽が高度に病巣にのびてきているのが認められる。

3日後所見。

アスパラギン酸ソーダ液注入直後四肢に痙攣を起せる例。

神経細胞の壊死又は壊死様の状態の範囲が極めて広範囲にわたり、且血管も壊死に陥り、又周辺部に対する障害も極めて広範囲に及んで居るが、一方に於ては、ミクログリアの出現も認められ、修復現象が見られる。

7日後所見。

神経細胞の障害を受けた範囲が、極めて狭くなつてきている。注入部位に接している神経細胞の多くは、陰影像を示すもの多く、その周囲には、比較的良く保たれている神経細胞がある。1週間経過せるも、アスパラギン酸ソーダ液は、未だ吸収されず、病巣部に於ては、ミクログリア、分葉核白血球、血管芽の出現も見られ、Neurophagieの途上にあるのが認められる。

#### 10. 電氣的刺戟所見

直後及1時間後所見

直後所見も1時間後所見も略々同様にして、刺戟部位には、血液が認められるのみにして、神経細胞の変化は認められず、出血巣に於ては、神経細胞の染色性が弱化しているのが認められる。

#### 11. 蒸溜水皮質貼布所見

直後所見

貼布部位には、血液が認められるが、皮質神経細胞には異常が認められない。

#### 12. 3%ストリキニーネ液皮質貼布所見

直後所見

貼布部位には、血液が認められ、皮質神経細胞の一部に軽度の溼濁、腫脹が認められる他は、神経細胞には異常が認められない。

大脳皮質刺戟により、種々なる運動現象の起る事は多くの学者により研究されている。

即ち、1870年 Fritch Hitzig (5) により、犬及其の他の哺乳動物の大脳外表を露出し、之に電氣的刺戟を与えると、四肢又は其の他の筋群に於て収縮の起る事が確められたのが、その最初の実験である。かくして、その後刺戟実験は絶える事なく繰り返され、数多の業績が発表せられているが、近年に至り林教授及其の一門により、皮質に諸種の化学的物質の微量を注入する事により、運動現象の変化を観察したる業績が発表せられてより、この方面の生理学的研究は、一段と飛躍するに至つた。1951年、田中・小野によれば、皮質に電氣的、化学的刺戟を与える事により、胃腸運動に変化の起る事が確められ、又1952年、高橋(6)によれば、扁桃核及其の周辺部の電氣的、化学的刺戟により咀嚼運動の変化の起る事が確められている。以上の如く、大脳生理の研究には、数多の輝かしき業績が発表せられているが、その病理組織学的研究、殊に神経細胞の変化を観察する業績に至つては、残念ながら参考となすべき文献が見当らない。何れもその病理組織学的研究に於ては、連続切片を作製し、ニツスル染色、又は Marchi 染色により、神経線維の走行を追求し、又は刺戟部位を確認するに止つている。余は以上の見地により、田中・小野の生理学的実験を参考とし、その他林教授の所謂脳髓痙攣物質を用い、前述せし実験により、次の結果を得た。

1) 注射針挿入、生理的食塩水及び蒸溜水の大脳皮質注入に於ては、胃腸運動に何等の変化も及ぼさない事は、田中、小野の生理学的実験により明かな事であるが、皮質神経細胞に及ぼす影響も殆ど見られないが、比較的軽度である。

2) 電氣的刺戟に於ては、胃腸運動に変化を認むるも、皮質神経細胞には殆ど影響が見られない。

3) 所謂錐体外路性物質たる、0.5 モル、グルタミン酸ソーダの皮質注入に於ては、胃腸運動に見るべき変化を認め、且皮質神経細胞にも諸種の急性変性障害を与えている。

4) 林教授の所謂脳髓痙攣物質たる、ピクロトキシン、カルジアゾール、ニコチン及びストリキニーネ、又所謂錐体路性物質たるアスパラギン酸ソーダの、皮質内注入に於ては、皮質神経細胞のうける影響は、甚大且強度である。

5) 蒸溜水及びストリキニーネ液皮質貼布の例に於

ては、皮質神経細胞は殆ど影響をうけない。之を表示すれば次の如くなる。

#### (1) 皮質内注入

薬液名	胃腸運動	痙攣	神経細胞の変化像		
			痙攣腫脹	染色性弱化	陰影像
注射針挿入のみ	(-)	(-)	(-)	(-)	(-)
生理的食塩水	(-)	(-)	(+)	(+)	(-)
蒸溜水	(-)	(-)	(+)	(+)	(-)
錐体外路性物質					
グルタミン酸ソーダ	(+)	(-)	(+)	(+)	(+)
ピクロトキシン		(-)	(+)	(+)	(+)
カルジアゾール		(-)	(+)	(+)	(+)
ニコチン		(-)	(+)	(+)	(+)
ストリキニーネ		(+)	(+)	(+)	(+)
錐体路性物質					
アスパラギン酸ソーダ	(-)	(+)	(+)	(+)	(+)

#### (2) 電気刺戟及皮質貼布

電気刺戟	(+)	(-)	(-)	(-)	(-)
蒸溜水	(-)	(-)	(-)	(-)	(-)
ストリキニーネ		(-)	(-)	(-)	(-)

## 第5章 結 論

以上の病理組織学的研究により、次の如く結論する。

1. 所謂錐体外路性物質たる、0.5 モル、グルタミン酸ソーダ液 0.05cc 皮質内注入に於ては、皮質神経細胞は、中等度の急性変性障害をうける。

2. 所謂脳髓痙攣物質たる、ピクロトキシン・カルジアゾール・ニコチン・ストリキニーネ液及び所謂錐体路性物質たる、アスパラギン酸ソーダ液皮質内注入に於ては、薬液に直接接する神経細胞のうける影響は、甚大且強度である。

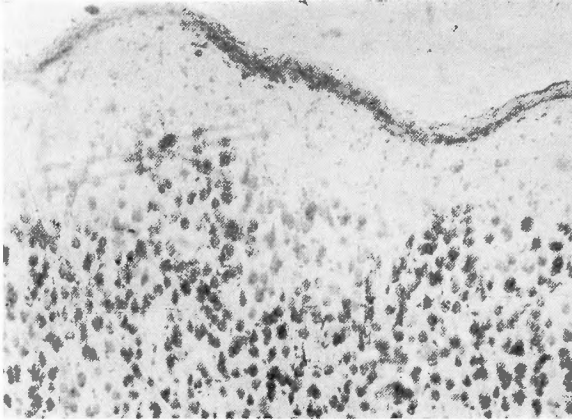
3. 注射針挿入、生理的食塩水注入及び蒸溜水注入の如き、胃腸運動に変化を及ぼさざる病理組織学的所見に於ては、神経細胞のうくる障害は、殆どないか又は比較的軽度である。

4. 蒸溜水皮質貼布及び、ストリキニーネ液皮質貼布に於ては、皮質神経細胞は障害をうけない。

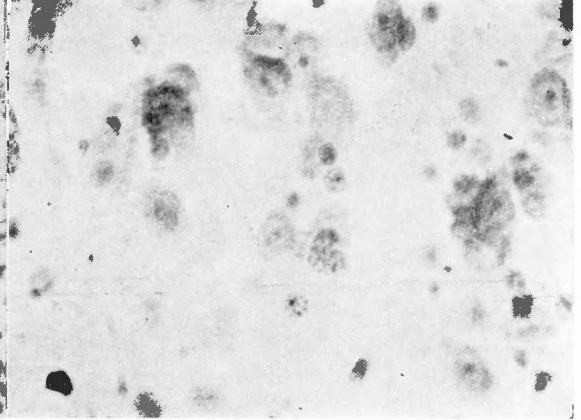
擧筆するに當り、本研究に対し絶大なる御援助、御

# 根岸論文附図 I

## I 正常家兔皮質神経細胞像

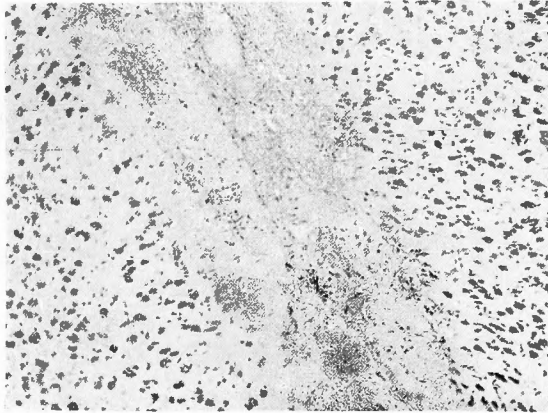


第I図 Nissl 染色。弱拡大所見。  
(1×120) ×0.7

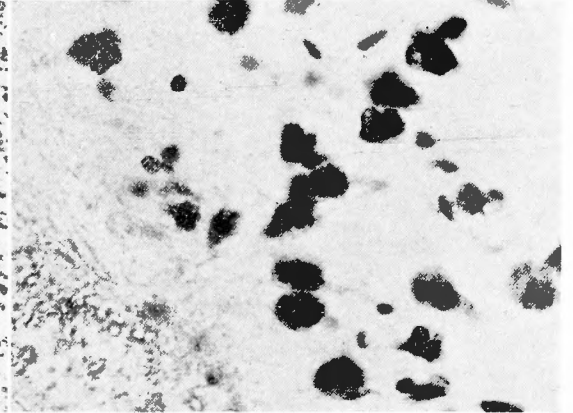


第II図 Nissl 染色。第I図に於ける第3層  
を拡大せるもの、強拡大所見。  
(1×350) ×0.7

## II 注射針挿入所見直後所見

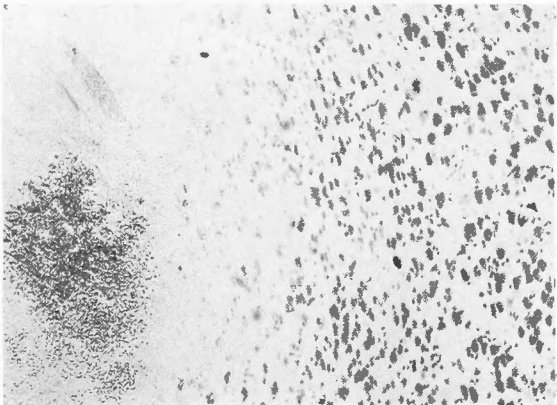


第III図 Nissl 染色。弱拡大所見。  
(1×120) ×0.7  
注射針挿入部位には血液が  
充満し、皮質全層に及ぶ。

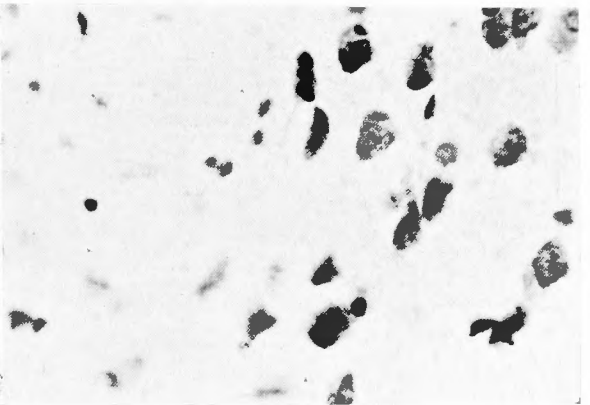


第IV図 Nissl 染色。強拡大所見。第3層  
(1×350) ×0.7 血液に接する  
神経細胞の一部に、軽度の混濁、  
腫脹を認むるのみである。

## III 生理的食塩水注入所見直後所見



第V図 Nissl 染色。弱拡大所見。  
(1×120) ×0.7  
注入部位。

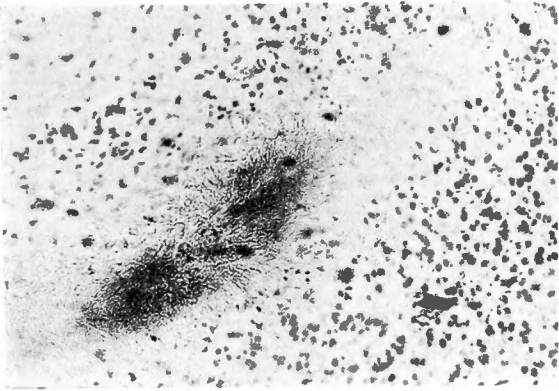


第VI図 Nissl 染色。強拡大所見。  
(第5層) (1×350) ×0.7  
生理的食塩水に接する神経細胞  
は、殆ど正常なるも一部分軽度  
の混濁、腫脹を示す。

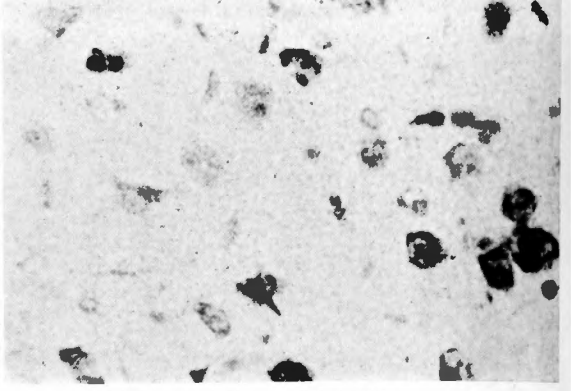


根 岸 論 文 附 図

IV 蒸溜水注入所見. 直後所見

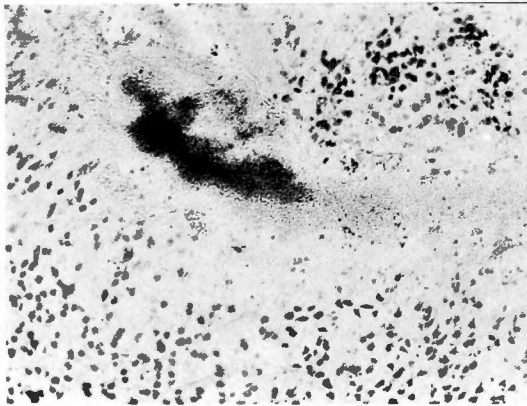


第VI図 Nissl 染色. 弱拡大所見.  
(1×120)×0.7 注入部位.

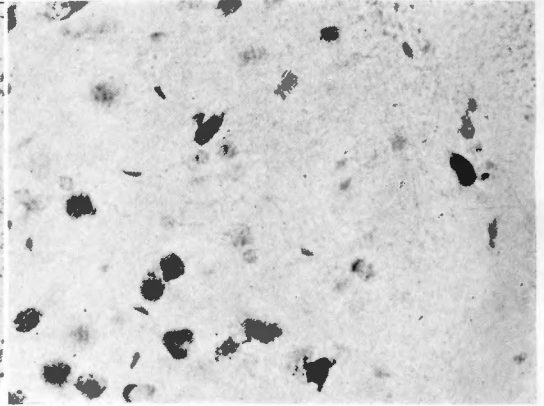


第VIII図 Nissl 染色. 強拡大所見.  
(第5層) (1×350)×0.7  
神経細胞の一部陰影像及び混濁  
腫脹を示す.

V 0.5 モルグルタミン酸ソーダ注入所見. 直後所見

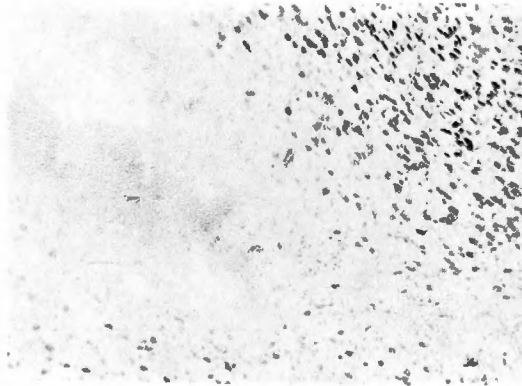


第IX図 Nissl 染色. 弱拡大所見.  
(1×120)×0.7 注入部位.

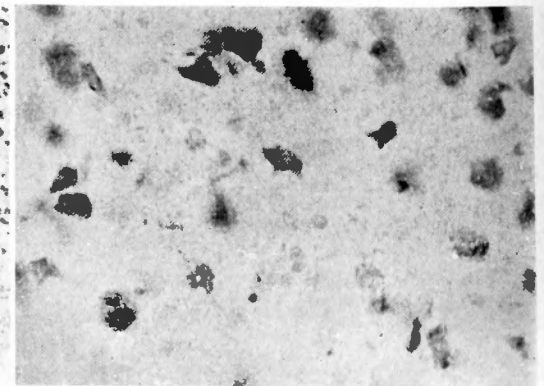


第X図 Nissl 染色. 強拡大所見,  
(第6層) (1×350)×0.7  
神経細胞の陰影像及混濁, 腫脹  
染色性の弱化を示す.

1時間後所見.



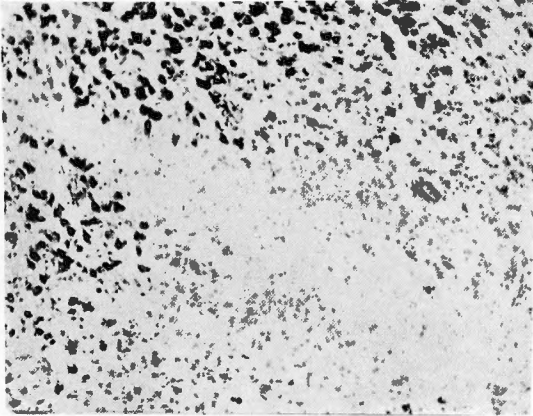
第XI図 Nissl 染色. 弱拡大所見.  
(1×120)×0.7 注入部位.



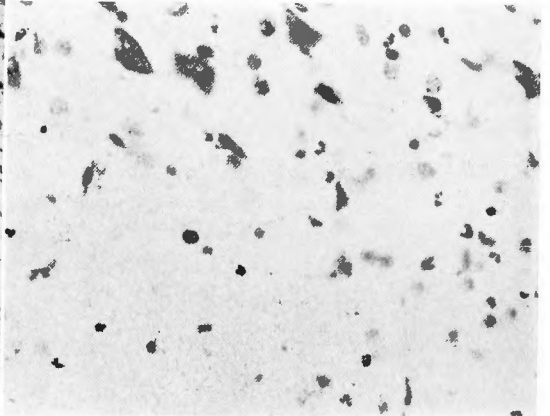
第XII図 Nissl 染色. 強拡大所見,  
(第6層) (1×350)×0.7  
神経細胞の混濁, 腫脹, 染色性  
の弱化を示す.

根岸論文附図

24時間後所見.



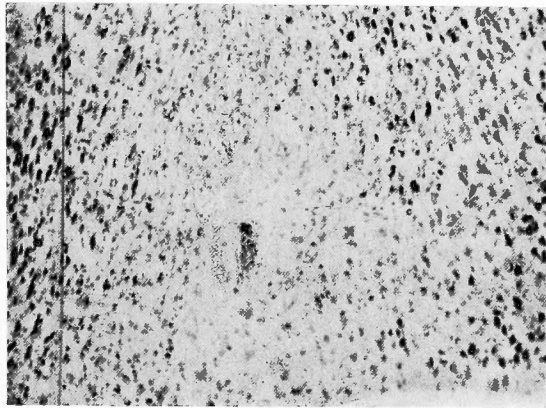
第XIII図 Nissl 染色. 弱拡大所見.  
(1×120) ×0.7



第XIV図 Nissl 染色. 強拡大所見.  
(1×350) ×0.7

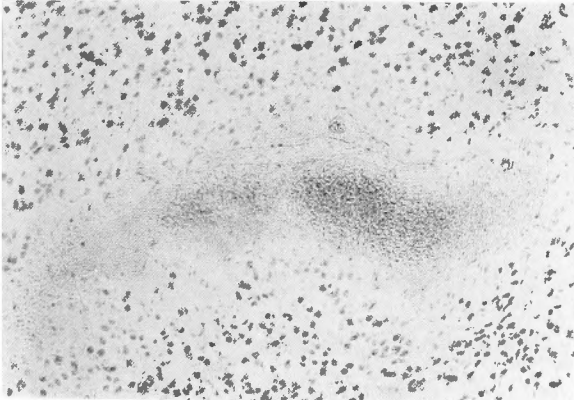
分葉核白血球, グリア細胞の出現が見られる.

48時間後所見.

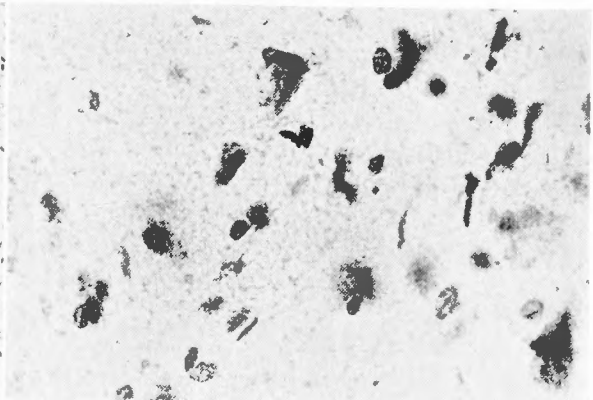


第XV図 Nissl 染色. 弱拡大所見.  
(1×120) ×0.7

VI 0.1%ヒクロトキシシン液注入所見. 直後所見



第XVI図 Nissl 染色. 弱拡大所見.  
(1×120) ×0.7 注入部位.

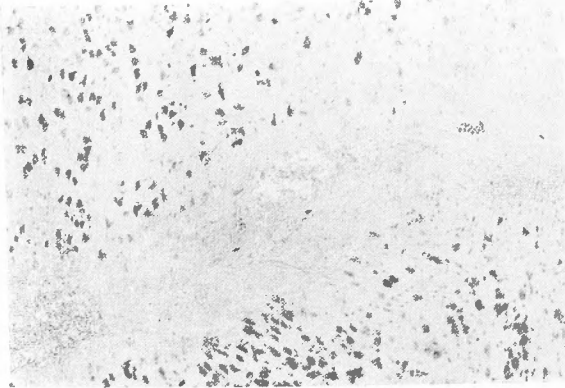


第XVII図 Nissl 染色. 強拡大所見.  
(第3層) (1×350) ×0.7  
神経細胞の濁濁, 腫脹, 染色性の弱化を示す

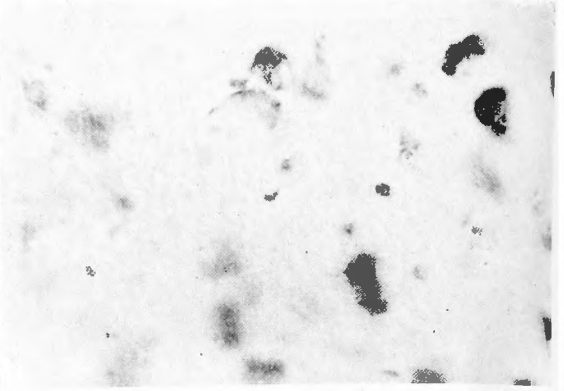


根 岸 論 文 附 図

Ⅶ 10%カルチアゾール液注入所見

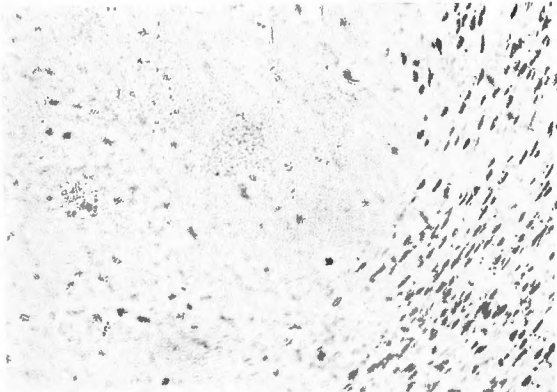


第XVIII図 Nissl 染色. 弱拡大所見.  
(1×120) ×0.7 注入部位.

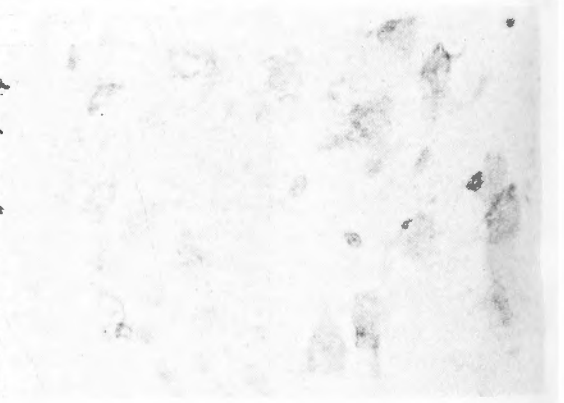

第XIX図 Nissl 染色. 強拡大所見.  
(第5層) (1×350) ×0.7  
神経細胞の陰影像及混濁, 腫脹を示す.

Ⅷ 0.1ニコチン液注入所見

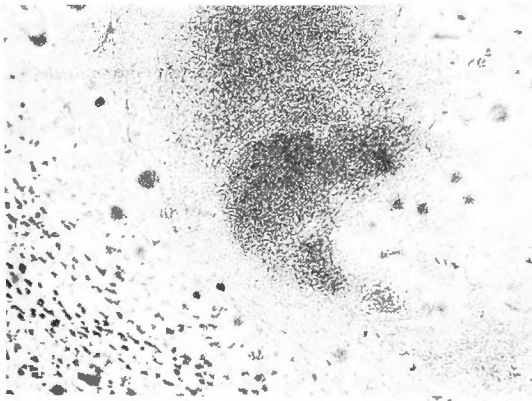


第XX図 Nissl 染色. 弱拡大所見.  
(1×120) ×0.7 注入部位.

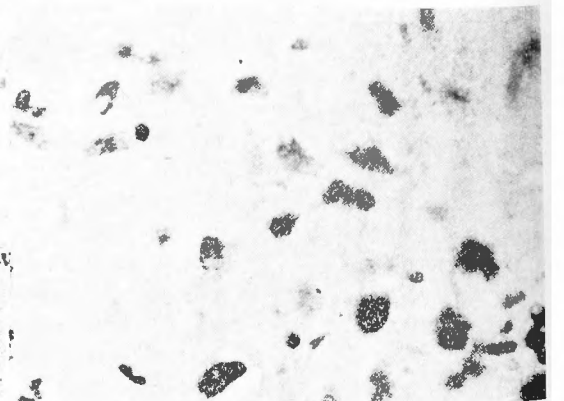


第XXI図 Nissl 染色. 強拡大所見.  
(第5層) (1×350) ×0.7  
神経細胞の陰影像, 及び混濁,  
腫脹を示す.

Ⅸ 3%ストリキニーネ液注入所見. 直後所見



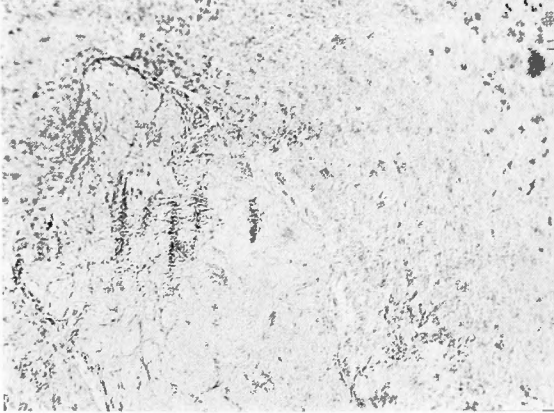
第XXII図 Nissl 染色. 弱拡大所見.  
(1×120) ×0.7 注入部位.



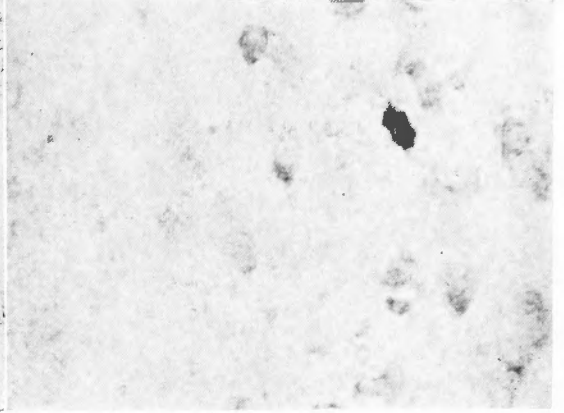
第XXIII図 Nissl 染色. 強拡大所見.  
(第5層) (1×350) ×0.7  
神経細胞の陰影像, 染色性の

根 岸 論 文 附 図

X 0.5モルアスパラギン酸ソーダ注入所見。  
直 後 所 見

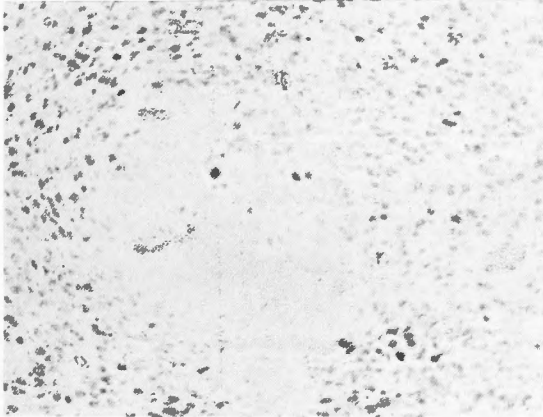


第XXIV図 Nissl 染色。弱拡大所見。  
(1×120)×0.7  
薬液注入直後痙攣を起せし例  
注入部位。

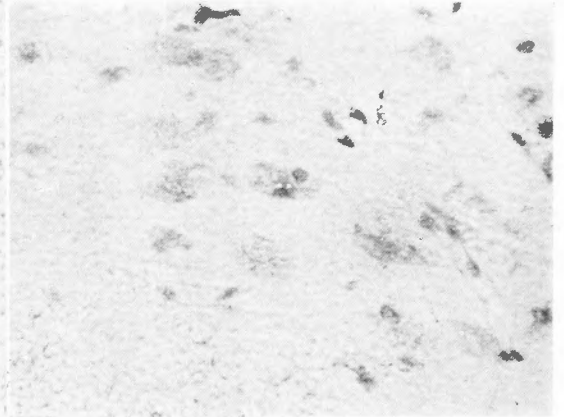


第XXV図 Nissl 染色。強拡大所見。  
(第6層) (1×350)×0.7  
神経細胞は殆ど陰影像を示す  
が、染色性弱化を示す。

1時間後所見

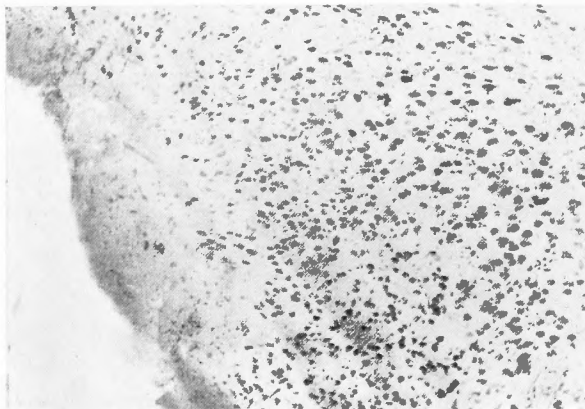


第XXVI図 Nissl 染色。弱拡大所見。  
(1×120)×0.7

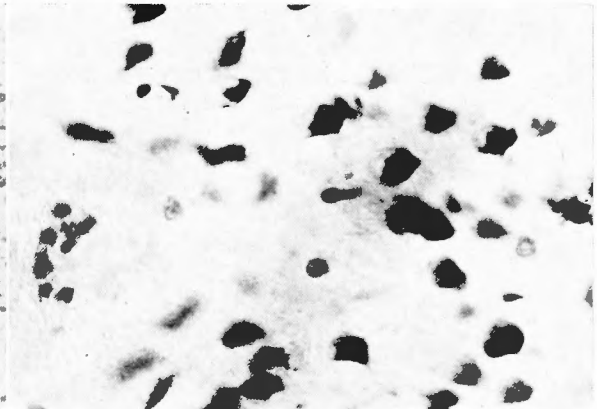


第XXVII図 Nissl 強拡大所見。  
(第5層) (1×350)×0.7  
神経細胞の陰影像、染色性の  
弱化を示す。

XI 電氣的刺戟所見。直後所見



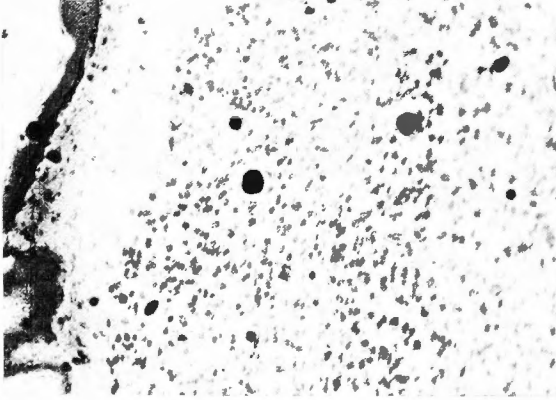
第XXVIII図 Nissl 染色。弱拡大所見。  
(1×120)×0.7 刺戟部位。



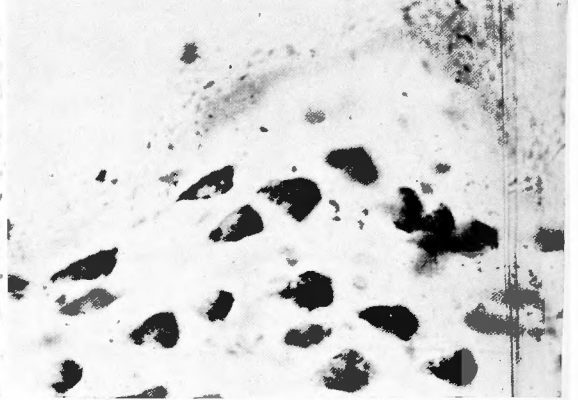
第XXIX図 Nissl 染色。強拡大所見。  
(第1及第2層)  
(1×350)×0.7  
血液に直接接する神経細胞は  
軽度の混濁、腫脹を示す。

根 岸 論 文 附 図

XII 蒸溜水皮質貼布所見. 直後所見



第XXX図 Nissl 染色. 弱拡大所見.  
(1 × 120) × 0.7 貼布部位,

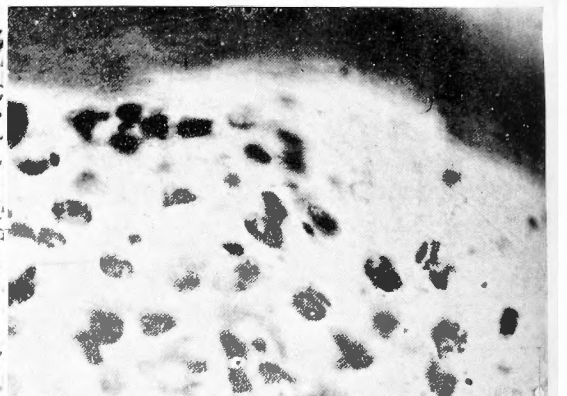


第XXXI図 Nissl 染色. 強拡大所見.  
(1 × 350) × 0.7  
貼布部位に於ける正常皮質神  
経細胞像,  
(第1層及第2層)

XIII 3%ストリキニーネ液皮質貼布所見. 直後所見



第XXXII図 Nissl 染色. 弱拡大所見.  
(1 × 120) × 0.7 貼布部位.



第XXXIII図 Nissl 染色. 強拡大所見.  
(1 × 350) × 0.7  
皮質神経細胞 (第1層, 第2  
層) の一部分に, 軽度の混濁  
腫脹を示す.

指導を賜つた新潟大学病理伊藤教授に深甚なる謝意を表するものである。

### 主 要 文 献

- (1) 林謙：大脳皮質運動領に対する Picrotoxinization 並に Strychnization に就て。条件反射 **1**, 291, 1941.
- (2) 田中・山瀬・小野：大脳皮質刺激による胃腸運動に関する実験的研究。日本脳神経外科研究会 1951.
- (3) TANAKA・YAMASE, Ono : The Cortical Stimulation and the Gastrointestinal Motility. BRAIN AND NERVE, 4, 6, 38~42, 1952.
- (4) 小野：大脳皮質刺激による胃腸運動に関する実験的研究。日本外科宝函, 昭28.5.
- (5) Fritsch-Hitzig (1870) : Ueber die elektrische Erregbarkeit des Grosshirn. Arch .fAnat-Physiol.
- (6) 小池上・高橋：扁桃核周辺皮質部に関する実験的研究。新潟医学会雑誌. **66**, 1952.
- (7) 石橋・早川：大黒鼠に対する脳髓性痙攣物質に就て, 条件反射 **6** 92~95,
- (8) Anatomie und Histologie des Grosshirns von Prof Dr A. Jakob I Band.
- (9) 実験用動物解剖学. 瓦編. 津崎孝直著.
- (10) Histopathology of the brain. : 脳と神経 4, 2, 112,
- (11) 林謙：大脳生理学.