と判明し，横隔膜縫縮術をなし腹部内臓を略正常の位置に戻した1例を報告する．

文　献

1) 天木一太，村主巖，鈴木礼三郎，神靖衛(国立弘前病院)：横隔膜レラクサチオの成因に関する考察及び手術による治験．臨牀消化器病学，**2**; 3, 昭29. 2) 栗田景次(再春荘)：興味ある所見を呈した横隔膜レラクサチオの1例．日本内科学会雑誌，**40**; 2, 88, 昭26. 3) 小林信三，片桐鎮夫：横隔膜レラクサチオの2例．日本医師会雑誌，**30**; 1, 21, 昭28. 4) 越野紹道，小島春善(北大内科)：横隔膜レラクサチオの2例．日本内科学会雑誌，**42**; 3, 150, 昭28. 5) 呉建：横隔膜レラクサチオの診断並にその成因と徐脈性低血圧症について．日本内科学会雑誌，**31**; 545, 昭18～昭19. 6) Rosenfeld, F.: Deutsch. med. Wochenschrift, 1140, 1914. 7) Steinitz, E.: Fortschritte auf dem Gebiete der Röntgenstrahl, **32**; 604, 1925. 8) 宇治正美，大橋平治，伊藤良昭(長野縣阿南病院)：横隔膜レラクサチオの症例．日本医学放射線学会雑誌，**13**; 3, 196, 昭26. 9) 牛尾耕一，武田壽雄：横隔膜レラクサチオの1例．博愛医学，**5**; 3, 177, 昭27. 10) 山川章太郎，黒川利雄：消化管のレントゲン診断，中山書店，204, 昭25.

筋力による肋骨々折の2例*

松江赤十字病院整形外科
笠井実人・中村　正

〔原稿受付，昭和29年12月30日〕

TWO CASES OF RIB-FRACTURES CAUSED BY THE PATIENT'S OWN MUSCLE FORCE.

by
JITSUTO KASAI and TADASHI NAKAMURA
From the Orthopedic Dept., Matsue Red Cross Hospital.

(1) It is true that rib-fractures are very common in the sphere of orthopedic clinic, but one of the greatest rarities is the one which is not caused by any direct injuries from outside but by the patient's own muscle force or by an unusual exercise of a muscle.

Recently we have experienced the following two extraordinary cases of rib-fractures:

(2)

Case 1.

A woman of 32, in the 8th month of her pregnancy who had been suffering from bronchitis had her left 10th rib fractured by her fitful continuous coughs.

Case 2.

A boy of 18, had his 1st rib fractured by his taking extraordinary posture to try to fling his antagonist off his shoulder, while playing judō.

---

* 本稿の要旨は第13回山陰外科整形外科集談会（昭和29年6月27日）に於て発表した．

(3) In both of the cases, they were not caused by any direct injuries or shocks from outside, the straight fracture-lines showing it.

Case 1 seems to be a kind of fatigue fracture due to many coughs, no pathological fractures being found anywhere.

Case 2 seems to have been caused by the unbalance between scalenus ventralis and scalenus medius, on account of his taking an unusual posture while he was playing judō.

(4) All the cases of these fractures caused by the muscle force or an unusual exercises of muscles show that it takes a long time to make the patients aware of their fractures (in the former it took 5 months and in the latter, 3 weeks) the reasons of which lie in the following facts:

1. The other ribs and intercostal muscles play the part of the splints.
2. It is difficult to find out such local signs as are found with ease in common cases, for example, the tenderness or the deformation, the 1st rib being hidden, in front, under clavicula, at the back, under scapula.

はしがき

肋骨々折は吾々整形外科医が日常屢々経験するものであるが，多くは直達外力によつて起り，筋力のみによつて起ることは甚だ稀である．吾々は咳嗽発作によつて来た第X肋骨々折と，柔道で相手を投げる際の異常な体位と力の入れ方によつて起つた第I肋骨々折の2例を経験したので報告する．

症　　例

症例1：28才，主婦．

昭和28年2月，当時妊娠8ヶ月で同時に気管支炎に罹患し，絶えず強い咳嗽発作があつた．或日せきをした所左側胸部にポキッという音がして，突然この部に激しい疼痛を来した．以来深呼吸，せき，くしやみ，或は左上肢の運動に際して痛みを覚えたが，マッサージを受けている中に次第に軽快し，3月20日正常な分娩をした．

発症後約5ヶ月を経た7月12日受診したが，その時の所見は左第X肋骨が後腋窩線上で拇指頭大に肥厚し，圧痛も異常可動性も認めない．

レ線像は図1に示す如く，骨折線は略々直線状をなし，既に円形の過剰な仮骨形成が見られる．

外傷を受けた記憶は全然ないため，咳嗽による骨折であつたと推定される．

症例2：19才，学生．

昭和29年4月下旬，柔道の一本背負いで相手を投げる際突然右肩に激しい痛みを覚えた．以来運動時特に右上肢を動かす際に疼痛激しく，又夜間臥床中にも痛みがあつて他の病院を訪れたが異状なしといわれた．発症後約3週間を経て吾々の所に受診した．その時の所見は右肩関節に萎縮，変形はなく，右肩関節の運動も正常であるが，唯運動痛を訴えている．

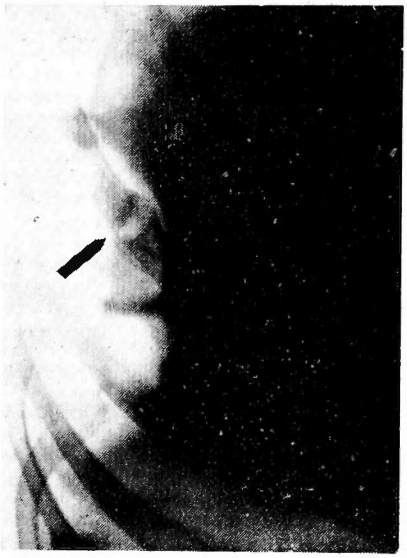

附図1　左第X肋骨々折．(後→前)。骨折線は略々直線状で周囲に円形の仮骨形成を認む．

レ線像は図2に示す如く，右第I肋骨の鎖骨下動脈

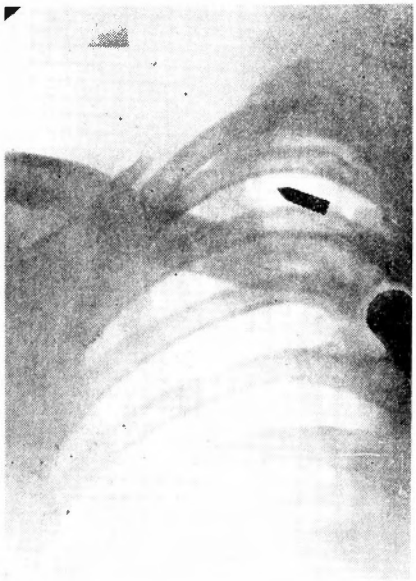

附図 2　右第Ⅰ肋骨々折.
骨折線は斜走し骨の轉位なし，仮骨形成はまだ認められぬ.

溝の部に斜走する略々直線の骨折像を認める．転位は見られない.

考　　察

以上の2例は比較的稀な筋力による肋骨々折である．1834年 Baehr は34例の筋力による肋骨々折の中22例は連続する咳嗽発作，又はくしやみを我慢することによつて起り，而もその好発部位は左側の肋骨で肋骨に接しない部で，22例の約半がここに来たといつている．それは右側肋骨は肝臓によつて内方転位を防がれるため動揺が少く，従つて左側に来ることが多いとされている.

症例1はこの好発部位に一致し，又妊娠8ヶ月で胸廓が著しく下方より圧迫せられており，そこに連続する咳嗽発作が加わつて，一種の疲労骨折を来したものと思われる．発生機転は胸椎上部，頸椎下部の棘突起に起るスコップ作業者病と同一と考えられる.

症例2に於ては第Ⅰ肋骨に附着する主な筋肉は前斜角筋と中斜角筋で，その2つの筋肉の中間に鎖骨下動脈によつて作られた鎖骨下動脈溝がある．一本背負いの場合は相手の右上肢を抱きこみ，上体を自分の右肩に載せると同時に体を前傾，前屈し頸部を急激に前屈するが，その際第Ⅰ肋骨に附着する2つの筋肉の収縮力に不均衡を来し，その中間の細くくびれた鎖骨下動脈溝の部に骨折を来したものと考えられる.

症例1は発症後5ヶ月，症例2は3週間を経て受診した如く，こういう肋骨々折はその発症に際して直接外力が局所に加わらないために，患者自身が肉ばなれ，ねたがえ等と思つてそのまま放置し自然に治癒してしまう場合が多いと考えられる．特に第Ⅰ肋骨は前方は鎖骨，後方は肩胛骨にかくれて限局性の圧痛，異常可動性等の症状を見出し難いため，医師によつても看過される場合がある．吾々の症例は2例共レ線検査によつて確認したもので，而も第1例は既に治癒していた．Lane は 200 例の解剖例中4例の第Ⅰ肋骨々折を発見してこれを裏付けている.

む　す　び

1)　妊娠8ヶ月の主婦で連続する咳嗽発作により左第Ⅹ肋骨々折を来した1例と，柔道で相手を投げる際の異常な体位により右第Ⅰ肋骨々折を来した1例を経験した.

2)　何れも局所に直達外力を受けたことがなく，症例1は一種の疲労骨折と推定され，症例2は前斜角筋と中斜角筋の収縮力の不均衡に原因すると推定される．その発生機転は筋力のみによる特異なものと考えられる.

3)　かかる骨折は直接外力が作用しないため，患者自身が骨折を自覚せず，又医師によつても看過されることがあると思われるので注意す可きであろう.

文　　献

1) 高岸直人，山口守：臨床外科，**8**; 8, 456, 昭28. 2) 南正夫，後藤長七郎：日本整形外科学会雑誌 **17**; 1, 118, 昭17.　3) Baehr : Deutsche Zeitschrift f. Chirurgie, Jg. **29**; 251, 1949.　4) 神中正一：神中整形外科学.