症　例　報　告

横隔膜レラクサチオの1治験例

大和高田市民病院外科
杉本雄三・清水春彦

〔原稿受付，昭和30年1月15日〕

A CASE OF DIAPHRAGMATIC RELAXATION SUCCESSFULLY TREATED BY OPERATION

by
YUZO SUGIMOTO and HARUHIKO SHIMIZU
From the Surgical Division, Yamatotakada City Hospital.

In the present paper was reported a case of diaphragmatic relaxation which was cured successfully by operation. The patient was a 42-year-old woman who had complained of dull pain and feeling of fullness of the abdomen of about 1 year's duration. As an outward-patient, her illness was diagnosed as gastroptosis. Flouoroscopic examination disclosed that the stomach and the transverse and descending colon were displaced toward thoracic cavity, so that the diagnosis was established as diaphragmatic relaxation. However, presence of a diaphragmatic hernia was not excluded. Laparotomy confirmed that the illness was diaphragmatic relaxation, which was treated with folding by suture of the relaxed diaphragma. For 4 months postoperatively, symptoms suggestive of abdominal neurosis were observed, although the patient has been free of the symptoms thereafter.

症　　例

患者：42才，♀，紡績工員.

主訴：左側腹部の鈍痛及び膨満感.

既往症：数年前集団検診により心臓が右にあるといわれたことがあるが，別に自覚症状はなかつた.

家族歴：特記すべきものなし.

現在症：3～4年前から夕方，腹部膨隆感があり，本年2月中旬から左腹部特に臍の左稍々下に持続性の鈍痛と熱感を加えて来た．膨隆感は歩行後に，腹痛は食後特に強いという．食思睡眠良好，便秘に傾く．胃下垂の疑で外来を訪れ，レントゲン透視の結果横隔膜レラクサチオの疑がもたれ，入院した.

入院時の所見

全身所見：体格大，栄養良好，皮膚稍々蒼白，脈搏1分間約70，緊張良好，不整脈無く，呼吸数1分間約20，血圧最高130粍最低80粍水銀柱，アシユネル及びツエルマーク氏反応何れも陰性で，特記すべき所見を認めない.

局所所見：胸廓の形態正常，呼吸運動左右均斉，打診音左前第3肋骨以下で胸骨左縁より左側で鼓音を呈す．心臓濁音界は正常よりかなり右に偏し，左は胸骨左縁で，心尖搏動は此の線上第5肋間腔．右は胸骨右縁より約2横指右である．聴診すると左肺下部の鼓音を呈する位置で呼吸音粗且弱，心音は第1音不純，第2肺動脈弁音第2大動脈弁音共稍々亢進す．腹部は全体として稍々膨隆し，臍の左稍々下部に圧痛を訴える以外著変は認められない.

検査所見：赤血球数 390万，白血球数10200，血色素量ザーリー75%，色素係数0.96，血清モイレングラハト指数3，全血比重1052，血清比重1026，血漿蛋白7.3，尿所見異常を認めず．

呼吸数1分間24，呼吸停止時間；吸気時30秒，呼気時17秒，肺活量2200．自律神経薬物機能検査；アドレナリン及びピロカルピン共に強陽性，アトロピン陰性．心電図所見；正常型でT波平低，ST第2第3誘導に於て降下す．

レントゲン透視所見：心臓は右方に，左肺は上方に圧排され，腹部臓器が左胸腔に向つて挙上せられ，上方に胃泡及び横行結腸のガス像が見られる．経口的に摂られた造影剤は一旦食道を正常の横隔膜の高さから降つて噴門に入り上方に向つて上昇，正常横隔膜の高さより上方の胃泡の附近より幽門を出て右下に向い十二指腸を下る．即ち噴門の位置は略々正常であるが，幽門は噴門部を中心として左上方に向つて斜上方に捻転し，横行結腸も挙上している（図1）．

図　1

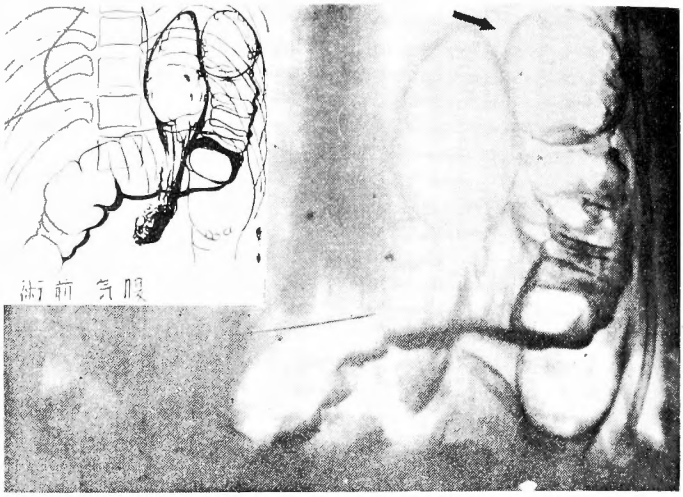

図　2

更に人工気腹後透視した処，挙上された腹部臓器を通して横隔膜弧線が二重に認められる（図2）．

以上の所見から横隔膜レラクサチオと考えられたが，二重弧線は横隔膜ヘルニアにも見られるので横隔膜ヘルニアをも疑いつつ手術をした．

手術所見

上正中切開にて左側腹腔に入ると，腹腔より膨満したS字状結腸及び小腸が先ず露出し，胃や横行結腸は左肋弓より上部にあつて見えない．胃と横行結腸を手術野に引出すと何等抵抗なく露出され，放すと呼気と共に上方に見えなくなる．触診により横隔膜を追求すると，左側横隔膜が著明に弛緩し，上方に挙上され非薄となり，呼気時に強く吸い上げられ，弛んでいる天幕が風で上方に吸い上げられるかのようである．胃は後壁が前，前壁が後，大彎が上，小彎が下に，幽門が噴門の前上方に廻転する．横行結腸はガスにより膨満し，強く挙上され脾臓の前方にある．之等は何れも癒着を認めない．右横隔膜は正常である．左横隔膜を前後の方向に約10cm縫縮して，高さ及び緊張を略々正常の程度にした．

術後所見

術後2週目に自律神経薬物機能検査を施行したが，アドレナリン，ピロカルピン共に強陽性，アトロピン陰性であつた．心電図所見は左型となりT波はやや高さを増し，ST降下は消失して，心室性期外収縮が散発している．胸部の打診音は術前の左前下部の鼓音が消失して清濁となり，心臓濁音界は術前と殆ど変ら

ない．腹部レントゲン透視では胃の位置，通過状態は略々正常となる．術後約70日目で，患者は自覚症状として，食後，或は歩行後手足の冷感，冷汗，腹部閉塞感，呼吸困難等の腹部神経症状を訴える．レントゲン透視で，左横隔膜の高さ，胃の位置等は正常であるが，十二指腸球部がかなり左右に移動し，胃皺襞グレンツフアルテが捻転し，移動性十二指腸，胃軸捻転の像を認める．

術後約130日目で上記自覚症状は殆んど消退し，レントゲン透視で，胃の状態は正常となり，元気で就業している．

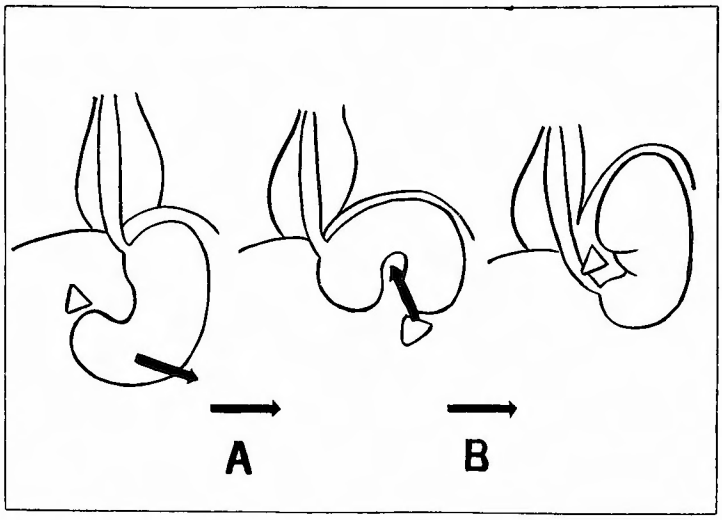

図　3

考　　按

横隔膜レラクサチオは1900年，Hirsch がレントゲン検査によつて発見して以来，次第に注目され症例報告も少くない．大多数が左側で，右側は極めて稀である．原因として先天性の発育異常，外傷，腹腔内圧の亢進，近接臓器の炎症波及，横隔膜神経の変性等が考えられるが，先天性の発育異常によるものが最も多いといわれる．本症例も数年前，集団検診を受けた際本症があり，既往症に本症を起す原因と思われるものがない処から，本症の原因は先天性の発育異常があり，長年月の間に腹腔内圧に押されて出来たものと考えられる．

症状は本症例の如く腹部神経様症状，或は呼吸器，循環器症状を訴え，多くの場合植物神経緊張異常を有する．之に反し自覚的に無症状で，偶然発見されるものもある．

診断の際，横隔膜ヘルニアとの鑑別が問題となる．横隔膜ヘルニアでは深呼吸の際怪奇運動が現われ，レラクサチオでは現れない．但しヘルニアでも脱出臓器に癒着があれば普通の呼吸運動をする．Müller 氏試験，即ち声門を閉ぢて深呼吸すると，レラクサチオ側の横隔膜は上昇し，健側は下降する．両側共健全であると上昇する．又レラクサチオ側は深呼吸をすると，健側より早期に迅速に上昇する．レラクサチオは大抵左側で弛緩した非薄な横隔膜が胃腸管の影像を被つてい，此の密接した横隔膜弧線像と胃腸管弧線像が人工気腹によつて分離する．ヘルニアでは人工気腹によつて普通気胸が起るが，癒着があれば起らない．又人工気腹によつて，レラクサチオでは1個の緊満した弧線像を示し縦隔嚢膜は反対側に押され，ヘルニアでは2乃至3個の弧線が現われるといわれるが，本症例の如く2乃至3個の弧線が現われる事もある．これは心嚢底が低く階段状になつて後方が上になり，恰もヘルニアの様に挙つていた為である．

本症例では前述の如く幽門と噴門の上下位置が倒錯していたが，この様な捻転例は文献には見当らず，Schlecht-Wels は図3Aの如く幽門が脾附近に移動する例を述べているが，本症例は更に右上方に転位したものと思われる(B)．併し肝十二指腸靱帯の長さからして，むしろ（B）のように上下に倒錯する方が当然と考えられる．

本症例は術後暫く尚腹部神経様症状を残したが，これは肝十二指腸靱帯が未だ弛緩していて，移動性十二指腸，胃軸捻転の症状か，急激な新位置への移動に未だ順応し得ない為の症状か，遽かに判断する事は出来ない．又肝十二指腸靱帯の固定によるものか，順応によるものか，いづれにせよ腹部神経様症状が4ケ月目に消退した事は甚だ興味のある事である．

結　　語

腹部に鈍痛及膨満感を訴え，胃下垂と診断され，レントゲン検査の結果，胃及横行結腸が左側胸腔に挙上し，横隔膜レラクサチオと診断されたが，尚横隔膜ヘルニアをも疑われ，開腹術によつて横隔膜レラクサチオ

と判明し，横隔膜縫縮術をなし腹部内臓を略正常の位置に戻した1例を報告する．

文　献

1) 天木一太，村主巖，鈴木礼三郎，神靖衛(国立弘前病院)：横隔膜レラクサチオの成因に関する考察及び手術による治験．臨牀消化器病学，**2**; 3, 昭29. 2) 栗田景次(再春荘)：興味ある所見を呈した横隔膜レラクサチオの1例．日本内科学会雑誌，**40**; 2, 88, 昭26. 3) 小林信三，片桐鎮夫：横隔膜レラクサチオの2例．日本医師会雑誌，**30**; 1, 21, 昭28. 4) 越野紹道，小島春善(北大内科)：横隔膜レラクサチオの2例．日本内科学会雑誌，**42**; 3, 150, 昭28. 5) 呉建：横隔膜レラクサチオの診断並にその成因と徐脈性低血圧症について．日本内科学会雑誌，**31**; 545, 昭18～昭19. 6) Rosenfeld, F.: Deutsch. med. Wochenschrift, 1140, 1914. 7) Steinitz, E.: Fortschritte auf dem Gebiete der Röntgenstrahl, **32**; 604, 1925. 8) 宇治正美，大橋平治，伊藤良昭(長野縣阿南病院)：横隔膜レラクサチオの症例．日本医学放射線学会雑誌，**13**; 3, 196, 昭26. 9) 牛尾耕一，武田壽雄：横隔膜レラクサチオの1例．博愛医学，**5**; 3, 177, 昭27. 10) 山川章太郎，黒川利雄：消化管のレントゲン診断，中山書店，204, 昭25.

筋力による肋骨々折の2例*

松江赤十字病院整形外科
笠井実人・中村　正

〔原稿受付，昭和29年12月30日〕

TWO CASES OF RIB-FRACTURES CAUSED BY THE PATIENT'S OWN MUSCLE FORCE.

by
JITSUTO KASAI and TADASHI NAKAMURA
From the Orthopedic Dept., Matsue Red Cross Hospital.

(1) It is true that rib-fractures are very common in the sphere of orthopedic clinic, but one of the greatest rarities is the one which is not caused by any direct injuries from outside but by the patient's own muscle force or by an unusual exercise of a muscle.

Recently we have experienced the following two extraordinary cases of rib-fractures:

(2)

Case 1.

A woman of 32, in the 8th month of her pregnancy who had been suffering from bronchitis had her left 10th rib fractured by her fitful continuous coughs.

Case 2.

A boy of 18, had his 1st rib fractured by his taking extraordinary posture to try to fling his antagonist off his shoulder, while playing judō.

---

* 本稿の要旨は第13回山陰外科整形外科集談会（昭和29年6月27日）に於て発表した．