

臨 床

骨髓炎に対する骨移植術の成績

厚生年金玉造整形外科病院 (指導 院長 医学博士 塩津徳政)

医員 山 本 忠 治

〔原稿受付：昭和30年9月8日〕

OSTEOPLASTY OF THE OSTEOMYELITIC CAVITIES

by

CHUJI YAMAMOTO

From the Tamatukuri Orthopedic Hospital

(Doctor in chief : NORIMASA SHIOTSU)

Results of the bone transplantation in 25 cases of the osteomyelitic cavities were followed up roentgenologically.

1) It took 26.8 days in average for the complete closure and healing of the wound.

2) Transplanted bones were taken from the tibia or the crest of ilium, or scrapped from the surroundings of the focus.

3) Large bone fragments or small bone chips or both of the two were used.

4) 88.5% was successful and 11.5% was failed. The main cause of failure was suppuration or recidivance.

5) The use of the iliac crest was preferable than using tibia and others.

6) No suppurations or recidivances occurred in cases using small bone chips.

7) Roentgenological findings :

The callus formation was seen in about 10-15 days after the operation and the osseous union in 101-300 days. No difference was noted between the use of large bone fragments and that of small bone chips.

緒 言

骨髓炎は外科領域に於いては最も古く、又最も新しい問題の1つである。近年ペニシリン(PC)の出現によつて感染制圧下に一次的閉鎖手術法が、採用される事が非常に多くなり、多数の優秀な成績に接する様になつた。併し一方腐骨除去後の骨死腔、或は骨欠損性偽関節及び骨髓炎性病性的骨折等に対して、屢々骨移植

術の必要性に迫られる場合に遭遇するが、私は厚生年金玉造整形外科病院に於いて、之等の目的で骨移植術を行つた26症例に就いて、術後経過、殊にX線学的所見を中心として追究し、その遠隔成績を調査したので茲に報告する。

症例及び調査方法

症例は26例で(男子17例、女子9例)、部位別では脛

* 本文の要旨は昭和29年2月20日京都外科集談会の席上に於いて述べた。

骨13例, 大腿骨10例, 上腕骨3例で何れも長管状骨である。調査に当つては術前の局所々見, 手術時期とその手術々式, 移植骨片の種類とその術後移植骨片を中心とした仮骨新生の状況, 術創閉鎖日数, 更に遠隔成績としては再発, 術後病的骨折の有無等に就いて調査した。尚事情により来院不能の者には通信により回答

を得た。

成績表 (1) A, B

1) 術前の局所々見: X線学的に全症例共未だ炎症像の存在する未熟型は1例も認められず, 炎症は既に局限化し, 腐骨も明瞭となり, 然も骨破壊と修復機転

表 (1) A 腐骨除去搔爬と同時に骨移植の施行例

症例	氏名	性別	年齢	罹患骨	瘻孔	術使用量(万單位) PC	X線像(型)	手術所見		骨移植方法		術後抗生物質量			術後経過		
								膿	腐骨	移植別	部位	PC (万單位)	サイアジン (筒)	ドミアン (筒)	術鎖創日数	再発	術後経過(週)
1	栗○繁○	♂	30	左脛骨	(+)	150	Ⅲ	(-)	(-)	自家骨細片	脛骨	300	5	5	10日	(-)	1年
2	佐○智○	♀	8	右上膊骨	(+)	120	Ⅱ	(+)	(-)	自家骨細片	腸骨	210	4		16日	(-)	9ヶ月
3	金○秋○	♂	30	左脛骨	(-)	60	Ⅲ	(+)	(-)	自家骨片	腸骨	260	7		化膿		
4	渡○む○	♀	43	右脛骨	(-)	30	Ⅲ	(+)	(-)	自家骨細片	脛骨	210			22日	(-)	1年
5	高○昭○	♂	15	右脛骨	(-)		Ⅱ	(-)	(-)	自家骨片	腸骨	210	2	2	8日	(-)	6ヶ月
6	野○榮○	♂	15	左脛骨	(+)	360	Ⅱ	(-)	(+)	自家細片	脛骨	210	5	4	60日	(-)	6ヶ月
7	大○恵○	♀	11	左大腿骨	(-)	1000	Ⅱ	(-)	(-)	自家骨片	腸骨	270	5	5	18日	(-)	7ヶ月
8	新○長○	♂	23	左大腿骨	(+)		Ⅲ	(-)	(+)	自家細片	大腿骨	210	3	3	10日	(-)	7ヶ月
9	川○堅○	♂	20	右脛骨	(-)		Ⅲ	(+)	(-)	自家骨片	腸骨	300	7		12日	(-)	7ヶ月
10	和○明○	♀	9	右大腿骨	(-)	400	Ⅲ	(-)	(-)	自家骨片	脛骨	240	5	5	48日	(-)	6ヶ月
11	渡○巖○	♂	13	左脛骨	(+)	180	Ⅲ	(-)	(-)	自家骨片	脛骨	300	7		64日	(-)	10ヶ月
12	森○泰○	♀	4	左脛骨	(-)	200	Ⅱ	(-)	(+)	自家骨片	脛骨	300	3	5	10日	(-)	11ヶ月
13	細○勇○	♂	3	右大腿骨	(-)	480	Ⅱ	(-)	(-)	自家骨片	腸骨	200	4	2	7日	(+)	2年
14	白○肇○	♂	17	左大腿骨	(+)		Ⅲ	(-)	(-)	自家骨片	腸骨	210	3	4	10日	(-)	2年6ヶ月
15	瀬○善○	♂	49	左脛骨	(+)	100	Ⅲ	(-)	(-)	自家骨片	腸骨	180	5	5	化膿		
16	関○智○	♂	14	右上膊骨	(+)	1000	Ⅲ	(-)	(-)	自家骨片	腸骨	300	5	5	90日	(-)	1年6ヶ月
17	森○義○	♂	26	左脛骨	(+)	600	Ⅲ	(+)	(-)	自家細片	脛骨	300	7	5	20日	(-)	2ヶ月

表 (1) B 腐骨除去, 搔爬後, 再手術によつて骨移植を施行した症例

症例	氏名	性別	年齢	罹患骨	瘻孔	術使用量(万單位) PC	X線像(型)	手術所見		骨移植方法		術後抗生物質量			術後経過			
								膿	腐骨	移植別	部位	PC (万單位)	サイアジン (筒)	ドミアン (筒)	術鎖創日数	再発	術後経過(週)	
18	原○大○	♂	9	左大腿骨	(+)	240	Ⅱ	(+)	(+)	52日	自家骨片	腸骨	300	7	7	25日	(-)	1年
19	野○幸○	♀	5	左大腿骨	(-)	1200	Ⅱ	(-)	(+)	50日	自家骨片	腸骨	180	7	6	18日	(-)	1年
20	永○礼○	♀	3	左脛骨	(+)	800	Ⅱ	(-)	(+)	35日	自家骨片	腸骨	124	3	4	15日	(-)	2年
21	井○賀○	♂	5	右脛骨	(+)	60	Ⅱ			60日	自家骨片	脛骨	210	5	5	14日	(-)	3年

病的骨折に骨移植を施行した症例

症例	氏名	性別	年齢	罹患骨	瘻孔	術使用量(万單位) PC	X線像(型)	手術所見		骨移植方法		術後抗生物質量			術後経過			
								膿	腐骨	移植別	部位	PC (万單位)	サイアジン (筒)	ドミアン (筒)	術鎖創日数	再発	術後経過(週)	
22	鶴○正○	♂	7	左大腿骨	(+)	100	Ⅱ	(-)	(+)		自家骨片	腸骨	220	5	5	43日	(-)	2年
23	小○忠○	♂	7	左大腿骨	(+)	150	Ⅱ	(+)	(-)		自家骨片	脛骨	236	7		8日	(-)	3年
24	大○博○	♀	3	右上膊骨	(+)	100	Ⅱ	(-)	(+)		自家骨片	脛骨	210	5		10日	(-)	5年
25	温○流○	♂	14	左大腿骨	(-)	600	Ⅱ	(+)	(-)		自家骨片	腸骨	260	7	5	15日	(-)	2年
26	山○半○	♀	6	左脛骨	(+)	200	Ⅱ	(-)	(+)		自家骨片	腸骨	300	7	7	80日	(-)	1年6ヶ月

が略々平衡状態にあるもの（以後これを第Ⅱ型とする）。或は全般に亘り骨肥厚、硬化像が見られ、時には骨膿瘍像の散見されるもの（是をⅢ型とする）の2種類で、第Ⅱ型15例(57.7%)、第Ⅲ型11例(42.3%)である。又病的骨折を伴ったものは26例中5例(19.2%)に見られ、之等は全て第Ⅱ型に属するものであり、特に此の骨折は骨髄の骨折ではない。全て腐骨遊離による骨折である。次に術前瘻孔を証明したものは16例(69.2%)で、即ち略々半数以上に之を認めた事となる。

2) 術前ペニシリン（以下PCと記す）使用量と病的骨折：最近骨髄炎の病的骨折率が比較的高率に証明され、学会でもPCとの関係が種々論議されているが、我々の症例では必ずしも特にその間に関係があるとは断言できず、PCで炎症が一時的に鎮静し、自覚症状も軽快する為、手術時期を失い、或は固定不十分によると思われる症例を多く経験している。

3) 手術時期と方法：病巣搔爬術或は腐骨摘出術と同時に骨移植術併用は17例〔表(1)A〕で、又腐骨摘出搔爬術後一応該手術創をそのまま治療させ、其の後一定期間を経て骨移植術を行ったものが4例〔表(1)B〕あつた。後者では腐骨が比較的大きく、骨欠損部の広範囲に亘つたもので、然も膿等による汚染度の強いと思われた症例で、最初の搔爬術より骨移植までの期間は最低35日～最長60日平均47日である。又病的骨折の5例中3例には腐骨摘出術と同時に骨移植術を行い、残りは腐骨摘出後60日～62日で骨移植を行っている。全26例共に可及的病巣搔爬術後に自家骨移植を行ったが、死腔成形の意味で同時に筋肉充填を併用したものの4例がある。

4) 移植骨片の種類及び固定方法：移植骨は何れも新鮮自家骨で同種骨使用例は無い。骨片は主として健康な腸骨、脛骨、大腿骨より採取したが、又手術時の開整骨片の肉眼的に健康と思われるものを充填したものが3例ある。又移植骨片使用法に細砕骨片として使用6例、通常骨片として使用17例、両者の併用3例である。之等移植骨片の固定方法は略図に示す様に内副子固定も兼ねて架橋状に、或は死腔充填の意味で細骨片充填を行い必要に応じては鋼線結締により固定を行った。

5) 術後の抗生物質使用：一般に術前PC使用量の多いもの程PC耐性を考えて、全例に於いてPCに、サイアジン、ドミアン等の化学療法を併用したのであるが、それでも術後2例の化膿例を認めた。

6) 術後経過：表(2)、手術創の閉鎖日数は最短7日～最長90日で化膿による骨移植失敗の2例を経験したが、之等はその後開放性に治療して、植皮術を行った。又成功例の中、甚しく術創閉鎖日数の遅延を示した症例(症例番号6, 11, 16, 26)に就いて検討すると、其の大部分が術前瘻孔を有しており、術後死腔充填も不十分で、分泌物を何時までも排出した例である。併し術前瘻孔を有し、手術時に病巣部に膿を認めた症例でも術後早期に創面閉鎖したものも多かつた。術後最短2ヶ月～最長5年に亘つて経過を追究し、その内再発、病的骨折の有無を検討したが、再発1例のみを認めた。

表 2

症例	術後化膿	術創閉鎖日数	再発	術後病的骨折	骨移植成功率
26例	2例	最短7日～最長90日 (平均26.8日)	1例	(-)	85%











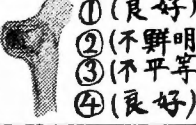

7) 術後の移植骨片を中心とした仮骨新生の状況：骨移植後最短14日～最長265日に亘り、X線学的に移植骨片及び其の移植床に就いて経過観察した。(略図参照)即ち骨移植後50日迄の間の仮骨新生を調査すると、仮骨新生軽度のもの24例中6例(25%)で、残りの18例は仮骨新生が充分である。又移植骨片の境界の外廓鮮明度から見ると4例(16.6%)は朦朧像を示し、残り20例は仮骨新生、着床状態不十分で未だ移植骨片の濃厚な陰影を認めた。従つて移植母床面と骨片との骨性癒合は未だ此の時期では不十分で、症例の大部分17例(70.8%)が癒合軽度或は中等度で、全く認められないもの3例である。尚4例(16.6%)は骨性癒合良好である。次に骨修復及び硬化機転から見て、陰影濃厚度を検討したが、全例共にこの時期では陰影は未だ不平等であつた。次いで骨移植後60日～100日の11例を観察したが、此の時期では既に骨性癒合が認められ、たとえ仮骨新生が認められても軽度である。11例中8例(72.7%)は骨片の輪廓も不明瞭で、残り3例は骨片の輪廓を僅かに認めた。従つて骨性癒合像の略々完成されたと思われるものが72.7%であつた。更に骨移植後101～300日を経過すると全例に於いて、移植骨片の輪廓不鮮明となり骨性癒合も良好で、又骨硬化陰影濃厚度も平等となる。


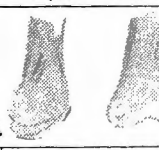











8) 骨片の大きさよりの比較成績：表(3)、表の如く術創閉鎖日数は細、大骨片併用の場合が最も短期間で、細骨片、或は大骨片を単独に用いた場合、その差













術後移植骨片及び其の母床をX線学的に追究して

①假骨新生の程度 ②骨片外形が鮮明であるか否か ③硬化陰影濃度が平等か否か ④骨性連繫状態等を图示す

骨片固定略図		移植后 43日	
症例 1	 肋骨骨片		① 假骨新生 (軽度) ② 骨片外形 (鮮明) ③ 硬化陰影濃度 (不平等) ④ 骨性連繫 (軽度)
		41日	
2	 腸骨細骨片		① (良好) ② (不鮮明) ③ (不平等) ④ (軽度)
		38日	
4	 腸骨細骨片		① (軽度) ② (鮮明) ③ (不平等) ④ (軽度)
		43日	
5	 腸骨片		① (良好) ② (不鮮明) ③ (不平等) ④ (軽度)
骨片固定略図		移植后 20日	移植后 85日
症例 6	 肋骨骨片	 ① (良好) ② (鮮明) ③ (不平等) ④ (無)	 ① (軽度) ② (不鮮明) ③ (不平等) ④ (良好)
		22日	
7	 腸骨片 細片 (併)	 ① (良好) ② (鮮明) ③ (不平等) ④ (無)	
		44日	99日
8	 肋骨骨片	 ① (良好) ② (鮮明) ③ (不平等) ④ (軽度)	 ① (無) ② (不鮮明) ③ (平等) ④ (良好)
		14日	38日
9	 腸骨片 細片 (併)	 ① (良好) ② (鮮明) ③ (不平等) ④ (軽度)	 ① (良好) ② (不鮮明) ③ (不平等) ④ (良好)

骨片固定略図		移植后 49日	移植后 226日
症例 10	 脛骨々片	 ①(軽度) ②(鮮明) ③(不平等) ④(良好)	 ①(無) ②(不鮮明) ③(平等) ④(良好)
		33日	56日
症例 11	 脛骨々片		 ①(無) ②(不鮮明) ③(不平等) ④(良好)
		33日	
症例 12	 脛骨々片		 ①(良好) ②(不鮮明) ③(不平等) ④(良好)
		69日	106日
症例 13	 腸骨々片	 ①(良好) ②(不鮮明) ③(不平等) ④(良好)	 ①(無) ②(不鮮明) ③(平等) ④(良好)

骨片固定略図		移植后 34日	移植后 118日	移植后 203日
症例 14	 腸骨々片	 ①(良好) ②(鮮明) ③(不平等) ④(軽度)	 ①(無) ②(不鮮明) ③(不平等) ④(良好)	 ①(無) ②(不鮮明) ③(平等) ④(良好)
		45日	175日	
症例 15	 腸骨々片 細骨片 (併)	 ①(無) ②(鮮明) ③(不平等) ④(軽度)	 ①(無) ②(不鮮明) ③(平等) ④(良好)	(化膿例)
		60日		
症例 16	 腸骨々片		 ①(軽度) ②(鮮明) ③(不平等) ④(軽度)	
		32日		
症例 17	 肉蓋骨片		 ①(軽度) ②(鮮明) ③(不平等) ④(無)	

骨片固定略図	移植后 44日	移植后 79日	移植后 114日
症例 18  腸骨片	 ①(良好) ②(鮮明) ③(不平等) ④(軽度)	 ①(軽度) ②(鮮明) ③(不平等) ④(軽度)	 ①(無) ②(不鮮明) ③(平等) ④(良好)
	60日	88日	229日
19  腸骨片	 ①(良好) ②(鮮明) ③(不平等) ④(軽度)	 ①(良好) ②(不鮮明) ③(平等) ④(良好)	 ①(無) ②(不鮮明) ③(平等) ④(良好)
	57日		
20  腸骨片	 ①(良好) ②(鮮明) ③(不平等) ④(良好)		
	86日		
21  脛骨片	 ①(良好) ②(鮮明) ③(不平等) ④(軽度)		

骨片固定略図	移植后 55日	移植后 90日	移植后 265日
症例 22  腸骨片	 ①(軽度) ②(鮮明) ③(不平等) ④(軽度)	 ①(良好) ②(不鮮明) ③(不平等) ④(良好)	 ①(無) ②(不鮮明) ③(平等) ④(良好)
	48日	104日	251日
23  脛骨 腸骨片 (併)	 ①(良好) ②(鮮明) ③(不平等) ④(軽度)	 ①(無) ②(不鮮明) ③(平等) ④(良好)	 ①(無) ②(不鮮明) ③(平等) ④(良好)
	82日	116日	147日
24  腸骨片	 ①(無) ②(不鮮明) ③(平等) ④(良好)	 ①(無) ②(不鮮明) ③(平等) ④(良好)	 ①(無) ②(不鮮明) ③(平等) ④(良好)
	36日	132日	
25  腸骨片	 ①(良好) ②(鮮明) ③(不平等) ④(軽度)	 ①(無) ②(不鮮明) ③(平等) ④(良好)	

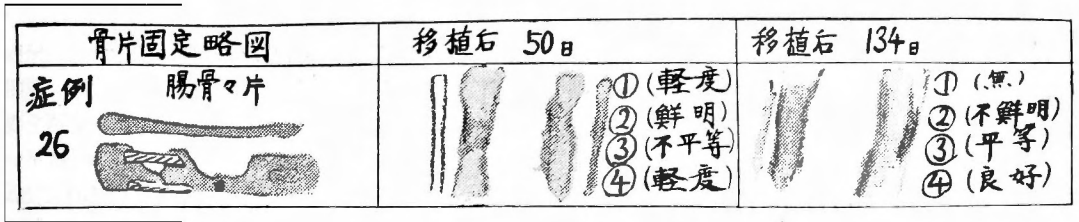


表 3

使用種類		自家骨片(大きい)	自家細片	自家骨片(併)細片
術創閉鎖日数		最短7日~最長80日 平均29日	最短10日~最長60日 平均23日	最短12日~最長18日 平均15日
術後50日までのX線学的検討	仮骨新生度	軽度 23% 良好 77	50% 50	0% 100
	移植骨片外形鮮明度	未鮮明 77 不鮮明 23	83.3 16.7	100 0
	骨生連繋の度合	軽度 69.2 無し 0 良好 30.8	66.6 33.4 0	50 50 0
	硬化陰影濃度の平等さ	不平等 100 平等 0	100 0	100 0
再発	1 例	無し	無し	
化膿	1 例	無し	1 例	

表 4

採取骨		腸骨	脛骨	開鑿骨片
術創閉鎖日数		最短7日~最長90日 平均27.4日	最短10日~最長64日 平均28日	最短8日~最長60日 平均21.6日
術後50日迄のX線学的検討	仮骨新生度	軽度 16.6% 良好 83.4	50% 50	50% 50
	移植骨片外形鮮明度	未鮮明 78.5 不鮮明 21.5	75 25	100 0
	骨生連繋の度合	軽度 64.3 無し 14.2 良好 21.5	50 0 50	75 25 0
	硬化陰影濃度の平等さ	不平等 100 平等 0	100 0	100 0
再発	1 例	無し	無し	
化膿	2 例	無し	無し	

は特に認められない様である。又X線学的にも骨片の大きさにより特別の差異があるとは思われないが、細骨片を使用した例には再発、化膿例を認めなかつた事は興味ある事である。

9) 採取骨片の種類(腸骨、脛骨、開鑿骨片)による成績比較:表(4)、移植骨片の性状は採取部位により異なる。即ち腸骨は海綿質が多く、脛骨は緻密質が多い。併し調査によると表に示す様に平均術創閉鎖日数

の上では殆んどその差を認めない。X線学的に見ると腸骨使用例は他の骨使用例に比べて骨新生、癒合状態等が良好である。又同一時間経過した症例でも、開整骨使用例は移植骨片の輪廓が不鮮明となり難く、骨性癒合も他のものより甚だ遅延しており、この点健康骨部より採取した骨片の着床率再生(超生)力乃至は生物学的反応に於ける優秀性が認識された。

総括並に考按

PCの出現以来骨髄炎は、早期PC療法によつて完全治癒を見た症例も多いが、又一方腐骨形成なく骨の硬化を来して一応治癒の形となり、その後再発したもの、或は時期を失して瘻孔を形成して慢性に移行した症例等も少くない。又一般に病的骨折が多くなつた様である。1939年 Pollok の報告によると病的骨折は3.5%にしか見られないが、最近我々の病院では11.9%の高率に見出されている。然しこの反面骨髄炎治癒期間が著しく短縮されて来た事は事実で、先に報告した「骨髄炎手術の遠隔成績」で述べた様に、平均1/3に期間短縮が可能となつた。要するに治癒に当り大切な事は病巣を最小限に、而も可及的完全に搔爬し、適宜の方法(筋肉及び脂肪弁の充填、骨移植等)によつて死腔を無くする事である。即ち関氏の云う死腔成形を行うのであるが、私は此処では骨移植術に範圍を限り、検討を加えた。即ち移植骨の生物学的作用並に、骨腔洞及び欠損部の補填及び内副子作用を目的として、骨髄炎患者26例に対し骨移植術を行いその成績を調査した。

1) 病的骨折:之は骨移植術の第1の適応と考えられるものである。本調査では26例中5例(19.2%)に認められたが全症例共同時に腐骨を有し、骨折が骨髄に起つたものは1例も無かつた。腐骨摘出後偽関節を形成し、手術が複雑困難を来したものがあつたが、此の点に関して河村氏は腐骨摘出期は遅延させる事によつて、腐骨周辺の骨新生を待機すれば、偽関節を形成することなく、手術も容易となる場合もあると述べている。我々も牽引を併用して変形を矯正しつゝ充分な化学療法の下に、骨新生を待機して手術を行つた例は実際に好成績を収めている。

2) 術創閉鎖日数:骨移植により術創治癒日数を非常に短縮する事が可能で、自家骨片例では平均29日、自家骨細片例では平均23日であるが、関氏は自家骨片21日、自家骨細片37日と報告し、私の成績と略々同様

である。

3) 移植骨片を中心とした仮骨新生の状況:移植後の骨片に就いて、関氏は仮骨新生の出現は術後2週間で、又健康骨と均一な骨像を呈する迄には約8週を要すると述べているが、我々の調査では仮骨新生は早いものでは移植後約14日で始まつており、術後50日では全例に認められる。健康骨部と均一な骨像、即ち移植骨の改変硬化による陰影濃厚像の平等化の時期に就いては、移植後50日では未だ1例も認められず、術後100日で約30%、300日迄で漸く全例に陰影の平等化を認めた。又骨片の大きさに關しては細骨片使用例は、栄養状態が大骨片と比較して大であるから良好な増骨力があると河村氏は述べているが、我々の症例では此の点は明かでなかつた。併し化膿、再発例の少い事は骨栄養状態が良好で、骨の置換修復にたづさわる表面積が大きい為と考えられる。

採取骨片に就いては明かに腸骨は脛骨、開整骨片に比べて骨新生、癒合状態が早期に発現し良好な成績を収めた。此の点は諸家の指摘する所と一致している。

開整骨片に關しては鈴木氏は組織学的に、骨梁の肥厚、骨髄の線維化、骨髄血管の減少等が見られるが、炎症の所見は認められないと述べているが、骨移植に用いた場合は、組織学的所見と比例して他の健康骨片を使用した場合より仮骨新生、骨性癒合が甚だしく遅延する様である。併し一応骨移植の目的は達成出来た。以上の点は健康骨片の移植骨片としての優秀性を物語るものとする。

4) 骨移植術の成績:26例中2例に化膿、又1例に再発を認めたが、一般に88.5%の良好な治癒成績を得た。骨移植の母床が脛骨の様に皮膚と接し、然もその皮膚が癒着している場合、術後多数例に皮膚癒着部の壊死を来した苦い経験がある。最近我々は癒着部を充分に切除して手術を行い其の両側でEntspannungsschnittを加えて健康皮膚を引寄せ一時創を縫合閉鎖し、更に弛緩切開創部には植皮術を併用して良好な成績を得ている。要するに確実な化学療法下に死腔を残す事なく骨移植が行われた場合は最も良好な成績が得られるものとする。

結 語

1) 骨髄炎患者26例に就いて骨移植術を施行した所、26例中23例(88.5%)に良好な成績を得た。

2) X線学的に骨移植後の仮骨新生は10~50日の間

に出現し、又硬化陰影濃度の平等化は101~300日の間に認められる。

3) 腸骨移植は脛骨、開鑿骨片に比べて移植成績は良好である。

4) 開鑿骨片移植例では移植骨の吸収置換再生癒合が甚だ遅延する。

5) 細骨片移植例には再発、化膿例を証明しなかつた。然し骨片の大きさによつて仮骨新生、化骨癒合の時期等の上に格別差異は認められなかつた。

(終りに臨み御校閲を賜つた京大整形外科近藤鋭矢教授並に御指導、御校閲を頂いた院長塩津博士に深甚の謝意を表し、又多大の御助言を戴いた医長大塚博士に感謝す。)

主要文献

1) Haus Roth : Die Konservierung von Knochen gewebe für Transplantation, 1952 2) J. P. Lord : The Closure of Chronic Osteomyelitis Cavities by Plastic Method, Surg. Gyn. & Obst, **60**, 853,

1935 3) 河村, 井上: 細骨片移植の價值, 外科, **6**, 525, 昭17 4) 本庄一夫: 慢性化膿性骨髄炎腐骨摘出後の一次創縫合, 外科, **11**, 523, 昭24 5) 山岸, 高木: 慢性化膿性骨髄炎に就て(特に其の治療法) 日本外科学会誌, **50**, 399, 昭25 6) 宍戸, 佐々木: 急性化膿性骨髄炎のX線学的追求, 外科, **12**, 599, 昭25 7) 鈴木五郎: 急性化膿性骨髄炎の特発骨折について, 外科, **12**, 昭25 8) 石山俊次: ペニシリン療法と骨髄炎骨折, 外科, **12**, 昭25 9) 菊田, 草政: 慢性骨髄炎に対するペニシリン応用閉鎖手術例, 東北医学雑誌, **45**, 39, 昭25 10) 宍戸, 佐々木: 慢性骨膜骨髄炎にする余等の治療方針に就て(特に自家腸骨移植術に就て)手術, **5**, 43, 昭26 11) 木村孝: 慢性化膿性骨髄炎に対する同種保存骨移植術に就いて, 日本外科学会誌, **52**, 277, 昭26 12) 石山俊次: 化膿性骨髄炎の治療方針, 治療, **34**, 971, 昭27 13) 関巖: 慢性骨髄炎の骨移植法, 日本整会誌, **25**, 155, 昭27 14) 鈴木次郎: 慢性骨髄炎根治手術の遠隔成績に就て, 日本整会誌, **26**, 208, 昭27 15) 河村謙二: 骨移植, 昭30 16) 山本忠治: 骨髄炎の遠隔成績に就いて, 臨床外科, **10**, 519, 昭30

小児脳水腫の手術的療法に就て

Observation on Ventricular and Lumbar Subarachnoid Peritoneal Shunt in Hydrocephalus in Infants.

Michael Scott, Henry T. Wycis, Frederick Murtagh, Victor Reyes, J. Neurosurg. **12**, 165, 1955.

- 1) 非交通性10例, 交通性22例, 合計32例の小児進行性脳水腫に対して脳室或は腰髄蜘蛛膜下腔と腹腔との間に造瘻法を行ない, その成績を観察した。
- 2) 各手術とも有効例は比較的少なく, 最長4年の遠隔成績で, 9%のみが良好な成績を示した。
- 3) 交通性脳水腫の方が非交通性のものより成績がよい。1年乃至4年の観察で, 前者の生存率は73%であり, 後者の夫れは40%であつた。
- 4) 腹腔内に於ける管の閉塞のため合計35回の再手術が行われた。従つて第1次手術と合計すれば67回の手術が行われ, 手術死亡率は5%であるが, 症例としては32例中12例が死亡し, 死亡率38%であつた。
- 5) 使用する管は Polyethylene もよいが, 屈曲して折れることがある。最も良いのはゴム管である。
- 6) 不銹鋼で作つたボタン状の金属円筒で側孔を有するものを腹膜に固定し, それに脳室或は蜘蛛膜下腔からの管を連絡する。此の際, 大網を切除すると孔の閉塞が起り難く成績がよいであろう。
- 7) 以上の如く必ずしも良い成績ではないが, 髄液腔-腹腔間を連絡する手術は棄て去るべきでない。手術は簡単に死亡率も低く, 或る場合は確かに生命を延長する。

(星野 抄訳)