大阪市立大学医学部外科教室白羽弥右衛門教授ならびに当院々長杉野修二博士に深甚なる謝意を表する.

本稿の要旨は第65回大阪外科集談会ならびに第9回大阪市医学会において発表した.)

文　　献

1) 天野重安：流行性肝炎，最近医学，**7**，4：350. 昭27 2) 天野重安，山本寛，土肥清一：流行性肝炎から肝硬変へ，綜合医学，**9**，5：230. 昭27 3) 貴家学而：東大病理学教室における原発性肝癌110例の統計的研究，癌，**23**，4：219. 昭4 4) 飛岡元彦：原発性肝癌の病理組織学的研究，環境医学研究所年報，**3**：158. 昭27 5) 林田政幸：(昭10)原発性肝癌と肝硬変との関係，東京医事新誌，2914：249. 6) 戸田博：原発性肝癌，日本外科学会雑誌，**34**，2：752. 昭8. 7) 阪本亨吉：特発性破裂を起し多量の腹腔内出血を来せるHepatomの2例，日本外科学会雑誌，**36**，上：729. 昭10 8) 佐川英二 原発性肝臓癌の破綻により腹腔内出血を来せる1例，グレンツゲビート，**4**，12：1614. 昭5 9) 牧野正一，直塚一郎：昭27，特発性皮下破裂を起した原発性肝癌の1例，日本臨床外科医会雑誌，**13**，3：97. 昭27. 10) 伊藤英雄：胆汁性或は胃十二指腸潰瘍穿孔性腹膜炎と誤診せられたる原発性肝癌の1例，日本医学雑誌，**12**，3：272. 昭28. 11) 甲田英久：腹圧に依つて破裂した肝腫とその剖検所見，博愛医学，**6**，3：223. 昭28. 12) 宮川忠弘：特発性破裂により腹腔内出血を来せるHepatomの1例，臨床外科，**10**，4：261. 昭30.

胆嚢腫瘍と誤られた虫垂炎後の横行結腸周囲炎*

大阪市立大学医学部外科学教室（指導：白羽弥右衛門教授）

助手　川　畑　徳　幸

桜井病院外科（院長：吉岡広忠博士）

河　原　佳　正

〔原稿受付：昭和30年11月28日〕

ON A CASE OF CHRONIC PERICOLITIS INDUCED AFTER APPENDECTOMY AND DISDIAGNOSED TO BE A GALLBLADDER TUMOR.

by

NORIYUKI KAWABATA,

From the Department of Surgery, Osaka City University Medical School
(Chief : Prof. Dr. YAEMON SHIRAHA.)

and

YOSHIMASA KAWAHARA.

From the Sakurai Hospital (Director : Dr. HIROTADA YOSHIOKA.)

A housewife, 43 years of age, was operated on acute appendicitis on December 5, 1954, with combined resection of inflammatory lesions of omentum. But 4 days later she complained of a spontaneous pain in the right hypochondrium, which became more striking and severe 10 days later. On admission to the hospital, an oval and

---

* 本稿の要旨は昭和30年1月22日第61回大阪外科集談会において発表した.

tender mass of a hen's egg size was palpated in the right hypochondrial region, which was diagnosed tentatively to be a tumor originated from the gallbladder.

By an exploratory laparotomy performed on the 19 th. postoperative day a granulomatous tumor of a hen's egg size was found in the peritoneal cavity, adherent both to the transverse colon and to the abdominal wall. It was found to contain an abscess of a dove's egg size in its central part. The tumor was resected completely, combined with the transverse colectomy. The patient recovered completely without any complications.

Histological findings of the abscess wall revealed to contain a chronic inflammatory granulomatous change, which was identified to be the so called Braun's tumor after appendicectomy.

ま え が き

開腹術の後に腹壁あるいは腹腔内に発生する慢性炎症腫瘤に関しては1901年 Braun, 1909年 Schloffer などの報告にはじまり,本邦においても武藤，上田氏等，その他多数の報告があり，しかも最近においてはこの報告例が次第に増加する傾向があるようにみうけられる．またこのものの成因に関しては，手術時に使用した結紮材料や胃腸管または皮膚から侵入した異物などがあげられ，これに弱毒細菌の感染が加つて慢性炎症腫瘤が形成されるものと考えられて来た．われわれも，虫垂切除術の後，大網にかゝる炎症性肉芽腫を発生した症例を経験したのでこゝに報告し,併せて，2，3の考察を加えてみた．

症　　例

43才の家婦．

家族歴ならびに前病歴：19才の時右湿性肋膜炎に，32才で梅毒に罹患した．しかし流産や早産を経験したことはなく，家族歴にも特記すべきことはない．

現病歴：昭和29年11月初旬2日ないし3日毎に数回，右李肋下部に痙攣様の疼痛を覚えた．またこの疼痛発作時には屢々軽い悪寒を来したが，疼痛と食事との関係は全く不定であつた．

ところが昭和29年12月5日突然38℃に達する体温上昇とともに，廻盲部に自発痛を覚え，虫垂炎と診断されて手術をうけた．当時虫垂には発赤,腫脹が著明で，その表面は膿苔でおゝわれ，またその尖端部が廻腸末端部と癒着しており，さらに大網で被覆されていた．すなわち典型的な虫垂炎の像であつたので，虫垂切除と大網病変部の切除をも行われた．

ところがこの虫垂炎手術の後4日目から，右側李肋下部に再び緊満感と自発痛を覚えるようになつたので，第1回手術後12日目われわれを受診した．

現症（昭和29年12月17日）：体格中等度，栄養はやゝおとろえているが，皮膚ならびに可視粘膜には貧血を認めない．虫垂炎手術の後，時に軽度の体温上昇をみたことがあるが，，その後は概して平温であつた．また脈搏は虫垂炎手術後体温上昇とともに幾分増減しているが，甚だしい異常をみられなかつた．

胸部には理学的に異常がなく，肺肝濁音界は右乳線上，第5肋骨の高さで証明され，肝縁を触知しない．白血球数は8,800.

腹部は全般に平坦であるが右肋骨弓下約2横指径の部分に軽い膨隆がみられる．腹壁皮膚には浮腫がなく，皮下静脈の怒脹もみられない．触診上この部分に,丁度胆嚢部に一致して,鶏卵大楕円形の腫瘤を触れる．その表面は平滑で弾力性硬，軽い圧痛を訴える．この腫瘤の下界ならびに左右の境界は比較的明瞭であるが，上方は肋骨弓に移行していて不鮮明である．呼吸性移動および呼吸時固定性はよく証明される．他に胃・腸の蠕動不穏，鼓腸などを認めず，また肝縁，両側の腎および脾を触知しない．肛門内指診を行つても異常がない．黄疸や尿中ウロビリノーゲンは証明されず，ブライオダツクスによる胆嚢造影法を行つても，胆嚢の影像をうることが出来なかつた．

以上の所見から一応閉塞性胆嚢炎，ないし胆嚢腫瘍と考えられた．

手術所見：12月24日右肋骨弓縁切開によつて開腹したところ，皮下脂肪の発育は良好で腹壁腹膜には顕著な発赤，肥厚がみられ，腹腔内には軽く濁濁した腹水が瀦溜していた．

胆嚢や胆管には異常を認められないが，横行結腸の右1/3部と中1/3部との境界で，結腸の前壁と前腹壁との間に鶏卵大の腫瘤が見出された．この腫瘤は大網でおゝわれて，その中心部が鳩卵大の膿瘤となつており，壁は著しく肥厚して鶏卵大の肉芽腫を形成し，かつ結腸の前壁と線維性に癒着している．それで横行結腸を含めてこの傍結腸肉芽腫性腫瘤を in toto に切除し，結腸断端を端々縫合によつて吻合した後，腹腔および腹壁手術創内にペニシリン G20万単位およびストレプトマイシン1grを注入し，撒布して腹腔を閉鎖した．

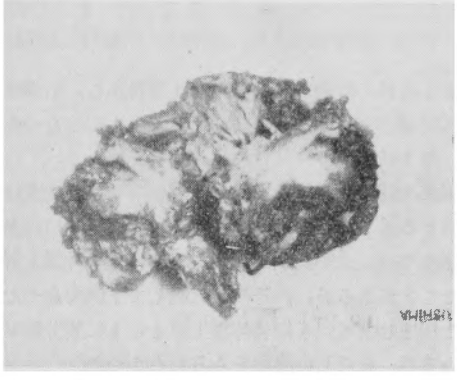

図1　剔出標本の割面

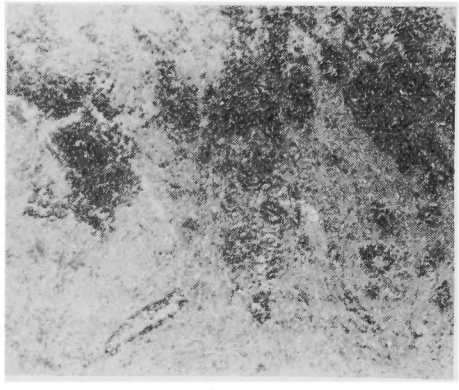

図2　組織学的所見
ヘマトキシリン・エオジン染色（100×）

剔出標本の病理学的所見：肉眼的には，図1のように，約5×6×5cmの硬い腫瘤で，横行結腸がこの腫瘤と密に癒着しており，その表面は大網の脂肪組織からなつている．

結腸に近い割面には厚さ約2cmの瘢痕性組織があり，中央部は鳩卵大の膿瘤となつて少量の膿汁を容れており，結腸と反対の膿瘍壁は比較的もろく，かつうすく，小出血斑が多数に認められる．結腸粘膜は肉眼的健常で，その内腔と膿瘍腔との間には何らの交通もない．また結腸の内腔やこの肉芽腫のどこからも魚骨片，木片，ガーゼ，絹糸など一切の異物を証明しえなかつた．

病理組織学的にみると，膿瘍壁には出血，壊死巣がみられるほか，細胞浸潤が強く，また結合織が著しく増殖していて，瘢痕性肉芽腫の像を示し（図2），またこの肉芽腫がそのまゝ大網脂肪組織に移行している（図3）．しかし肉眼的所見と同様に，結腸の粘膜層には何らの異常所見を見出しえない．

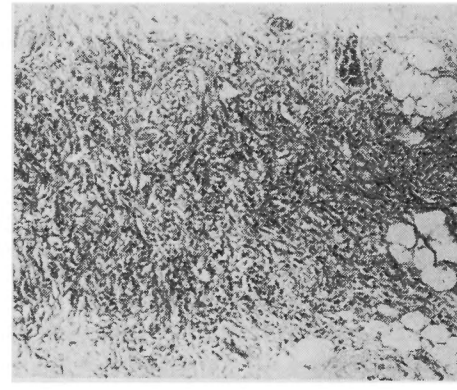

図3　組織学的所見ワンギーソン染色（100×）

考　　察

腹腔内に生ずる慢性炎症性腫瘤の成因を文献的に分類すればつぎの如くである．

1）腹腔内臓器の病理的変化が腹壁あるいは腹腔内の小部分に限局して出来るもの．これは胃前壁の潰瘍，慢性胆嚢炎，大網の捻転あるいは炎症などに起因することが考えられる．

2）異物による場合．すなわち a）誤つて嚥下された異物が消化管とくに胃，小腸あるいはS字結腸などを貫通して腹腔内あるいは腹壁に達して腫瘤を形成するものがある．かような異物としては魚骨片，鉄線，木片，縫針および妻楊枝などが報告されている．さらに寄生虫あるいはその卵が核となつて慢性肉芽腫が形成された報告例もある．また b）手術時使用した異物とくに結紮絹絲によるものが多く，また特異な例としては，手術時腹腔内に置忘れられたガーゼがそのまゝ被包されて肉芽腫形成の主因となつた例も多数報告されている．

従来異物性炎症性腹壁腫瘤形成の原因となる手術としては，その大部分がヘルニア手術であるが，勿論そ

の他の開腹術の場合もあげられており，手術の際遺留した結紮材料が核となつて本腫瘤が出来ると報告されている．

しかし開腹術の後に腹腔内あるいは腹壁に生ずる慢性炎症腫瘤についての本邦における最近の報告例を検討すると，大多数は虫垂炎手術あるいは子宮附属器手術などの腹腔内手術に続発するものであつて，ヘルニア根治手術の後にこのような腫瘤を来した症例の報告はほんとど見当らない．

組織内に残された異物に対して，さらに細菌感染が加われば，膿瘤の形成されることは日常屢々経験するところであるが，腹腔内あるいは腹腔壁においては．このような場合往々にして仮性膿瘍が形成される．Schloffer はこれが形成される条件として，腹壁組織の特殊性のほかに，異物とともに介入した細菌の毒力の弱いことを挙げている．一般にこのような膿瘍腔から見出される細菌は醗膿性ブドウ球菌が大部分であつて，その他には大腸菌である．

このような腫瘍は，その本態が炎症性であるけれども，臨床上急性炎症々候を呈することは甚だ少い．すなわち本腫瘤の発育は甚だ緩慢で，自覚症状も軽く，腫瘤が一定の大きさに達してはじめて疼痛などの自覚症状を覚えるに至る場合が多い．勿論先行手術から本腫瘤が発見されるまでの無自覚期間は症例によつて区々であつて，短きは2週間，長きは数年ないし20年の差がある．Kroiss 氏はヘルニア手術の後9年を経て腹壁に発生したものを，また Ranzi氏は虫垂炎手術の後20年目に発生した腹壁腫瘤を報告している．われわれが最近20年間における本邦報告例について調査したところでは，3カ月ないし1年のものが最も多く，3年ないし10年のものもみられるが，いずれも開腹術後に発したもののみである．とくに長い経過をとつた本邦例では虫垂炎手術後10年目に本症を発見された上田氏の報告があり，さらに虫垂炎手術の後3週間目から右下腹部に鳩卵大の腫瘤があることを自覚したが，その後20年間放置しておいたところ，最近3カ月の間に，これが急激に膨大したという石川，岡田氏らの興味ある症例も報告されている．

本腫瘤の診断は屢々困難である．一般に腹部腫瘤の診断に当つては，まず腫瘤が腹壁層内に存在するか，あるいは腹腔内にあるかを決定することが第1に必要であり，ついで腹腔内腫瘤ならば，腫瘤と隣接臓器との関係を明にすれば一層診断の助けとなるのであるから，当然レ線透視による胃・腸管の検査，胆嚢造影法あるいは腹腔内盈気法などを症例に応じて試みるべきである．けれどもこゝに報告したような慢性炎症腫瘤であると断定することは甚だ困難であるから，結局は手術によつて腫瘤の組織学的検索を行う必要がある．

腹壁腫瘤のうち本症と鑑別を要するものとしてはデスモイド，脂肪腫，肉腫，癌腫などのほか，結核腫，ゴム腫，放線菌症，胞虫嚢腫などがあり，また腹腔腫瘤では胆嚢，肝臓，脾，大網などから発生する真性腫瘍，卵巣嚢腫，リンパ節核腫，大網膜嚢腫，大網膜嚢内出血，大網軸捻転，回虫卵による肉芽腫，リポイドグラヌローム，第四性病による結腸炎性肉芽腫などが挙げられる．

治療としてははじめ Schloffer は保存的療法をよしとしたが，最近では観血的手術による腫瘤の全剔出療法をもつて最良とするものが多い．元来炎症性腫瘤であるために，保存的療法のみでも，何らかの好影響を期待出来る筈であるけれども，異物を含有する場合には，これを除去しない限り根治を望みえないのは当然であつて，実際最近の報告例ではそのすべてにおいて，全剔出手術を行われ，良好な成績がえられている．われわれもやはり腫瘤の全剔出を最良の方策と考える．

われわれの経験した症例について，上述の諸項を照合して考察してみると，本例では虫垂炎手術に際して，虫垂切除とともに，充血腫脹して虫垂に附着していた大網の一部が切除されている．従つて大網の切除断端残部には虫垂炎から波及した病原菌がなお残存しえたことを推定してもよい筈である．しかもこれに対して，最初の虫垂切除術後，僅かに油性プロカイン・ペニシリン1日40万単位ずつ，2日間筋注されたのみであるから，これら残存病原菌が撲滅されることなく炎症性変化を拡大し，大網組織内において膿瘍を形成し，他方大網本来の防禦反応によつて，これが慢性肉芽腫に進展した結果，こゝに Braun 氏腫瘤を形成するに至つたものと考えられる．またこの腫瘤がたまたま横行結腸前壁と腹壁腹膜との間にあつて，相互に癒着していたために呼吸時移動性を示し，さらに胆嚢影法を行つても明確なその影像を示しめず，ひいてはこれを胆嚢腫瘍と誤られた次第であろう．

われわれの症例では腫瘤内に魚骨，結紮絹糸あるいはガーゼなどの異物を証明することができなかつたけれども，本邦における報告例では異物を証明されたものが甚だ多い．また常に細菌感染を伴うものであるか

ら，手術材料の正しい消毒はいうまでもなく，術後における適切かつ充分な化療法を行うことが是非とも必要であることを強調したい．

結　　語

虫垂炎手術後，腹腔内に慢性炎症性腫瘤すなわち，Braun氏腫瘍を発現した症例についてのべ，併せて文献的考察を試みた．ことにその発生を防止するためには，一般開腹術の後適切にしてかつ充分な化学療法を行うことが必要であることを強調した．

主 要 文 献

1) Braun : Arch. Klin. Chir. **63**, 379, 1901.
2) Schloffer : Arch. Klin. Chir. **88**, 1, 1909.
3) Kroiss : Dtsch. Zeitsch. Chir. **112**, 253, 1911. 4) Müller : Die Chirurgie. **5**, 42, 1927. 5) Ranzi : Wien. Klin. Wochensch. **15**, 472, 1929. 6) 横田：日．外．宝．**2**, 680, 大14 7) 武藤：グレンツゲビート，**8**, 552. 昭9 8) 乗岡：日．外．宝．**11**, 760, 昭9 9) 大田川：海軍々医会雑誌，**25**, 777, 昭11 10) 石川，岡田：日．外．誌．**50**, 389, 昭24 11) 福島：日．外．誌．**50**, 373, 昭24 12) 鳥居：日．外．誌．**51**, 123, 昭25 13) 今村：弘前医学，1, **69**, 昭25 14) 桃崎：日．外．誌．**53**, 111, 昭27 15) 佐藤，小池：日．外．誌．**54**, 413, 昭28 16) 富田：日．外．誌．**55**, 1176, 昭29 17) 上田：臨牀外科，**9**, 9, 141, 昭29 18) 名和：日．外．誌．**55**, 1087, 昭29 19) 辻村，藤戸：日．外．誌．**56**, 271, 昭30