子宮外姙娠と誤られた原発性肝癌破裂の1例

大阪市立日本橋市民病院（院長：杉野修二博士）
医員　前川　守・小山　昭
大阪市立大学医学部外科学教室（指導：白羽弥右衛門教授）
研究生　平　井　昭　二

〔原稿受付　昭和30年11月28日〕

A CASE OF SPONTANEOUS RUPTURE OF PRIMARY HEPATIC CANCER MISDIAGNOSED TO BE ECTOPIC PREGNANCY.

by
MAMORU MAEKAWA, AKIRA KOYAMA
From the Nihonbashi City Hospital in Osaka (Director : Dr. SHYUJI SUGINO.)
and
SHOJI HIRAI.
From the Department of Surgery, Osaka City University Medical School.
(Chief : Prof. Dr. YAEMON SHIRAHA)

In this paper a case (43 year old housewife) of massive intraabdominal hemorrhage caused by spontaneous rupture of hepatoma is described, which had been misdiagnosed to be an ectopic pregnancy before laparotomy.

Hepatoma is apt to rupture spontaneously and suddenly it is liable to be misdiagnosed to be a case of perforation of stomach and duodenal ulcer or other kinds of acute abdomen, making the differential diagnosis difficult.

Hepatoma seems to be closely related with cirrhosis of liver and moreover its morbidity in Japan is eight times higher than in the U. S. A.

緒　　言

原発生肝癌は他の臓器の原発生癌腫に比べると非常に少いが，わが国では欧米諸国よりもその頻度が高い．貴家学而氏[3]の統計によれば，米国においては総剖検例42,276例中62例すなわち1.4‰となり，わが国の5大学（慈恵，九州，京都，金沢，東京の）統計では総剖検例20,185例中223例すなわち11.1‰であるから，米国の約8倍に当ることになる．

衆知のように原発性肝癌には腹水のおこることが多く，東大病理学教室の統計をみると110例中92例に腹水がみられ，このうち51例は血性であつた．この血性腹水の成因としては門脈系内のうっ血と急性の血行変調たとえば下空静脈，肝静脈，門脈等の栓塞あるいは圧迫によつておこる濾出性出血ならびに肉眼的に認められる破綻性出血等があげられる．なかんずく最後の破綻性出血のために慢性の貧血状態を呈するに至るものもあるが，時には腫瘍結節の軟化，崩潰のため，あるいは腫瘍が附近の大静脈へ浸潤し，急激に腹腔内に大出血を来して死の転帰をとることもある．

最近われわれは大阪市立日本橋市民病院において，原発性肝癌が自然破裂をおこして腹腔内に大出血を来したために，子宮外妊娠の破裂を疑い手術を行つた症例を経験したのでここに報告する．

症　　例

患者：大○富○子，43才，家婦.

月経：14才で初潮，以来整調で28日型，持続期間は3～4日，量は中等度で月経障害は殆んど認められない.

結婚と妊娠分娩：24才の時健康な現夫と結婚し，初産は26才，終産は36才で2児が健在しており，分娩および産褥は正常であつた．今回の最終月経は昭和30年2月1日から4日間あつたが，以来3月22日入院までは性器出血はなかつた.

家族歴：癌，結核，性病はすべて否定しており，両親の死亡名は不明である.

既往歴：生来胃腸が弱く，数年空腹時に心窩部に疼痛を覚え，嘈囃があり，時々胃痙攣様発作をおこしたが，その都度鎮痛剤の注射をうけて軽快していた.

約3年程前，十二指腸潰瘍といわれて医療を受けたことがあり，また約2年程前には胃炎といわれたこともあつた．これと前後して発熱と胃腸障害や軽度の黄疸および右季肋部の痛み等の肝炎を疑わしめる病気にかかつたこともあつた.

現病歴：昭和30年1月頃すなわち来院の約3ヵ月程前から心窩部痛が強くなつて黄疸気味となり，3月10日頃からは疼痛発作がひどくなつて，悪心嘔吐を伴い食慾が全然なくなり，夜間も殆んど睡着が出来なくなつた．19日頃からは上腹部の膨満と腹痛が強化し，貧血が著明となつて全身状態が悪化して来たので3月22日本院に入院した.

入院時所見：意識はは明瞭で栄養やや衰え，皮膚は乾燥し，顔面蒼白でやや苦悶状を呈する．体温37℃，脈搏約100，整正であるが小さくて緊張も非常に弱く，呼吸は浅くて約35を数えた．眠球結膜に軽度の黄疸を認める．瞳孔はやや縮少し，対光反応は正常である．舌は乾燥して白苔を認め，咽頭に軽度の発赤をみるほかには異常を認めない．口渇を訴えるが，水を与えると嘔吐を催す．心濁音界は正常で，第2肺動脈音がやや亢進している以外には心音に変化を認めない．呼吸音は一般にやや弱いのみで異常音を聴取しえない．肺肝界は右乳嘴線において第6肋骨上縁にあつた.

腹部は全体に膨満しており，ことに上腹部において著明である．しかし胃，腸輪廓を認めず，蠕動不安もない．腹部は全般に圧痛と腹筋防禦とが著明である．肝は約2横指径腫大し，肝縁は鋭であるが，その表面は粗大凹凸を呈し，圧痛が非常に強い．直腸指診によりダグラス氏窩にかなりの圧痛を証明した.

脾，両側の腎をふれず，下肢，顔面には浮腫を証明しない.

血液像：血色素Sahali 52%，赤血球数320万，白血球数9,800，そのうち分葉核好中球61%，桿状核好中球7%，好酸球0%，リンパ球31%，大単球1%，血圧82～42mm Hg，赤血球沈降速度1時間値98mm，2時間値125mm.

尿は褐色でやや溷濁し，酸性，比重1,015 Urobilin, Urobilinogen陽性，糖，蛋白はともに陰性で沈渣には赤血球，膿球，上皮細胞等が証明された.

糞便中には蛔虫卵を証明し，潜出血反応が弱陽性であつた.

上記の症状から最初は胃穿孔を疑い，肝の腫大は2次的のものと考えたが，最初に記載したように予定月経が遅延しているので念のために婦人科での再診を依頼した.

内診所見：子宮体は前傾前屈，大きさやや大で硬度柔軟，左附属器をふれず，右附属器に軽度の圧痛を訴えるが，腫瘍様のものはふれない．子宮腟部に軽度のびらんがあつて，リビードに着色している．腟分泌物は少量で暗褐色，血性．ダグラス氏窩に強度の圧痛があり，これを穿刺したところ多量の血液を証明した.

臨床診断：子宮外妊娠の破裂

手術所見：リンゲル氏液1,000 cc皮下注入後術中さらに点滴輸血を行いながら，局所浸潤麻酔のもとに下腹部に正中切開を加えて腹腔内に入ると，多量の血性腹水が流出した.

これを吸引しつゝ出血源を探索すると，両側の卵管，子宮には異常がなく，右卵巣はやや肥大して一部は嚢腫状になつている．左卵巣にも異常を認めえない．かくして骨盤腔内には出血源を発見出来ず，さらに虫様突起や腸間膜血管にも異常を認めえない．そこで切開創を上腹部に延長して心窩部を精査すると，胃，小腸，大腸は軽く膨満しているが穿孔部はなく，脾も正常である.

しかし肝の下床には多量の凝血塊のあることを認めたのでこの部をさらに精査すると，腹腔内には凝血塊にまじつて鶏卵大の壊死組織塊が発見された．胆嚢自体は中等度に腫大しているのみで異常はないが，肝は両葉とも腫大し，ことに右葉は全体として硬変に陥り，灰白色を帯びて，その表面は小顆粒状を呈し，この一

腹腔内に脱落していた腫瘍組織

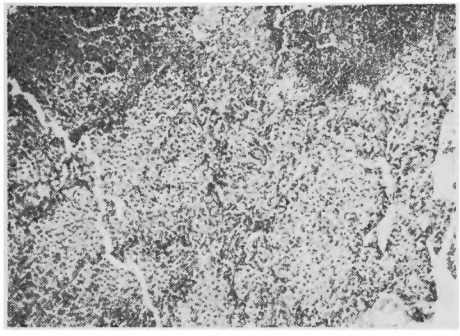

図　1　（弱拡大）

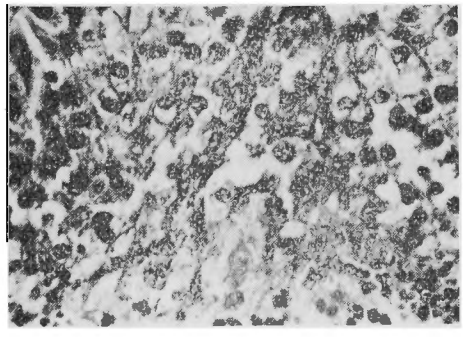

図　2　（強拡大）

同組織の嗜銀染色

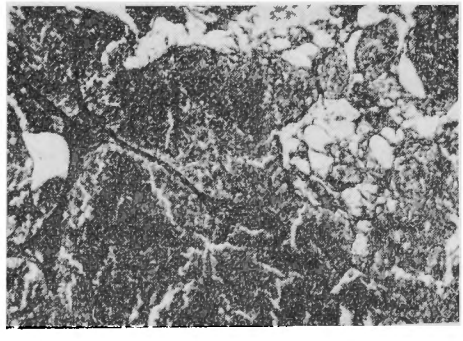

図　3　（弱拡大）

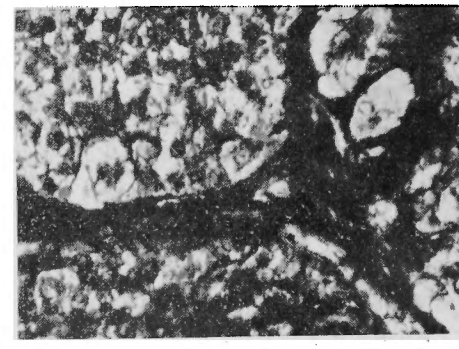

図　4　（強拡大）

試験的に切除した腫瘍周辺の肝組織

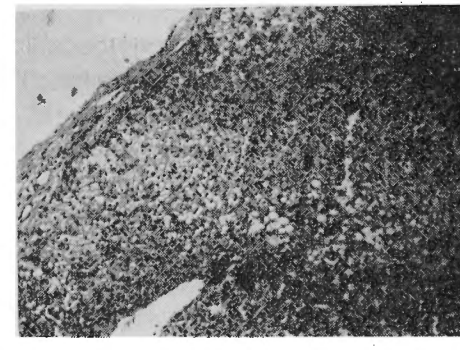

図　5　（弱拡大）

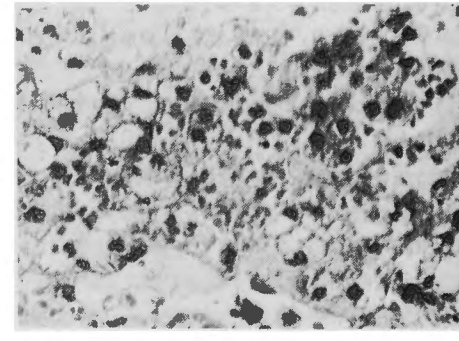

図　6　（強拡大）

部が腫瘍化して破裂していることがわかつた．硬変に陥いつている肝の一部を試験的に切除し，出血部に圧迫タンポンを挿入して腹腔を閉じた．術中吸引排除した血性腹水は凝血塊を除いて，約3,000cc であつた．

術後輸血，強心剤の注射その他の処置を施したにもかかわらず，約2時間を経て患者は死亡した．剖検は患家の事情で許されなかつた．

病理組織学的所見：腹腔内に脱落していた腫瘍組織は定型的な Hepatom の像を呈する（図1, 2）．すなわちいわゆる髄様癌の像で，癌巣が大きく隣接した間質は狭くて視野は殆んど癌細胞で埋つている．間質が極めて少いために腫瘍がもろく柔く，これが自然破裂の原因となつたものと思われる．壊死巣は殆んど見出されず，これにかわつて出血巣があるが，新しいものばかりであるから，これは腫瘍が破裂した時に出血したものであろう．かように壊死巣の見られないことは，これら組織が脱落してまだ間がないことを示すもので

ある．

嗜銀線維染色標本をみると（図3, 4）．線維は癌巣をとり囲み，癌巣内に入つていない．また強拡大によれば，癌細胞は小型の核をもつているが，多形的なところがあつて大型細胞も見出されるほか，細胞分裂像も多数認められる．

試験的切除肝標本は軽度の硬変を呈する．（図5, 6）グリソン氏鞘は肥大して小胆管の増殖はみとめられないが，胆管上皮が乳嘴様に増殖し，肝小葉の構造がかなり乱れて，脂肪変性が強く，肝細胞は萎縮して小型化している．肝中心静脈壁は大へん厚くなつているが，これは肝のうっ血が以前からあつたことを思わしめるものである．

以上の病理学的所見と病歴とを綜合すると，患者は以前流行性肝炎に罹患し，それが肝硬変よりHepatomに移行したものと思われる．

考　　按

肝癌の発生と肝硬変症との間に密接な関係のあることは早くから識られていたところであつて，たとえば京大病理学教室で剖検された輪状肝硬変症15例中9例において肝癌の発生が見出されている．また名大病理学教室の飛岡元彦氏[4]の統計によれば，18例のHepatomの剖検例中15例において肝硬変を伴つていた．また林田政幸氏[5]によれば，Hepatom 40例中硬変を伴うものは33例で82.5%に達している．

すなわち肝硬変症は肝癌の発生に対して有力な母地を提供するものである．

ところが近年京大病理学教室の天野重安博士[1)2)]は流行性肝炎から後肝炎性肝線維化症が惹起せられ，これが肝硬変症に移行しうるとのべている．他方近時ヴィルス性肝炎の発生が本邦においても多数に認められるようになつたのであるから，この天野博士の説は肝癌を取扱う臨床医家にとつてまことに重大な所説である．

たまたまわれわれの臨床例はその病歴，手術所見ならびに病理学的所見がこの天野博士の提唱によく一致するように思われるのは甚だ興味深いことである．

また原発性肝癌を年令，性別的にみると，戸田博氏[6]によれば男性の方が発生率がやや多く，幼児におけるHepatomの報告例はあるが非常に少く，30～50才に頻発し，その平均年令は46.6才である．その臨床経過は比較的短く3.2～3.6ヵ月となつている．

もともと原発性肝癌の自然破裂した臨床報告例は極めて少く，阪本亨吉氏[7]は昭和10年内外の文献を渉猟して外国の4例，わが国の4例をえてこれに同氏自身の2例を追加しているにすぎず，その後本邦では5例の報告があるのみで，ここにわれわれの1例を追加する次第である．

衆知のように原発性肝癌には実質性肝細胞癌，すなわちHepatomと胆管上皮性癌の2種類が区別されているが，崩潰出血を来すものは貴家学而氏[3]によると，その94%までがHepatomである．Hepatomがかくの如く破綻しやすい理由として考えられることは，胆管上皮性癌はもともと血管を侵すことが少く，また組織学的には線維化の傾向を示すのに反して，Hepatomは髄様，軟で血管に富み，その発育が旺盛で血管系内に侵入する特性をもつためであると思われる．

このようなHepatomの自然破裂の原因としては，頻回の腹水穿刺による腹圧の変化，排便時の努責，腹部に受けた外力などが考えられる．すなわちすでに破綻に傾いていた腫瘍結節に対して，直接または間接に腹部内圧の変化をおこすものはいずれもHepatomの破裂を誘発するものであろう．

かような際の臨床診断については，急性症状をおこす以前から観察中のものを除けば，急性腹部症状のもとに，これが突然おこるために，手術前の決定は困難である．

実際これまでの報告例の殆んどすべてが胃，十二指腸の穿孔と考えられており，その他には胆石症，急性虫垂炎，急性膵嚢壊死，上腹部イレウスなどがあげられる．

われわれも最初は胃または十二指腸潰瘍の穿孔を疑つた後，さらに子宮外妊娠の破裂と誤まつたものである．

結　　論

1）43才の家婦において，子宮外妊娠の破裂と誤まられて手術されたHepatomの自然破裂の1例を報告した．

2）Hepatomには自然破裂をおこす傾向があり，突然破裂すると胃，十二指腸潰瘍の穿孔と誤まられやすく，術前の診断は困難である．

3）Hepatomは肝硬変症と密接な関係をもつようであり，しかも本邦では欧米に比べて8倍も本症の発生頻度が多い．

（稿を終るに臨み御懇篤なる御指導御校閲を賜つた

大阪市立大学医学部外科教室白羽弥右衛門教授ならびに当院々長杉野修二博士に深甚なる謝意を表する.

本稿の要旨は第65回大阪外科集談会ならびに第9回大阪市医学会において発表した.)

文　　献

1) 天野重安：流行性肝炎，最近医学，**7**，4：350. 昭27 2) 天野重安，山本寛，土肥清一：流行性肝炎から肝硬変へ，綜合医学，**9**，5：230. 昭27 3) 貴家学而：東大病理学教室における原発性肝癌110例の統計的研究，癌，**23**，4：219. 昭4 4) 飛岡元彦：原発性肝癌の病理組織学的研究，環境医学研究所年報，**3**：158. 昭27 5) 林田政幸：(昭10)原発性肝癌と肝硬変との関係，東京医事新誌，2914：249. 6) 戸田博：原発性肝癌，日本外科学会雑誌，**34**，2：752. 昭8. 7) 阪本亨吉：特発性破裂を起し多量の腹腔内出血を来せるHepatomの2例，日本外科学会雑誌，**36**，上：729. 昭10 8) 佐川英二 原発性肝臓癌の破綻により腹腔内出血を来せる1例，グレンツゲビート，**4**，12：1614. 昭5 9) 牧野正一，直塚一郎：昭27，特発性皮下破裂を起した原発性肝癌の1例，日本臨床外科医会雑誌，**13**，3：97. 昭27. 10) 伊藤英雄：胆汁性或は胃十二指腸潰瘍穿孔性腹膜炎と誤診せられたる原発性肝癌の1例，日本医学雑誌，**12**，3：272. 昭28. 11) 甲田英久：腹圧に依つて破裂した肝腫とその剖検所見，博愛医学，**6**，3：223. 昭28. 12) 宮川忠弘：特発性破裂により腹腔内出血を来せるHepatomの1例，臨床外科，**10**，4：261. 昭30.

胆嚢腫瘍と誤られた虫垂炎後の横行結腸周囲炎*

大阪市立大学医学部外科学教室（指導：白羽弥右衛門教授）

助手　川　畑　徳　幸

桜井病院外科（院長：吉岡広忠博士）

河　原　佳　正

〔原稿受付：昭和30年11月28日〕

ON A CASE OF CHRONIC PERICOLITIS INDUCED AFTER APPENDECTOMY AND DISDIAGNOSED TO BE A GALLBLADDER TUMOR.

by

NORIYUKI KAWABATA,

From the Department of Surgery, Osaka City University Medical School
(Chief : Prof. Dr. YAEMON SHIRAHA.)

and

YOSHIMASA KAWAHARA.

From the Sakurai Hospital (Director : Dr. HIROTADA YOSHIOKA.)

A housewife, 43 years of age, was operated on acute appendicitis on December 5, 1954, with combined resection of inflammatory lesions of omentum. But 4 days later she complained of a spontaneous pain in the right hypochondrium, which became more striking and severe 10 days later. On admission to the hospital, an oval and

---

* 本稿の要旨は昭和30年1月22日第61回大阪外科集談会において発表した.