京都外科集談会抄録

昭和31年4月例会

(1) 視床汎投射系以外の部より誘発されるRecruititng Response 様現象に関するその後の研究

京大外 I
松永守雄，中村　昂，坂田一記

(2) 胃切除断端縫合不全の1治験例

大和高田市民病院
杉本雄三，藤野昭三

(3) 高度なる特発性気管支拡張症の手術治験例

大阪医大外 II
中村和夫，平井昭二，石川　登

(4) 経口腔的片側錐体路切断に於ける皮質脳波

京大外 I　越　智　幸　雄

(5) 下部脳幹よりおこる意識障碍

京大外 I　守　安　　久

(6) 脳幹部を直接刺戟する電気麻酔実験

京大外 I　浅　井　茂　三

(7) 経静脈性脂肪輸入に関する臨床的研究

京大外 II
日笠頼則，大谷誠三，城谷　均
伊豆蔵健，久山　健，島田泰男

(8) 乳腺腫瘍の内分泌学的研究（特にマストパチーと卵巣，副腎皮質の関係について）

京大外 II
増田強三，西谷圭吾，伊勢田幸彦
越　哲也，宅間　皓

(9) 肝硬変症の実験的研究

京大外 I
本庄一夫，土屋涼一，細野幸吾

(10) 頭部外傷に於ける意識障碍

京大外 I　荒　木　千　里

(11) 腹痛（神経病理を中心として）

京大外 II　木　村　忠　司

昭和31年5月例会

(1) 長期観察を行つたリンパ肉腫症の1例

京大外 I　松　島　正　之

21才の男子で，入院6ケ月間に亘り巨大なリンパ腺腫瘤形成に加えて，高熱全身性膿瘍形成敗血症等重篤な合併症を来したにも拘らず，よく生命を維持し続けたリンパ肉腫症の一例である．

本例は入院時リンパ肉腫症の外に非白血性リンパ性白血病も疑われたが，剖検の結果は普通のリンパ肉腫症とは可成り様相を異にし，脾肝の腫大，肝グリソン氏鞘内の細胞浸潤等白血病様病変をも認め，所謂白血性リンパ肉腫症に極めて近似せる変化を示していた．

(2) Gierke 氏病の1例

京大外 II　森　和夫，安藤卓爾

5才の男子，空腹時血糖値44mg/dl で Epinephrin に反応せず，尿に毎常アセトン体を証明した．肝は臍部に達する腫脹を示し，試験切片を採り，著明な Glycogen の沈着を各種染色法により証明し Von Gierke 氏病と診断した．

(3) 若年者直腸癌の2例

京大外 II　森　和夫，河端修一

16才の男子及び13才の女子の直腸癌を報告する．前者は直腸ポリープが癌発生母地となつたものと考えられ，後者は約2年間に肛門部より直腸膨大部に至る直腸全周をとりまく手拳大の腫瘍となり，組織学的には膠様癌であつた．

(4) 嵌頓鼠蹊ヘルニラ手術により発見された虫垂粘液嚢腫破裂及び腹膜仮性粘液腫の1例

三豊第一病院外科　井上尚史，篠原秀幸

廻盲部鈍痛以外に術前殆ど無症状であつた虫垂粘液嚢腫に基づく腹膜仮性粘液腫を経験した．血清ワツセルマン反応は強陽性であつたが組織像には梅毒性変化なく粘膜は稍萎縮するも存在しておりリンパ濾胞の痕跡的な組織所見と滲出液より大腸菌を培養し得た．

(5) 若年者に於ける十二指腸潰瘍穿孔

関ケ原病院　長谷川豊男，須原邦和

15才の少年で腹部激痛を訴えて来院したが，虫垂穿孔による汎腹膜炎と診断し開腹した所，十二指腸に小

豆大の穿孔が認められた．文献を調べるに，若年者の胃・十二指腸潰瘍は相当例報告されて居り，何れも穿孔例が多い．若年者の潰瘍は進行が早いのではなかろうか．又症状は何れも成人のそれと大差がないので，注意深く，レントゲン，胃液検査等を行えば穿孔以前の潰瘍を発見し得るのではなかろうか．

追　加

大和高田市民病院　杉　本　雄　三

私も最近2ケ年間に，胃十二指腸潰瘍穿孔を3例経験したが，3例中2例は比較的若年の22才と24才の女子であつた．

24才例は3年前に吐血した事があり，穿孔12時間後送院され開腹した．胃体部に示指頭大の穿孔あり，潰瘍を含めて胃切除（B.Ⅱ）して救急した．22才例は1年前十二指腸潰瘍で内科的に入院治療した事があり，穿孔後約20後間で開腹した．十二指腸幽門寄りに小指頭の穿孔あり，潰瘍を含めて胃切除（B.Ⅰ）して救急した．

24才例は一度吐血した事があるが，その後Silentに経過し，22才例は入院治療したがレ線検査でも手術適症を云われる事なく，その後も比較的 Silent に経過し，突然爆発的に穿孔したものであろう．若年者と穿孔→汎発性腹膜炎と云う事は如何なる因果関係によるものであろうか．

(6)　紫斑病様腸出血を来した2例

京大外Ⅰ　上　田　茂　夫

症例1　48才，女子，下腹部疼痛を主訴として来院来院時両足背に紫斑を有し，便潜血反能強陽性でコーヒ残渣様吐物をみた後，胃潰瘍との事で開腹した．胃には異常なく小腸漿膜に多量の出血斑あり一部狭窄像を示したので其の部を切除した．

症例2　20才，男子，回盲部疼痛で来院し手術を行つたところ虫垂炎，終末性回腸炎であつたが，術後下血，関節痛，腹部疝痛様疼痛，紫斑を来した．2例共その症状から Hennoch の腸性紫斑病に属するものと思われるが後者では先にペニシリン投与及びペニシリン注射により紅斑，発疹を来した既往あり，又白癬様皮膚疾患に罹患しているところからペニシリンアレルギーの紫斑病型発現とも考えられる．前者でもその可能性はあるがペニシリン投与の確たる既往なく断定は出来ない．治療上輸血，抗ヒスタミン剤が有効であつたがコーチゾンの効果は判然としなかつた．

(7)　骨折と骨萎縮その統計的観察

国立山中病院整形外科　広　谷　達　人

骨折後に於ける骨萎縮はその機能的予後の面からも留意すべき問題であるにも拘らず，Sudeck 氏症候群以外に知られる所が少い．よつて国立山中病院整形外科において取扱つた224骨折について主にレ線的に骨萎縮の統計的観察を行い，大略後の傾向を知つた．

1)　骨折後の骨萎縮には Sudeck の萎縮，Sternの記載した acute transverse bone atrophy 更に前腕骨，下腿骨の下端より手，足根骨へかけての多関節部萎縮の3型があることを知つた．

2)　Sudeck の萎縮は全骨折の約4％に見られ，平均年令42才，受傷後2～6ケ月以内に発生．

3)　Stern の萎縮は5例に見られたが，他の萎縮との間の移行型と考えられる点がある．

4)　多関節部萎縮と仮称する骨萎縮は19例の多きに達し，一種の急性反射性萎縮と考えられる．

5)　Burdeaux らの末稍骨片萎縮や所謂廃用性骨萎縮にも言及した．

メラ外科用手術台　低血圧下手術装置付

1. ハンドル一本で前後左右如何なる傾斜角度にもなり得る。
2. その操作は非常に確実迅速しかも円滑である。
3. したがつて如何なる部位の手術にも低血下麻酔法を応用出来る。
4. テーブルの両側が取外しに成て居るので左右いづれの上肢も自然の形で垂れ下り且支持器に固定が出来るので麻酔師が脈膊，血圧等の測定に便利である。
5. 患者を如何なる体位においても一局所に強い圧迫が加わり血行を障害しない様に特に留意してある。

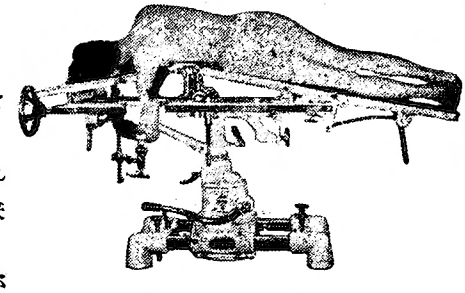

泉工医科工業株式会社

東京都文京区金助町73・電話小石川(92)7319．5332．3870