環椎の後頭骨化及び第Ⅱ第Ⅲ頸椎の癒合等の骨変形が著しく穿刺を妨げ，ひいては予測深程を無視した穿刺を強行させ，斯かる破局を招いたものである．

私の渉猟し得た範囲内に於て後頭下穿刺死亡例は，Dielmann (1929) の3例，Eskuchen (1923) の2例等を含め約20例を数えるが，其の何れも死亡原因が局所の異常及び異常血管の損傷によるものと報告されている．此の様に後頭下穿刺の危険性は局所に病的変化の有る場合，又は血管損傷による事を物語つている．本症例でも病理解剖所見より考え，第Ⅲ第Ⅳ及び第Ⅳ第Ⅴ頸椎々間軟骨ヘルニアの長期間圧迫によつて起つたと考えられる頸髄上部より胸髄上部迄の脊髄変性が予め存在した為に，正常の脊髄ならば死に迄は至らなかつた様な損傷でも，又本来一過性の変化でも，本患者では死を招来するに至つたものと考えられる．

又穿刺技術を省ると，穿刺部位の左右及び高低の偏位は見られなかつたが，側面レ線像による大槽迄の距離を考え，大内式計測値の誤差範囲を遙かに越える深程で，変性に陥つている頸髄を穿刺したことが最大の過誤と思われる．又種々の加療の効無く穿刺後6日で死亡したが，延髄部の障碍は譬え一過性のものでも死を招来し得るが，斯かるものには鉄の肺の使用の如きも考えられる．

穿刺不能なるものは必ずしも此の様な異例のみでなく，其の責が術者に存する事が多々有るので後頭下穿刺は常に充分の注意戒心を必要とする．又腰椎穿刺よりも容易であると云えるが，穿刺はあく迄慎重に行わなければならない．殊に脊髄に変化の予想される場合，又動脈硬化症や高令者に於て其の感を深くする．穿刺に際しては後頭下部を含む頸椎上部の側面単純レ線撮影の必要と共に，大内式計測値の誤差範囲内にて穿刺を行うべきである事を痛感する．以上後頭下穿刺による死亡例を報告したが，前車の戒となれば幸である．

御指導と御校閲を承つた岩原教授に深謝する．

主要文献

1) Dielmann, H. : Ref. Zbl. Haut-u. Geschl., **28**; 482, 1929. 2) Eskuchen, K. : Klin. Wsch., **2**; 1830, 1923. 3) Goldhammer, K. & Schüller, A. : Fortschr. Röntgenstrh., **35**; 1163, 1927. 4) 岩原寅猪; 医科器械雑誌, **10**; 197, 昭7. 5) 岩原寅猪; 医学輯覧（一般診断），第114号，196, 昭10. 6) 前田和三郎，岩原寅猪；東京医事新誌，2860号，17, 昭9. 7) Nonne, M. : Med. Klin., **20**; 919, 1924. 8) 大内正夫；日整会誌，**12**; 7, 622, 昭12. 9) 大内正夫；日整会誌，**13**; 95, 昭13. 10) Spiegal. L. : Ref. Zbl, Haut-u. Geschl., **32**; 646, 1930. 11) Zange & Kindler. : Zschrf. Hals-Nase-u. Ohrheilk., **12**; 150, 1925.

鎖骨化膿性骨髄炎に就いて*

厚生年金玉造整形外科病院（院長　医学博士　塩津徳政）
医員　中　村　博　光

〔原稿受付　昭和31年4月20日〕

A CASE OF THE CLAVICLE OSTEOMYELITIS

by
HIROMITSU NAKAMURA
The Pention Welfare Insurance
Tamatsukuri Orthopaedic Hospital.
(Director : Dr. Norimasa Shiotsu)

Osteomyelitis occurs chiefly in the long bone, while seldom in the short and the flat bone, especially in clavicle.

I experienced one case (a farmer aged 18 years) of the clavicle osteomyelitis, and treated by debridement and sequestrotomy of the affected region, fortunately

attained to good results.

I discussed refering Japanese literatures on this disease.

緒　　言

化膿性骨髄炎は，長管骨に発生するものが大多数を占め，短骨，扁平骨のそれは比較的少く，殊に鎖骨には稀である．私の調査した所によると，其報告例は14例を数えるに過ぎない．

最近私は本症の1例を経験したので，之を報告すると共に，文献上の報告例を参照し，本症に就いての総括的考察を試みたいと思う．

症　　例

患者：大○守，♂，18才，農業．

（初診　昭和29年11月11日）

家族歴：特記する事はない．

既往歴：マントー氏反応，ワッセルマン氏反応共に陰性で，其他にも特記する事はない．

現病歴：昭和29年9月20日（約2ヵ月前）特に誘因と思われるものなく，突然悪感戦慄と共に39℃に発熱し，同時に右鎖骨部より肩胛関節に亘り運動時の疼痛を訴えた．2日後，右鎖骨より前胸部にかけて瀰漫性に発赤腫脹し，某医より筋炎の診断の下に毎日ペニシリン30万単位の注射を受けたが軽快せず，発病第5日で切開により排膿をみた．漸次解熱し腫脹も消褪したが瘻孔を形成し，閉鎖の傾向が認められない．尚切開後約1週間引続いてペニシリン注射を受けている．

現症：全身所見：体格，栄養共に中等度，顔貌は正常で，胸腹部共に打聴診上異常を証明しない．

局所々見：右鎖骨部は稍々膨隆し，内，中1/3部に小指頭大の瘻孔が認められる．其辺縁は貧血性弛緩性肉芽で覆われており，消息子により其直下に粗糙な腐骨を触知する．瘻孔の周囲を圧すると黄白色，濃厚な膿汁が少量排出する．膿の塗抹標本に依り葡萄状球菌を証明した．尚右肩関節の運動域は，各方向に軽度に制限されている．

臨床検査成績：1）X線像所見：（写真1）右鎖骨は胸鎖関節部より中，外1/3部迄反応性骨膜肥厚像を認める．輪廓は比較的鮮明で，同部の骨髄には破壊像を認め，之は胸鎖関節に近い部位程著明である．更に骨髄内腔には陰影稍々濃厚な腐骨像を認め，周囲とは明瞭に界されている．

2）**血液像所見**：赤血球数410×10⁴，血色素量85％（ザーリー），色素係数1.03，白血球数8,200，好中球70％，（桿状核17％，Ⅱ核27％，Ⅲ核21％，Ⅳ核5％），好酸球0.5％，単球3％，大淋巴球6.5％，小淋巴球20％．

手術：（昭和29年11月26日）

術式：腐骨剔出，掻爬．

手術所見：胸鎖関節部より鎖骨の走向に沿い外方に向いて約12cmの皮切を加え瘻孔を切除し，骨膜下に鎖骨を露出した所，蜂巣状に穴があいており，これより膿汁が分泌していた．之を鑿開して3×1×0.5cmの

写真1　術　　前

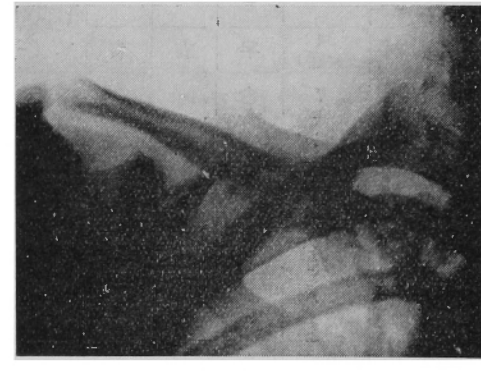

腐骨を摘出したが，骨柩は略中央で病的骨折を起していた．次いで弛緩性肉芽を充分掻爬した後，骨腔にガーゼを挿入し，他の部分は一次的に縫合を行い，術後開外位にギプス固定を行い，手術部は有窓とした．

経過：術後分泌物は減少し，1週間でガーゼを除去，2週間で創面は治癒した．術後1ヵ月半でギプスを除去し，肩胛関節部のマッサーヂを開始した．

術後1年を経過した現在，機能障碍は全く証明されず，元気に農業に従事している．

術後1年のX線像所見（写真2）では，胸骨部末端より中，外1/3迄肥厚し，境界鮮明で，骨梁も明瞭に認められる．

総括竝びに考按

1）発生頻度：諸家の統計によると化膿性骨髄炎の

---

* 本文の要旨は昭和31年1月の京都外科集談会の席上に於て述べた．

写真2　術　後



表　I

報告者	長管骨対短骨及び扁平骨の比
Haaga	12 : 1
Jrendel	7 : 1
Habu	12 : 1
菰　田	14 : 1
平　野	6 : 1
仲　田	8 : 1
鷲　見	5 : 1
沢井・若原	6 : 1
武藤・長渡	4 : 1
志　田	5 : 1
根　鈴	5 : 1
山本・香川	6 : 1

表　2

症例	報告者	年令	性別	利腕	患側	外　傷	先行性化膿病巣	部位	菌　種	治療法と予後
1	戸　島 山　田 伴	12	♂		右	(+) ボールが右鎖骨部に当る	(−)	内 2/3	葡球菌	切開排膿2回，切開創は閉鎖し，術後5週のX線像で骨膜肥厚骨破壊像あり．
2	上　村	34 (家婦)	♀	右	右	(−)	(−)	内 1/3	葡球菌	内側 6cm 切除 機能障碍なし
3	岩　崎	7	♂		右					鎖骨全剔出 15日で治癒す
4	〃	42	♂		右					部分切除 18日で治癒
5	島　田	20 (大工)	♂		右	(−)	(−)	全	葡球菌	腐骨剔出・搔爬 約1ヵ月で全治 機能障碍なし
6	奥　山	27 (家婦)	♀		右	(−)	(−)	内 1/3	白葡球菌	内側 5cm 切除 3週間で治癒．
7	斉　藤	17	♂		右	(−)	(−)	全		鎖骨全剔出・全治 物を持上げる力が弱り． 変形機能障碍なし．
8	徳　山	22	♂		左		(+) 左指瘭疽			
9	〃	13	♂		右		(+)右胃胛骨骨髄炎			
10	藤　田	14	♀		右				葡球菌	
11	松　村	生後20日								切開排膿 腐骨自然排出．
12	劉	25	♂		左		(+) 右足背に化膿巣			内側2/3剔出 治癒．
13	板　井	11	♂		右	(+) 3年前，同部に外傷	(+)右大腿骨骨髄炎		黄葡球菌	腐骨剔出・搔爬 2週間で治癒．
14	自己例	18 (農業)	♂	右	右	(−)	(−)	内 2/2	葡球菌	腐骨剔出・搔爬 2週間で治癒．

発生頻度は長管骨では短，扁平骨の4乃至14倍に達している（表1）．本院で処置した化膿性骨髄炎患者143例に就いて調査した所では，短・扁平骨々髄炎は24例で（但し長管骨々髄炎を同時に合併したものは除外した），其比は6：1となつている．我国の鎖骨々髄炎の報告例は，私の調べた所によると14例である（表2）．

又上村氏は諸家の化膿性骨髄炎の統計に現われた鎖骨々髄炎（熊谷・池田氏：355例中0，松村氏：417例中0，志田氏：590例中3例，梅津氏：533例中10例，沢井・若原氏：208例中2例，鷲見氏：455例中3例）を総計して，其発生頻度は0.58%乃至1.2%であると推定している．平山氏は短・扁平骨々髄炎が稀なのは，化骨

部静脈洞の膨大度が長管骨のそれより遙かに小さいので，病原菌停滞の機会が少い為であると述べている．

2) 性別及び年令：一般に化膿性骨髄炎は男性に多く，女性の3乃至4倍と云われている．鎖骨でも其比は10：3で男性に多い（表2）男性に罹患率の高い理由は，過労等の広い意味での外傷に遭遇する機会が多い為ではなかろうか．又化膿性骨髄炎は一般に幼年期より少年期に多いと云われているが，鎖骨々髄炎は肋骨々髄炎と同様比較的青年期に多い様である（表2）．

3) 原因：長管骨と同様，a）骨外傷，b）隣接部よりの進行性伝染，c）血行性感染等が挙げられる．外傷が骨髄炎の誘因として重要な役割を演ずる事は一般に多くの学者の一致した意見で，鈴木氏は原因の20%，沢井・若原氏は17%が夫々外傷に依ると述べている．然し他方沢井・若原氏等の如く特に外傷と関係があるとは考えられないと主張する者もいる．14例の鎖骨々髄炎中外傷の既往を明に持つものは2例である．然し乍ら広義の外傷（即ち疲労及び震盪等を含める）の観点から眺めると利き腕の点も考慮されねばならない．即ち左右別からみれば，右11，左2となつている（表2）残念な事には利き腕を記載しているのは僅か2例に過ぎないので確言は避けるべきであるが，本邦では一般に大多数の人々が右利きである事から推察すれば，やはり利き腕側に多いと云えるのではなかろうか．

一般に骨髄炎の多くは血行性により発病すると考えられているが，其原発化膿病巣の不明な場合が多い．鎖骨々髄炎でも原発化膿病巣が認められたものは，僅か4例に過ぎない．〔i）右足背部の化膿病巣（劉氏例）ii）左示指瘭疽（徳山氏例）iii）左肩胛骨々髄炎徳山氏例）iv）右大腿骨々髄炎（板井氏例）〕

4) 罹患部位：発病後相当な期間を経過し，且病巣が拡大した為，初発部位が不明な例もあるが，一般に内側に多い様である．

5) 菌種：葡萄状球菌が最も多く，連鎖状球菌，肺炎双球菌が之に次ぎ，チフス菌，インフルエンザ菌，淋菌，大腸菌も病原菌となると云われている．鎖骨々髄炎の症例は何れも葡萄状球菌によるものとなつている．

6) 治療：14例の鎖骨々髄炎の症例に就いて検討してみると，切開排膿2例，腐骨剔出，掻爬3例，部分切除4例，全剔出2例となつていて，其予後は何れも良好である．斎藤氏，岩崎氏等は鎖骨の全剔出術を行つているが，斎藤氏は術後，変形，機能障碍は認められず，唯物を持ち上げる力が弱い程度であると述べている．別に中山氏は鎖骨結核に対して同様に鎖骨の全剔出を試みた所，著明な機能障碍は認められず重量物挙上に際し，僧帽筋に軽度の緊迫感を訴える程度であつたと報告している．本院の山田は先に鎖骨結核の2例に対し部分切除術を施行し良好な結果を得，2年後のX線像所見には骨再生像が認められ，又著明な機能障碍は全く証明されていない．化学療法の進歩した現在では，部分切除，腐骨剔出，掻爬等に依り良好な成績を期待出来る現状であるので，各症例に応じて夫々術式を定め，積極的に病巣に侵襲を加えるべきであろう．更に一歩進んで，治癒促進，機能の早期恢復を期待する意味から骨移植を企てるのが妥当かと考える．

本症に於て興味ある事は，病的骨折を認めたことである．ペニシリン療法後の骨髄炎は容易に病的骨折を惹起すると云われている．本症は発病来大量のペニシリン投与を受けた為，反応性の骨膜肥厚，殊に骨増殖が阻止せられ，骨消耗が高度となり骨折を起したものと思われる．従つて早期より副子，或はギプス固定の必要性が痛感されるのである．

あとがき

以上鎖骨々髄炎の一症例を報告すると共に，些か知見を述べた．

（終りに臨み御校閲を賜つた京大整形外科近藤鋭矢教授並びに御指導御校閲を戴いた院長塩津徳政博士に深甚の謝意を表し，又多大の御助言を戴いた医長大塚博士に感謝する．）

参考文献

1）戸島，山田，伴：岩手医大整形教室業蹟集，**1**; 85，昭28. 2）森田，近藤，野島：最新医学，**6**; 昭26. 3）上村：昭和医学会雑誌，**9**; 17，昭24. 4）中山，村住：外科，**10**; 179，昭23. 5）島田：日外会誌，**44**; 122，昭18. 6）奥山：海軍々医会誌，**31**; 412，昭17. 7）斎藤：外科，**6**; 761，昭17. 8）鈴木：実験医報，**28**; 267. 昭17. 9）徳山：海軍々医会誌，**29**; 583，昭15. 10）藤田：昭和医大誌，**9**; 1273，昭13. 11）松村：東京女医大誌，**8**; 253，昭13. 12）志田：実地医学と臨床，**13**; 61，昭11. 13）熊谷，池田：日外会誌，**10**; 63，明42.