腸重積症の原因となつた廻盲辨部原発性リンパ肉腫の1例*

京都大学医学部外科学教室第2講座（主任　青柳安誠教授）
助手　戸　部　隆　吉

（原稿受付　昭和31年7月31日）

EIN FALL VON INTUSSUSZEPTION DURCH EIN PRIMÄRES LYMPHOSARKOM IN DER ILEOCÄCALGEGEND

von
TAKAYOSHI TOBE
aus d. 2. Chirurg. Universitäts-Klinik, Kyoto
(Direktor: Prof. Dr. YASUMASA AOYAGI)

Am 19. Mai 1956 wurde ein 27jähriger Mann, der eine mehrmonatliche Behandlung auf Magengeschwüre hinter sich hatte, in unsere Klinik aufgenommen.

Er litt unter periodisch wiederkehrenden Anfällen heftiger Magenschmerzen mit Übelkeit und Erbrechen.

Das Röntgenbild zeigte eine Periduodenitis.

Ein Bauchschnitt ergab eine ileocäcale Intussuszeption durch das Mesenterium ileocolicum commune, während sich Magen und Duodenum als intakt erwiesen.

Man nahm eine Ileocäcalresektion vor.

Nach dem Eingriff fand sich ein Tumor in der Bauhinschen Klappe, der durch die mikroskopische Untersuchung als Lymphosarkom erkannt werden konnte.

Da sich nirgendswo metastatische Tumoren fanden und das Blutbild keinerlei Leukämie zeigte, muss dieser Tumor als ein primäres Lymphosarkom angesprochen werden.

緒　　言

リンパ肉腫は，リンパ肉腫症として全身に多発性に発生したり．リンパ性白血肉腫症の像を呈したり，或は又早期から転移を来したりして，その原発巣を知ることは困難なことが多く，殊に腹腔内リンパ肉腫は転移腫瘤のために原発巣は推定されるに止まる場合が多いが，最近十二指腸周囲炎と診断された総腸間膜を有する廻盲腸重積症の1例で，廻盲瓣にリンパ肉腫が発見され，未だ転移を来たす以前に切除術を行い得た症例を経験したので報告する．

* 本稿の要旨は，昭和31年6月30日，京都外科集談会に於て発表した．

症　　例

27才男子，昭和31年5月19日入院．

主訴：上腹部激痛，悪心，嘔吐．

現病歴：昨年8月頃から疲労し易く全身倦怠感があつたが，11月頃から時々食事直後或いは3,4時間後に上腹部に激痛をおぼえ，悪心及び嘔吐を来す様になつた．吐物は食餌残渣及び黄色液汁で血液を混じたことはない．昨年末から疼痛発作は次第に頻繁となり，本年1月頃からは臥床せざるを得なくなつた．発病来医師に胃潰瘍と診断され，内科的治療をうけたが，症状は好転したことなく来院した．なおこの疼痛を下腹部におぼえたことは一度もないが時々疼痛発作に際して上腹部に腫瘤があるのに気附いたことがあるという．

食欲，睡眠は障害され，便通は便秘勝ちである．

前症歴，家族歴：特記すべきものはない．

現症：体格中等度，栄養はやゝ不良であるが，全身所見には異常を認めない．血圧最高108mmHg，最低80mmHg．

局所所見として，腹部は全般にやゝ陥没し，Magenkontur がみられるが，蠕動不穏，皮膚異常着色，静脈怒張等は認められない．触診すると，筋性防禦，局所性体温上昇は認められないが，右季肋部に圧痛点が証明される．腫瘤はどこにも触れず，腹水徴候なく腸音は正常に聴かれる．

疼痛発作後，右季肋部に手拳大の腫瘤が現われ，注意して触診したが，この腫瘤は捏粉様硬度（teigigweich）で，糞腫瘤の解釈の下に高圧浣腸を行うと容易に消失した．

ボアス，エワルド氏点は何れも圧痛著明である．

肛門内指診では異常を認めない．

臨床検査所見：血液は赤血球420万，血色素ザーリー90%で，白血球12,000，中性嗜好球増加の他，貧血及びリンパ球増加は認められないが，大便には潜血反応が強陽性に現われている．肝機能には著変なく，胃液は全採取液共，潜血反応陰性，無酸症が認められる．尿は蛋白が軽度に現われている他著変はない．腹部レントゲン透視を行うと，胃には Nische も陰影欠損もなく，幽門通過も良好で，十二指腸球部は正常に充影され，Nische は認められないが，図1の如く上方へ牽引されている．

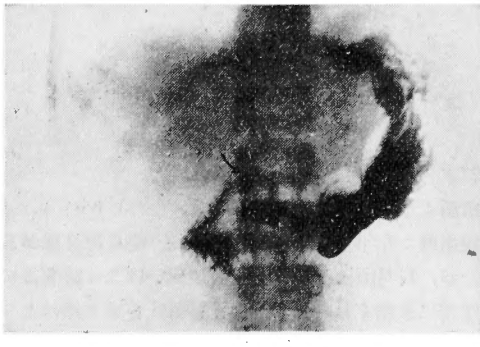

図　　1

以上，現症歴，腹部触診所見，レ線所見から十二指腸周囲炎と診断，手術した．

手術所見：腰髄断区麻酔の下に，上腹部正中切開を行い腹腔に達すると，十二指腸の一部に極く軽度の癒着がある他，胃及び十二指腸の大半には異常を認めない．腹腔をしらべると，結腸肝彎曲部に腸重積腫瘤が認められる．注意して徒手整復を行うと，重積された部は，バウヒン氏廻盲瓣から口側へ約10cm の廻腸，肛門側へ約15cm の盲腸及び上行結腸で，循環障害は全く認められないが，総腸間膜を有し，上行結腸は全く固定されず，且つこの重積部が線維膜で被われ，しばしば慢性習慣性に重積及び自然還納を反覆している様相が認められたので，廻盲腸切除及び廻結腸順蠕動性側々吻合術を施行した．術直後一時ショック状態を来たしたが恢復，次いで術後10日目頃から高熱及び鼓腸を来したので再手術した所，肝臓下膿瘍が認められこれを切開排膿した．なおこの際，腹腔殊に後腹膜腸間膜リンパ節を注意してしらべたが，何処にも腫瘍や転移腫瘤を思わせる様な腫脹は認められなかつた．現在も転移及び再発の徴は全く認められない．

摘出標本：摘出された標本は，廻盲瓣を中心として口側へ約10cm の廻腸，盲腸及び上行結腸とその腸間膜であるが，摘出後標本に切開を加え，始めて廻盲瓣に一致して，輪状，灰白，髄様の腫瘤が発見された．この腫瘤は弾性軟の硬度を有し，略々正常な粘膜の下にあり，壊死及び潰瘍形成はなく且つ又廻盲瓣の著明な狭窄を来させている様相もない（図2，3）

図　　2



組織学的所見：この腫瘤を組織学的に検索すると，図4の如く，比較的正常な粘膜下に広汎な細胞浸潤が認められる．腫瘍細胞はリンパ球様で形及び大きさは略々一様である．細胞の原形質は少く，核は円形でクロマチン網に富み，核分裂像が認められる．銀線維染色を施してみると，図5の如く，銀線維は個々の腫瘍細胞をとりかこむことはなく，粗に細胞群の中に入つている．腫瘍組織は全般に血管に乏しく，胞巣形成はどこにも認められない．以上の所見からこの腫瘍は，

図 3

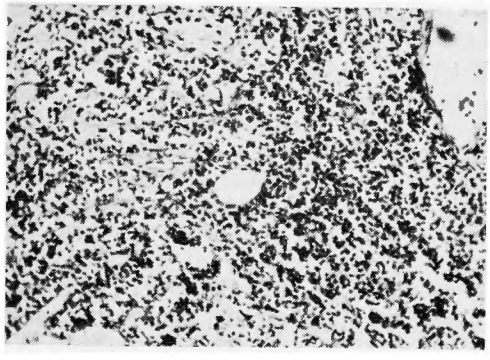

図 4

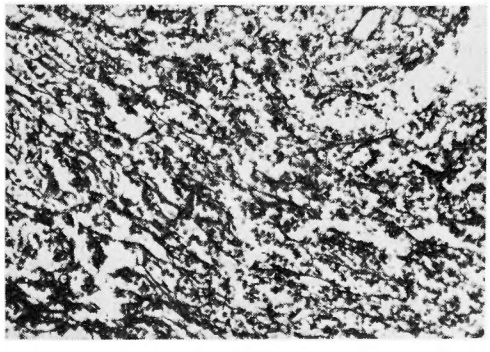

図 5

lymphocytoma 型のリンパ肉腫と考えられる.

考 察

本症例に於て興味のあることは，臨床的に十二指腸周囲炎と誤られたこと，又総腸間膜及び廻盲瓣リンパ肉腫が腸重積症の原因となり，これによつて，少くとも肉眼的触診的では未だ転移を来たす以前と思われた原発巣を切除し得たことである.

自覚症状を考察すると，廻盲瓣に原発したリンパ肉腫が次第に増大し，これが先天性に存在した総腸間膜と共に腸重積症の原因となり，しかも習慣性に重積及び自然還納を反覆し，頻発する疼痛発作となつたものと思われるが，患者は一度も下腹部痛として感じたことはなく，終始上腹部疼痛を訴えている．腸重積症の場合の疼痛は，主として腸間膜絞扼によるものであるから，下腹部に感じていゝわけであるが，仮面性虫重炎の場合の様に，関聯痛のみを感じたと思われる.

腸重積症は，腫瘤をふれ，経肛門的レ線透視を行えば診断は容易であるが，疼痛時に現われた腫瘤は teigig weich で，しかも高圧浣腸によつて容易に消失したので糞腫瘤と解釈，診断を誤まつたのである.

総腸間膜症は，胎生時の小腸管廻転直後（11週末期頃）に発育停止が起つた場合に生ずるもので，イレウスの原因となつたり，或は又全く無症状に経過して他の疾患の開腹手術の際に偶然発見されたりすることが多く，1850年 Bedner の乳児屍体解剖に於ける発見報告以来，内外に多くの報告例がなされている.

リンパ肉腫は先にも述べた様に，多くの症例は全身性のリンパ肉腫症，時にはリンパ性白血肉腫症の形で現われ(Gall and Mallory によれば，lymphocytoma の48%に，lymphoblastoma の38%に認められるという)，限局性に発生するものでも，早期に発見され易い体表部リンパ節例えば頸部，腋窩部，鼠径部リンパ節を除いては，原発巣は不明或は推定されるにすぎないことが多く，殊に腹腔内では，癌に比して肉腫は収縮傾向少く，狭窄症状を起すことがおそく，為に手術時期を失して原発性腫瘤のみを限局して発見し得ることは稀で，本症例の如く先天性に存在した総腸間膜によつて腸重積が誘発され，偶然にも転移形成以前に摘出されたことは幸いであると思われる.

尚初発部位として報告された場所は，頸部，腹部，縦隔洞，腋窩，鼠径部，扁桃腺，咽頭，脾臓等で，腹腔内では腸間膜，胃，小腸等のリンパ肉腫は相当報告されているが，廻盲部の原発性限局性リンパ肉腫は，現在までに調べ得た内外文献には，その報告例を認めない.

リンパ肉腫は，腫瘍構成細胞の分化程度によつて，lymphoblastoma, lymphocytoma 及びその混合型等に分類されるが，本症例は lymphocytoma に属するものである.

発生年令は，若年者にも現われるが，中年老年にむしろ多く，平均発生年令は40～50才である．又男性が

女性より多く，大ていの統計で2,3倍を示している．

転移は極く早期から，浸潤性に或は又血流を介してリンパ組織は無論，肺，骨髄，皮膚及び更には組織発生学的にはリンパ組織と関係のない肝臓，心臓，腎臓等にも生ずる．

1893年，Kundrat が記載した様な，広汎な全身性のリンパ肉腫は，リンパ肉腫症として多中心性，多焦点的に発生するのか，或は又早期の転移によつて形成されるのかについては，古来多くの議論がなされているが，現在では両者共存在するということが実験的にも明らかにされている．

Willis や Lumb 等は，リンパ性白血病（リンパ性白血肉腫症）は，リンパ肉腫の circulating metastasis に他ならないと云つている．

Lumb によれば，5年間生存者は全体の 17.36%であるが，35才以上では22.22%，35才以下では12.5%で若年者に発生したもの程予後が悪いことは一般悪性腫瘍と同様である．

本症例では，腹腔内，胸腔内，体表リンパ節等に全く転移を認めず，且つ術後も再三，骨髄穿刺，検血を行つているが，白血病所見を認めないから予後は良いのではないかと推定される．

結　　語

27才の男子，術前十二指腸周囲炎と診断された総腸間膜を有する廻盲腸重積症の症例で，偶然に転移形成以前に切除し得た廻盲瓣原発性リンパ肉腫の1例を経験したので報告し，併せて若干の文献的考察を加えた．

文　　献

1) Anderson, W. A. D.: Pathology. StLouis, C. V. Mosby Co., 1948. (Lymphosarcoma p. 1002, Lymphosarcomatosis p. 957)
2) Christopher, F.: Textbook of Surgery. Philadelphia and London, W. B Saunders Co., 1954. (Lymphosarcoma p. 1339-1340,) 3) 萩原義雄：腹部内臓外科学下巻．東京，南山堂，1954.（腸重積症 p. 161～171，腸肉腫 p. 101～107，廻結腸総腸間膜 p.40～41）4) 亀井諭：廻盲腸巨態細胞肉腫の一例及び腸肉腫の統計的観察．日本外科学会雑誌 **54**; 352, 昭28. 5) Ladd, W. E. and Gross, R. E.: Abdominal Surgery of Infancy and Childfood. Philadelphia and London, W. B. Saunders Co., 1950.(Intestinal Obstruction Resulting from Malrotation of the Intestine and Colon (p. 53～70) 6) Lumb, G.: Tumours of Lymphoid Tissue. Edinburgh and London, Livingstone 1954.（Lymphosarcoma p. 43～57 7) 間島永太郎：小腸や結腸の廻転異常の為に起る腸閉塞．手術 **5**; 525～534, 昭26. 8) 松田，建井：総腸間膜症．日本医学放射線学会雑誌，**14**; 429, 昭29. 9) 森茂樹：病理学総論．東京，日本医書出版株式会社，1949.（瀰蔓性腫瘍性増殖 p. 336～339） 10) 森茂樹：病理学各論後編．東京，日本医書出版株式会社，1950.（腸肉腫 p. 360.） 11) Willis, R. A.: Pathology of Tumours. London, Butterworth & Co., 1953. (Lymphosarcoma p. 765～771)

Latex and Thorium Dioxide (Thorotrast) in Treatment of Aneurysms

Mc Cune, W. S., Road, A., Blades, B., Arch. Surg., **70**; 583, 1955.

著者は先ず犬の胸部大動脈の外膜下に，Nitrogen Mustard を注入すると，4日～24日以内に動脈瘤が形成されて破裂する事を確め，この実験的大動脈瘤の破裂を防止する為に種々の膜状物質で Wrapping を行いその効果を比較検討した．

Cellophane, Nylon, Fiberglas, Cutis graft, split thickness graft, Asbestos 等は余り効果的ではなかつた．

Latexというのは植物の樹液で，乾燥するとゴム状の強靱な弾力性ある被膜を作り，更に線維形成を促進する作用を有しているが，Thorium dioxide (Thorotrast) も亦線維形成促進作用が強い．そこでこの両者の混合液でWrappingを行つたところ，最も優秀な成績を得た．依つて臨症例3例にもこれを応用して効果があつたと述べている．

（抄訳　村川　繁雄）