

# 脳結核腫形成に関する実験的研究

## 第2編 直接脳内注射実験

京都大学医学部外科第1講座（荒木千里教授 指導）  
 国立島根療養所（所長 坂井兼清博士）

藤野 道友

（原稿受付 昭和31年9月4日）

## EXPERIMENTAL STUDIES ON THE FORMATION OF THE TUBERCULOMA OF THE BRAIN

### II. IN CASE OF DIRECT INTRACEREBRAL INOCULATION OF TUBERCLE BACILLI

by

MICHTOMO FUJINO

From the 1st Surgical Division, Kyoto University Medical School  
 (Director; Prof. CHISATO ARAKI) and  
 Shimane National Sanatorium, Matsue (Chief; Dr. KANEKIYO SAKAI)

The experiments in the present report were made to observe the tuberculous changes in the brain caused by the direct intracerebral inoculation of tubercle bacilli in comparison with those caused by the intracarotid injection of the bacilli.

Rabbits preliminarily sensitized with bovine tubercle bacilli (0.1 mg in 1.0 cc hypodermically) were used for the experiments.

The bacilli suspension used for the intracerebral inoculation was the same as that for the intracarotid injection in the previous report.

The inoculation was done in the frontal area 5 mm deep from the bone surface. The rabbits which had lived for more than 20 weeks after the inoculation were then killed and examined in their brains macroscopically and microscopically.

#### Experiment IV: Intracerebral Inoculation of Simple Bacilli Suspension.

The rabbits were divided into three groups, each consisting of 5-6 animals, in accordance with the amount of the bacilli inoculated (0.01 mg; 0.1 mg; 0.5 mg). In each group, most of the rabbits survived for a long time, but in the 0.5 mg group they showed loss of weight, and the two of six died within a short period.

#### Findings of the Brain;—

There were solitary foci in the brain substance, subependymal cellular infiltrations and meningitis. All of these changes were sometimes equally remarkable and at other times someone of them was outstanding.

The solitary foci in the brain substance, usually of the animals which had lived for a long time after the inoculation, did not take the form of tuberculoma, but the form of abscess (plate 1-4), in which a large number of tubercle bacilli were detected by means of culture.

In the brains without such foci there were always subependymal cell infiltrations, sometimes perivascular cell infiltrations and exudative changes in the ventricles.

Meningitis was observed in almost all the rabbits, but tended to be localized. In the brains of the rabbits with a short survival period, diffuse and severe meningitis was found.

Experiment V : Intracerebral Inoculation of Bacilli Suspension Mixed with Lycopodium Particels.

As in the case of injection into A. carotis interna in the previous report, the bacilli suspension was mixed with 0.1% of lycopodium particles and 0.3% of arabic gum.

In this experiment, more rabbits died within a short period than in experiment IV, especially when more than 0.1 mg was given.

Findings of the Brain;- The bacilli seemed to have seldom settled in the injected part of the brain to form a big and localized change. Even if they formed such a localized change, it took the form of abscess rather than that of tuberculoma, and it was frequently found in an area remote from the injected point (plate 5, 6).

In most cases without such solitary foci there were subependymal infiltrations (plate 9, 10) and small tubercles in the ventricles, especially in the lateral ventricles (plate 11, 12). And in the rabbits which had died at the early stage, meningitis and perivascular infiltrations were observed.

With the anilin-fuchsin stain, many lycopodium particles were demonstrated in the subependymal tissue and in the intracerebral solitary foci.

Meningitis was observed in all cases usually in the frontal area. In case of the injection of a small amount of bacilli, meningitic changes were slight and main changes were observed in the subependyma.

The tuberculous changes in the lungs were slight both in experiments IV & V, and small productive tubercles were sporadically observed.

The following are the conclusions obtained from these experiments.

1) The early death of the rabbits was caused by the severe meningitis which directly followed the intracerebral inoculation, especially when a large amount of bacilli was injected.

2) Of the rabbits which had survived for a long period some formed big intracerebral solitary foci and others showed infiltrations and small tubercles in the ventricles, the meninges and the brain substances.

3) The big intracerebral solitary foci were not similar to the tuberculomas which were seen in case of intracarotid injection of bacilli, but they were revealed to be abscesses.

4) When the bacilli suspension mixed with lycopodium particles was inoculated intracerebrally, the resulting intracerebral changes tended to be diffuse.

5) Thus it may be seen that tuberculomas are formed with great difficulty in the brain following the direct inoculation of tubercle bacilli.

## 目 次

第1章 緒 言	実験 V……石松子未添加結核菌浮遊液の直接脳内注射実験
第2章 実験材料及び実験方法	
第3章 実験成績	第4章 考 察
実験 IV……単なる結核菌浮遊液のみの直接脳内注射実験	第5章 結 論

## 第1章 緒 言

人の脳内結核結節は、一般に血行性撒布によつて惹起されるものと云われているが、このことを実験的に裏付けるのは、結核性髄膜炎の発生実験と同様に困難なものであつて、私は第1編において、石松子未添加結核菌浮遊液の内頸動脈内注射に依り、ようやく結節形成を来し得た。本編においては、最も直接的と思われる結核菌の直接脳内注射実験を行い、それによつて起る脳の結核性病変を観察し、血行性感染実験の場合と比較した。

一般に脳内接種法は、鋭敏な結核菌検出法として用いられて来たが、この場合は、主にモルモット、マウスが使用され、観察期間も短く、慢性経過後の脳の形態学的変化の追求を主目的とするものではない。私は第1編に述べた内頸動脈内注射実験に使用したのとほぼ同条件の結核菌浮遊液の少量を脳内注射し、脳病変ことに結節形成に関して観察を行つた。

## 第2章 実験材料及び実験方法

## 実験材料

第1編と同様、実験動物には健康家兎（体重1.9～2.9kg）を用い、使用結核菌は牛型B15号株（京大結研）とした。

## 実験方法

予め菌量0.1mg（1.0cc）を大腿皮下に注射し、4週間後に Römer 反応陽性となつたのを確認した上、次に述べるような方法で脳内注射を行つた。即ち、家兎を腹位に固定し、更に下顎と口腔周辺を金輪で固定して頭部を不動とする。頭頂部を脱毛し、アルコール消毒し、約3cmの正中切開をなし、頭蓋骨を露出する冠状縫合、矢状縫合を確認し、右前頭部で両縫合より凡そ5mmへだたつた部に、錐でもつて硬膜を傷つけないように注射針を通すだけの小孔をうがつた。そのうち、針の長さが5mmになるように硬いゴム板の鋸を付けた1/4マントー針を用いて、各種条件の菌浮遊液を0.1cc注射した。注射針にゴム板の鋸を付けたの

は、確実に一定の深さの脳実質部に注射する為である。ゴム板を付けないで注射すると、刺入の深さや注射器の保持が不安定となり、脳室、蜘蛛膜下腔に誤入したり、脳内出血を起す恐れがあつた。菌浮遊液が確実に脳実質内に注射される際は、特有の抵抗が感じられるが、脳室内や蜘蛛膜下腔に注入される場合は、直立せしめたツベルクリン注射器の吸子が自らの重みで自然に下降して行き全く抵抗感がない。

脳内注射後は、第1編の場合と同様、出来るだけ長期観察することとし、約20週間以上生存した動物は空気栓塞で屠殺し、また観察期間内に死亡したものはその都度剖検し、脳の肉眼的観察を行つたのち、ホルマリン固定、パラフィン包埋、前額断切片として検索した。

## 第3章 実験成績

脳内注射実験も、内頸動脈内注射実験に準じて次の2種に大別して行つた。

実験 IV……単なる結核菌浮遊液のみの直接脳内注射実験

実験 V……石松子未添加結核菌浮遊液の直接脳内注射実験

以上の実験は、注射菌量の大小に従つて更に細別して観察した。

実験 IV 単なる結核菌浮遊液のみの直接脳内注射実験

菌量に従い下記の3群に分けた。

第1群 注射菌量 0.01mg（0.1cc）

第2群 // 0.1mg（//）

第3群 // 0.5mg（//）

第1群（第1表）

全例が長期生存し、約20週間で屠殺した。全般に体重増加が見られ、一部の動物には左後肢麻痺が出現したが、内頸動脈内注射実験に見られた如き眼症状を認めたものはなかつた。

脳所見

No.47. 49. 50. …… 注射部位に相当して脳内に膿

第1表 第1群 (注射菌量 0.01mg)

動物番号	体重 (kg)		期間(日)	転 帰	脳 の 主 要 所 見	附 記
	始	終				
47	2.7	3.6	140	生	膿瘍形成 髄膜炎	左後肢麻痺 左後肢麻痺
49	2.2	2.5	140	生	膿瘍形成 髄膜炎	
50	2.5	2.6	140	生	膿瘍形成 髄膜炎	
51	2.5	3.1	133	生	脳室上衣下浸潤	
52	2.4	3.1	133	生	髄膜炎	
54	2.5	2.0	133	生	髄膜炎 脳室上衣下浸潤	

第2表 第2群 (注射菌量 0.1mg)

動物番号	体 重 (kg)		期間(日)	転 帰	脳 の 主 要 所 見
	始	終			
56	2.3	3.5	133	生	脳室上衣下浸潤
57	1.9	3.4	133	生	脳室上衣下浸潤
58	1.9	2.6	133	生	脳内小結節 脳室浸潤
59	2.9	3.5	175	生	膿瘍形成 髄膜炎
60	2.9	3.3	175	生	脳内小結節 脳室上衣下浸潤

瘍様の病巣が見られた。即ち内容は液状膿性であつていわゆる結核腫の如く充実性のもではなかつた。組織所見は、病巣の中心部は壊死部よりなるが、多数の変性細胞が混在し均等な乾酪化は見られない。周辺は小円形細胞によつて囲まれ、所々に出血斑を見る。近傍の脳室は圧迫されており、一部に血管周囲腔の淋球性浸潤を認める。髄膜炎像は、前頭、頭頂部から大脳縦裂にかけて著明に認められるほか、脳底部にも限局性浸潤を見る。側脳室上衣下には、微細な浸潤巣を散在性に認める。

No.51. 52. 54. ……肉眼的に著変なく、鏡検上、側脳室上衣下に軽度の円形細胞浸潤巣を認め、脳内には、少数の類上皮細胞結節を見出す。髄膜炎像も限局性で小範囲に止まる。乾酪壊死巣は認め得なかつた。

第2群 (第2表)

全例とも長期生存し体重増加が見られた。麻痺を起したものはなかつた。

脳所見

No.59 ……刺入部位に相当して膿瘍型の脳内病巣を認め、その組織所見は、前記第1群の膿瘍形成例に類似している。髄膜炎像も前頭・頭頂部に認められた。

他の4匹 (No.56. 57. 58. 60) では、肉眼的に明らかな病巣形成を認めず、検鏡により、脳室上衣下の浸潤

を見出す。更に No.58 では脳室内小膿瘍の像が認められた。脳内乾酪巣の形成は見られず、No.58. No.60 において側脳室附近に類上皮細胞結節を見出したのみであつた。髄膜炎像は全般に軽度で限局化しており、淋球、プラズマ細胞、類上皮細胞等よりなる。

第3群 (第3表)

No.64. 66. は早期死亡、他は長期生存したが、生存例でも、体重増加は、前述の第1, 第2群ほど著明でない。また麻痺の発現を来すものが多くなる傾向が見られ、麻痺は左後肢のみならず左前肢にも発現することがあつた。

脳所見

No.61. 63. 65. ……これらは何れも注射側 (右) 大脳半球前半を占める大きな膿瘍型の病巣が認められた。すなわち脳の外景は、右半球膨化し、左半球は圧迫され、脳水腫 (側脳室拡大) を伴っている。組織所見では、病巣の中心部に壊死部を認め、変性破壊して核構造不明となつた細胞浸潤が見られる。病巣周辺部の浸潤巣には淋球性細胞のほか、多核球、単球様細胞の出現を認める。髄膜炎像は頭頂部から大脳縦裂にかけて特に高度である。

No.62, 64, 66. ……肉眼的に脳表血管の充血、あるいは小溢血斑を認める程度で、明らかな結節形成は見られなかつた。組織所見は、髄膜炎像を主とするもの

第3表 第3群 (注射菌量 0.5mg)

動物番号	体重 (kg)		期間(日)	転 帰	脳 の 主 要 所 見	附 記
	始	終				
61	2.2	2.7	191	生	膿瘍形成 髄膜炎	左前肢麻痺
62	2.1	2.7	161	生	髄膜炎	
63	1.9	1.7	175	生	膿瘍形成 髄膜炎	左後肢麻痺
64	2.3	2.2	11	(死)	髄膜炎	四肢麻痺
65	2.1	2.2	139	(死)	膿瘍形成 髄膜炎	左後肢麻痺
66	2.1	1.1	18	(死)	髄膜炎	両後肢麻痺

第4表 第1群 (注射菌量 0.01mg)

動物番号	体重 (kg)		期 間 (日)	転 帰	脳 の 主 要 所 見	附 記
	始	終				
71	2.9	3.7	136	生	脳室上衣下浸潤	
72	2.5	3.2	136	生	海馬脳浸潤 脳室上衣下浸潤	
73	2.6	2.4	162	生	著変を認めず	
74	2.6	1.6	115	(死)	脳室上衣下浸潤 脳内小結節	左後肢麻痺
75	2.2	3.0	204	生	脳室上衣下浸潤	
76	2.2	2.7	204	生	脳室上衣下浸潤	

であるが、No.62では限局性、増殖性であり、No.64、66(何れも早期死)には瀰漫性に発現したものである。また側脳室上衣下に軽度の浸潤部を見る。

#### 実験Ⅳの小括

菌量 0.01~0.5mg (0.1cc) を脳内に注射して、およそ20週間観察した。この範囲の菌量では、長期観察に耐えるものが多く、短期間で死亡したのは、大量注射を行った2例のみであった。しかし菌量の最も多かつた第3群では、他の2群に比し体重の減少傾向があらわれる点から、これ以上の大量の菌量の脳内注射では早期死が多くなり慢性経過をとらしめることは困難であろうと思われた。

脳所見は、(1)脳実質内の病巣形成、(2)脳室上衣下における細胞浸潤、(3)髄膜炎の発生、の3者が主なるものであつて、これらの所見は平行的に見られることもあり、また何れかが特に強くあらわれることもあつた。

(1) 脳内病巣は、長期経過後にもかゝらず結核腫類似の充実性の結節形成は認められず、膿瘍乃至空洞の形を示すものであつた。なおこれ等の膿性内容からは多数の結核菌が培養検出された。

(2) 脳内に大きな膿瘍型病巣を形成しない場合でも脳室上衣下の脳実質内に微細な浸潤巣が認められ、ま

た脳内小血管周囲腔の淋巴性浸潤が見られた。時に脳室内に強い滲出性炎を見ることがある。

(3) 髄膜炎の発生は、ほとんど全ての例に認められたが、全般に、限局化しているものが多く、瀰漫性で強い髄膜炎は早期死例(2例)に認めたのみであった。

#### 実験Ⅴ 石松子末添加結核菌浮遊液の直接脳内注射実験

既に第1編において、少量の石松子末を添加せる菌浮遊液の内頸動脈内注射を行つてようやく結節形成を来し得たことを述べたが、本実験においては、同様条件の菌浮遊液の直接脳内注射によつて脳に如何なる変化を来すか、に就て観察し、併せて単なる結核菌浮遊液のみの脳内注射実験(Ⅳ)及び石松子末添加菌浮遊液の内頸動脈内注射実験(Ⅱ)との比較を行わんとするものである。

即ち、結核既感作家兎に対し、石松子末 0.1%、アラビアゴム末 0.3% の割に添加せる菌浮遊液の直接脳内注射を行い、注射菌量に従つて下記の3群に細別して観察した。

第1群	注射菌量	0.01mg (0.1cc)
第2群	〃	0.1mg (〃)
第3群	〃	0.5mg (〃)

第5表 第2群 (注射菌量 0.1mg)

動物番号	体重 (kg)		期間(日)	転 帰	脳 の 主 要 所 見	附 記
	始	終				
77	2.5	1.6	99	(死)	脳室上衣下浸潤 脳内小結節	両後肢麻痺
78	2.7	2.0	131	(死)	髄膜炎 脳内小結節	四肢麻痺
79	2.3	1.5	103	(死)	脳室上衣下浸潤 髄膜炎	
82	2.8	2.6	39	(死)	膿瘍形成 髄膜炎	
83	2.2	3.0	175	生	髄膜炎 脳内小結節	
84	2.1	1.6	25	(死)	脳内浸潤(膿瘍型) 髄膜炎	

第6表 第3群 (注射菌量 0.5mg)

動物番号	体 重 (kg)		期間(日)	転 帰	脳 の 主 要 所 見
	始	終			
85	1.9	1.2	43	(死)	脳室上衣下浸潤 脳内小結節
86	1.9	1.4	20	(死)	脳室上衣下浸潤 髄膜炎
87	2.6	2.5	154	生	膿瘍形成 脳室上衣下浸潤
88	2.6	1.5	19	(死)	脳室上衣下浸潤 脳室内膿瘍

第1群 (第4表)

No.74のみは左後肢の弛緩性麻痺を起し115日目に衰弱死亡したが、他は外見上異常を認めず、体重増加が見られ、長期生存した。

脳所見

肉眼的に明らかな病巣形成を認めたものはなかった。検鏡により、側脳室上衣下あるいは脳室近傍の脳実質内に小範囲の浸潤巣が認められる。No.74(中途死亡)では、Virchow-Robin 腔に淋巴球性細胞浸潤を散見し、また No.72 では、脳内注射部位からへだたつた海馬脳に円形細胞の環状浸潤が見られた。全体を通じて、脳内に注入された石松子末は刺入部のみならず脳室上衣下にしばしば見出され、また髄膜、海馬脳、等に散見することがあつた。

第2群 (第5表)

観察期間内に死亡するものが多く、長期観察して屠殺したのは1例 (No.83) のみであつた。死亡例は、食欲不振、不活潑となり、また麻痺を起して急激に衰弱が加つたものである。

脳所見

No.78, No.82 …… 脳内注射部に相当して肉眼的に乾酪巣の形成を認める。組織所見では、No.78 では、内容充実した乾酪壊死巣で増殖性の傾向が見られ、結核腫類似の所見を示し、病巣周辺の Virchow-Robin 腔に淋巴球性浸潤が見られる。アニン水フクシン染

色で検すると石松子は病巣内のほかに側脳室壁にも見出された。髄膜炎像は乏しく、わずかに小脳髄膜に限局性に小結節を認めた。No.82に見られた脳内病巣は膿瘍型を示し、多数の多核球、単球様細胞の浸潤が見られ壊死層は充分完成されていない。髄膜炎は主に頭頂部につよく見られた。

No.77, 79, 83, 84, …… これらは肉眼的に明らかな脳内病巣を認めず、脳表血管の充血あるいは髄膜濁濁が見られる程度であつた。組織所見では、脳室ことに側脳室上衣下の円形細胞浸潤が見られ、また脳室内とくに脳室角に小浸潤巣乃至小壊死巣を認めた。また脳内血管周囲腔には、散在性に淋巴球性細胞浸潤が認められる。No.83(長期生存、屠殺)では、脳内小乾酪壊死巣が連続性に頭頂部髄膜に交通し限局性髄膜結核の像を呈していた。

第3群 (第6表)

本群も脳内注射後、食欲不振、不活潑となり短期間のうちに死亡するものが多い。四肢の麻痺は明らかでなかった。

脳所見

No.85, 86, 88, …… 脳内注射後19~43日で死亡したが、肉眼的に明らかな脳内病巣は認められず、脳表血管充血、髄膜濁濁を見る程度であつた。組織所見では脳室上衣に沿つて小円形細胞浸潤を認めるほか、脳室内にも浸潤しているのを見る。また Virchow-Robin

腔における細胞浸潤も強く発現する。アニリン水フクシン染色で検すると、結核菌及び石松子末は、主に側脳室上衣下に見出すことが多い。脳室及び脳内の所見に比し、髄膜炎像は比較的軽度で限局性であった。

No.87……(長期生存, 屠殺) 肉眼的に大きな脳内病巣を認め、外景は膿瘍性である。また右半球は全般に容量を増し、脳水腫(側脳室拡大)が見られた。脳内病巣は刺入部に相当して形成されておらず、脳底に近く視束交叉部附近に認められた。組織所見では、不全性の壊死部とともに多数の多核球の出現が見られた。また脳室上衣下にも瀰漫性の浸潤を認めるが、髄膜炎像は前頭・頭頂部に限局性に見られるのみであった。石松子は壊死巣内に多数見出された。

#### 実験Ⅴの小括

石松子末添加菌浮遊液を注射した場合は、実験Ⅳに比し早期死が多くなる傾向が見られた。即ち、脳内注射菌量0.1mg以上とした第2群及び第3群では、大部分が観察期間内に死亡した。

本実験においても、結核菌を脳内注射部位に定着せしめ孤立性の病巣、とくに結核腫類似の結節形成を得ることは困難であった。たとえ脳内に孤立性の病巣を認めてもその病像は膿瘍性に近いものであった。また脳内に結節形成を見出すことがあつてそれ等は注入部位から離れた場所に形成されていた。

脳内の孤立性病巣の乏しいのに反し、脳室系とくに注射側の側脳室上衣下に多数の浸潤巣乃至小結節を認めることが多い。また早期死亡例では脳内血管周囲腔における反応がよく見られた。

アニリン水・フクシン染色では石松子末は脳室上衣下および脳内病巣に最もしばしば見出されるが、ときに髄膜、海馬脳に散見することがあつた。

髄膜炎はほとんど全例に見られるが、前頭・頭頂部から大脳縦裂に限局することが多かつた。小菌量注射群では、全般に髄膜炎像に乏しく、主な変化として脳室上衣下における浸潤巣を認めた。

## 第4章 考 察

脳の近接器管の結核病巣あるいは結核性髄膜炎から脳内結核結節、就中、結核腫の如き病巣を形成することは極めて稀とされている。

私は実験的に最も直接的で簡易な手段と思われる結核菌の直接脳内注射を行った。菌浮遊液を蜘蛛膜下腔や脳室内に誤入しないように慎重に脳実質内に注射した場合、注入部位に相当して大きな脳内病巣を形成す

ることあり、また注入部位から離れた所に脳内病巣をすることもあつた。他方、かゝる大きな脳内病巣を欠き脳室上衣下あるいは髄膜の変化を主とするものも見られた。

脳内病巣形成を認めるものでも、その所見は、いわゆる結核腫の如く充実性の結節ではなく、むしろ膿瘍乃至空洞に類似するものであつた。この点は、血行性感染実験の一部に見られた結節像が、結核腫類似の所見を呈するのと較べ全く異なる所であつた。ただし脳内病巣のうちでも、注入部位から離れた場所に形成された結節においては、結核腫類似の像を見ることもあつた。

脳内に明らかな病巣形成を見たものも、そうでないものも、脳室壁あるいは髄膜の病変が認められ、更に注射部位と離れた脳実質内に微細な病巣の撒布を見ることがある。

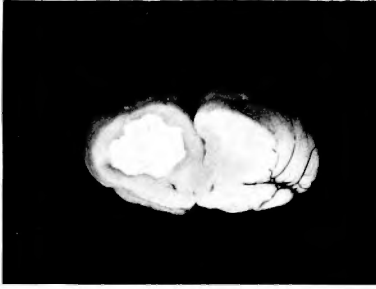
以上のような各種の所見から、脳内に直接注入された結核菌の運命について先ず次の2つの経路が考えられる。第1には、脳内注射の際に出来た注射針の経路を直接逆行して髄膜感染を惹起する。第2には、脳内注射部位から血管周囲性に脳内を拡つて行く。

私の実験では上記の何れもが認められた。即ち、比較的早期に死亡した動物においては、高度の髄膜炎像脳室壁浸潤が見られ、第1の場合に属するものと解される。一方、長期生存例においては、髄膜の変化は乏しく、主に側脳室上衣下浸潤を見ることが多い。同時に脳内血管周囲腔浸潤が各所に認められ、更にアニリン水フクシン染色で検すると、結核菌、石松子末の遊離移動(主に脳室上衣下)を見出す。これらの所見は前記第2の可能性を示すものであろう。

従来、直接脳内注射は結核菌の検出や毒力検定に利用されて来たが、これらの場合は、髄膜、脳実質、脳室の区別は問題にされず、観察期間も比較的短いものである。小動物に対する脳内接種では、上述第1、第2の両方式によつて、髄膜、脳実質、脳室の同時的な感染を起すものと思われる。

実験家兎の生存期間から見ると、脳内注射に引続いて強い且つ瀰漫性の髄膜炎を発生するか否かが一つの分岐点になる。即ち、早期髄膜炎死をまねがれた動物は外見上異常を認めずよく長期生存に耐えるものである。これらの長期生存例で晩発性の麻痺を發したものは脳内病巣から二次的に髄膜、脳室へ病変が進展したものと解される。

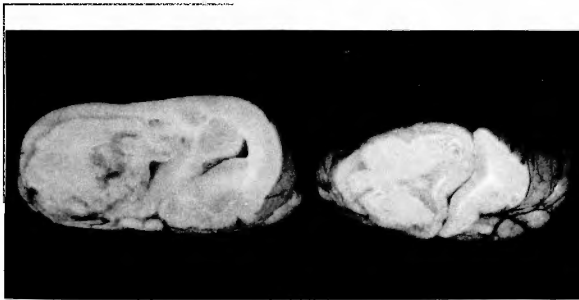
内頸動脈注射実験では、使用する菌浮遊液に石松子



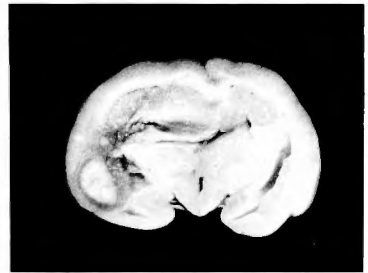
附図 1. 家兎番号 59 : 実験 IV, 単純菌液 0.1mg 直接脳内注射. 175 日後屠殺. 右半球に膿瘍型の脳内病巣形成



附図 2. 同上組織像 (×50)

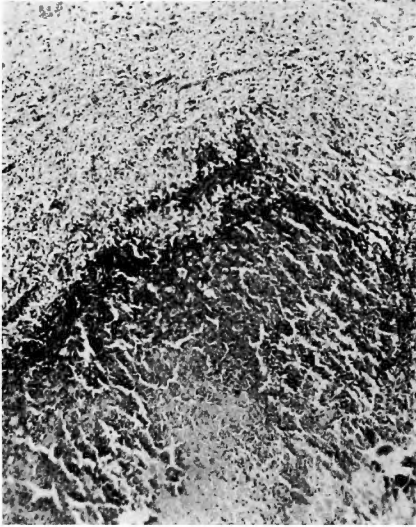


附図 3. 家兎番号 65 : 実験 IV, 単純菌液 0.5mg 直接脳内注射. 139 日後死亡. 右半球に巨大な膿瘍型の脳内病巣形成.

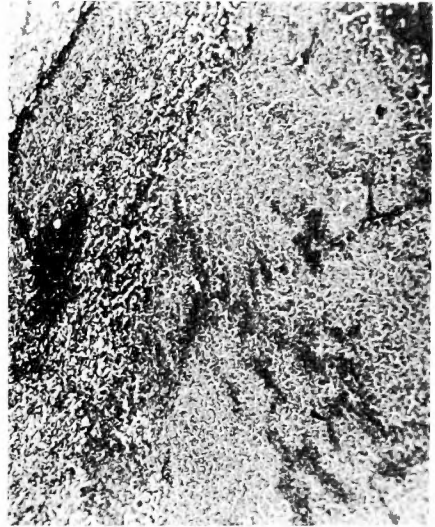


附図 4. 同上組織像 (×50)

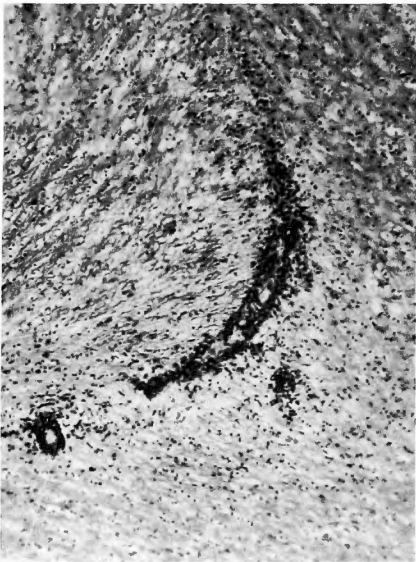



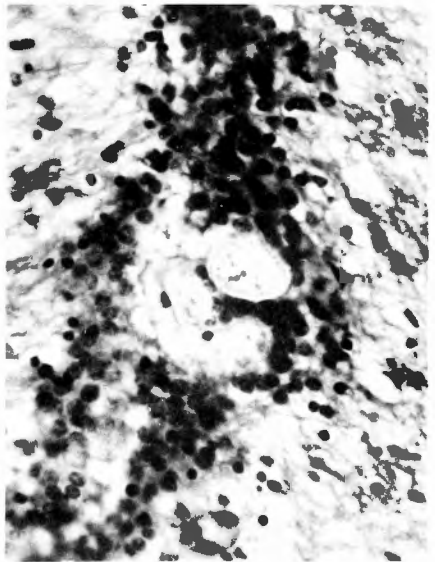
附図 5. 家兎番号87:実験 V, 石松子末添加菌液 0.5mg 直接脳内注射. 154 日後屠殺. 注入部位より離れた場所に脳内結節を形成.



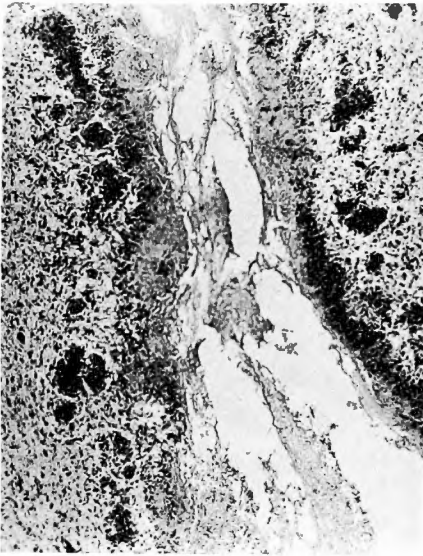
附図 6. 同上組織像 (×50)



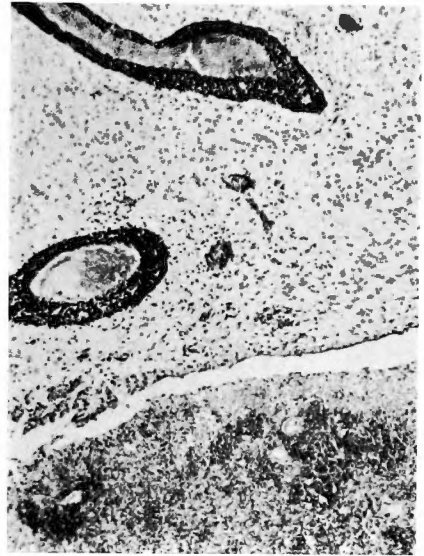附図 7. 家兎番号72:実験 V, 石松子末添加菌液 0.01mg 直接脳内注射 136 日後屠殺. 海馬脳における環状細胞浸潤. ×100.



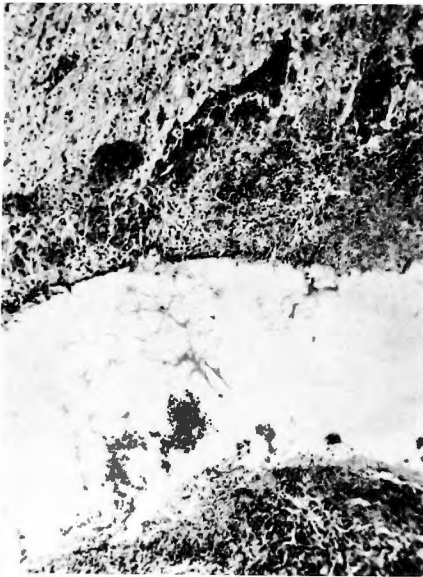
附図 8. 同上強拡大, 浸潤巢内に石松子末を認める. ×400



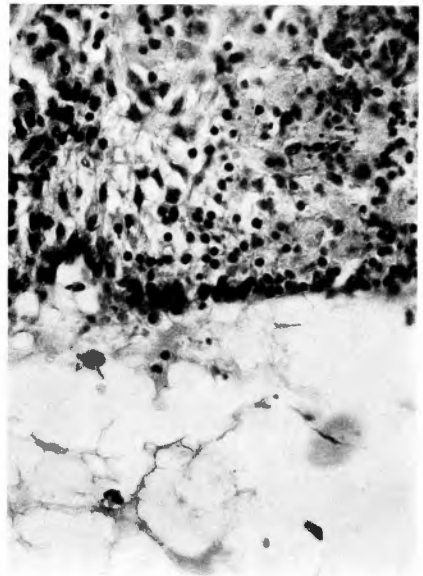
附図 9. 家兎番号79. 実験 V, 石松子末添加菌液 0.1mg 直接脳内注射, 10 3日後死亡, 脳室上衣下浸潤. (第3 脳室)



附図10. 家兎番号88: 実験V, 石松子末添加菌液 0.5 mg 直接脳内注射. 19日後死亡. 脳室内膿瘍, 著明な血管周囲腔浸潤 × 50



附図11. 家兎番号79: 実験 V, 石松子末添加菌液 0.1mg 直接脳内注射. 103 日後死亡. 側脳室上衣下における浸潤巣. (× 100)



附図12. 同上強拡大 (× 400)

末を添加するか否かによつて、脳内結核結節形成に著明な差異を認めたと、直接脳内注射では、石松子末添加注射の場合、観察期間内に死亡するものが多くなり注射部位に限局して脳内病巣を形成することなく、むしろ脳室、髄膜、あるいは注入部位からへだたつた脳実質への脳内散布の傾向が強くなる。これは結核菌と共に注入された石松子末による異物性炎が附加され全体としての炎症が強化されるためであろう。炎症性刺激が強過ぎる時には限局性の病変例えば膿瘍とか結核腫とかは形成され難いと思われる。

要之、脳内直接注射によつては、菌を脳内注入部位に定着せしめ、そこに限局性の結核腫類似的結節形成を得ることは困難であり、むしろ脳内散布の傾向がよいようである。この傾向は石松子末添加の場合に一層著明である。

なお、肺病変については、個々に述べることは避けたが、全般的に軽度で、増殖型の小結節をわずかに散在性に見出す程度であつた。

以上、主として直接脳内注射の問題について述べたが、人体ではたとえ外来性に脳近接部病巣から直接に結核菌侵入の機会があつたとしても、早期に髄膜炎を発生し短い期間に終るであろう。ただ、人為的に脳結核腫に対する手術が行われた場合、従来言われている術後髄膜炎発生のほかに、脳内散布——恐らくは血管周囲性に拡る——の可能性が考えられる。

## 第5章 結 論

内頸動脈注射実験におけるとほゞ同様条件の結核菌浮遊液の少量を用いて脳内注射実験を試み次の結果を得た。

- 1) 早期死は脳内注射に直接引つゞいて発生した髄膜炎によるもので大量菌量注射群に見られた。
- 2) 長期生存例では、脳内に大きな病巣を形成する

ものと、脳室、髄膜及び脳内の散布性浸潤を見るものの両者があつた。

3) 脳内病巣形成例は、長期観察後にも拘わらず、血行性感染実験で得られた如き結核腫様の結節とはならず、膿瘍型を示した。

4) 石松子末添加菌浮遊液を用いた場合は病変の限局化を却つて困難とし、むしろ脳内散布を促進する傾向が見られた。

5) 以上の成績より、いわゆる脳結核腫類似的病巣は血行性散布によつてのみ形成されるものと結論し得る。

(終りに臨み、始終御懇篤な御指導を頂いた荒木教授をはじめ、御支援下さつた坂井所長、松江赤十字病院本田、平岡両博士、島根療養所松原氏及び医局の方々感謝する)

## 参 考 文 献

(第一編の末尾に掲載したものは省略す)

- 1) Smithburn, K. C.: The Standardization of Longevity Against Dose in Experimental Tuberculosis by Intracerebral Inoculation. *J. Exp. Med.*, **64**; 771, 1936.
- 2) Soper, W. B. and Dworski, M.: Experimental Tuberculous Meningitis. Supernfection of the Meninges in Rabbits. *Am. Rev. Tuberc.*, **11**; 200, 1925.
- 3) Soper, W. B. and Dworski, M.: Experimental Tuberculous Meningitis. II. The Protective Action of Heat-killed and Living Tubercle Bacilli. *Am. Rev. Tuberc.*, **21**, 209, 1930.
- 4) 佐藤重一・高橋良: 聴器結核. 慈恵医大耳鼻科教室, 昭15.
- 5) 高橋宏: テンジクネズミの実験的結核性髄膜炎について(I). *結核*, **31**; 212, 昭31.
- 6) 登山威夫: 脳膿瘍の成立にアレルギーが関係するか. *日本外科宝函*, **21**; 14, 昭27.
- 7) 渡辺喜海: 海狸脳内接種による結核菌のビルレントツ判定方法 *結核*, **18**; 1090, 昭15.