

原発性肺滑平筋肉腫の1治験例

大阪市立大学医学部外科学教室 (主任 白羽弥右衛門教授)

教授 白羽 弥右衛門 専攻生 藤 末 雄
 研究生 中 村 義 扶 研究生 海 本 世 浩
 研究生 辻 田 百 典 研究生 沢 田 晃

(原稿受付 昭和32年7月6日)

A CASE OF PRIMARY LEIOMYOSARCOMA OF THE LUNG WITH RECOVERY FOLLOWING LOBECTOMY

by

YAEMON SHIRAHA, YU FUJISUE, YOSHIO NAKAMURA,
 SEKO UMIMOTO, MOMOSUKE TSUJITA and AKIRA SAWADA.
 (Department of Surgery, Osaka City University Medical School)

A case with a primary leiomyosarcoma in the upper lobe of the right lung has been presented, which was treated by successful lobectomy with full course of recovery.

The patient, 61 year old farmer, was suffering from neuralgic chest pain, bloody sputa and cough, since 6 months before the operation.

The postoperative course of the patient was quite well and showed no sign of recurrence of the disease.

The literature pertinent to the subject has been surveyed and thirteen previously reported cases are reviewed.

The incidence, radiologic, clinical and pathologic features of the disease are discussed.

筋腫が肺に原発することは、はなはだまれである。従つてこれに関する症例報告数もきわめてすくない。ところが最近われわれは、右肺上葉に原発した滑平筋肉腫の1例を経験し、右肺上葉切除術を行つて、全治せしめたので、ここに報告する。

症 例

61才の男、農夫

家族歴：既往歴には特記すべき事項がない。

現病歴：昭和31年6月中頃より、右前胸壁から側胸部にかけて、神経痛様の痛みを覚えるようになった。その後、疼痛は右胸骨骨縁、右背部にまで波及するに至つた。当時、神経痛という診断のもとに、某医の治療をうけたこともあつたが、症状は好転しなかつた。8月にはいつて、咳嗽が激しくなり、痰の量が増加し、

これにまじつて凝血をも喀出するようになったので、本院第1内科を訪れ、レ線検査をうけたところ(写真1)、右肺腫瘍といわれて、早速該科に入院し、対症療法をうけた。入院中、一度胸骨裏に激痛を覚えて、本外科に受診したことがあり、当時、極力手術を奨められたが、患者はこれを拒否して9月下旬、一旦退院した。

その後しばらくは、疼痛、咳嗽、血痰等の諸症状がほとんど消退してしまつて、家事の手伝程度のことではできるようになつた。しかし、11月中旬、風邪が誘因となつて、再び以前の症候があらわれ、胸痛の増強と、息切れを主訴とし、手術を希望して当外科に入院した。

入院時所見(昭和31年12月4日)：栄養やや悪く、顔貌は苦悶状を呈して、軽度の貧血がみられる。体温37°C、脈搏82、整、緊張良好、リンパ節腫脹は、右腋

窩に硬くて大豆大のものが1コふれられたほか、頸部、鎖骨窩、左腋窩、両鼠径部等には著明な腫脹をみとめられない。外見上胸廓は左右対称で、呼吸時の運動も左右同等、とくに腫瘍ないし腫脹をみとめない。心濁音界、心音に異常がみられない。打診上、左肺野は正常であるが、右肺野は第3肋骨から上部が濁音を呈し、聴診上では、右肺上野、右鎖骨窩、すなわち上述の濁音界に一致して、呼吸音が消失している。しかし、どこにも病的呼吸音を聴かれない。

腹部では、肝、脾、腎ともにふれず、別に異常所見をみとめられない。

血液検査では赤血球数378万、血色素量76%（ザリー値）、白血球数5,200で、軽度の貧血像を呈しているが、白血球百分比では著変をみとめられない。赤沈値は1時間12mm、2時間値30mmである。肝機能は大体正常で、尿酸検査上にも著変をみとめられない。

喀痰は、1日喀出量15ないし20cc黄白色、粘液性で、膿性分もみられ、ときに血液を混じることがある。Papanicolaou法によつて幾度か細胞学的検査を行ったが、腫瘍細胞を見出しえなかつた。

胸部レントゲン所見：写真2, 3は再入院当時の胸部後前像および側方位撮影像であるが、右上野の病巣が前回（4ヵ月前）の像と同様、濃い均等な陰影で示され、その境界は比較的明瞭である。

ところで、前回のものと今回（12月）の後前像とを比較してみると、前者において、第2, 3肋間にあつた陰影の下縁が、後者では第3, 4肋間にみられる。後者では縦隔洞との関係が不明瞭であるが、前者から判断して病巣は右上葉のものと推察され、これと後者の側面像とを考え合せると、右上葉にexpansiveな発育を示す腫瘍が発生し、次第に増大して、右肺上野を占めるのみならず、中葉をも圧迫しつつあるものと推定された。

気管支鏡検査や気管支造影の実施には患者の同意を一切することができなかつたのはまことに遺憾である。上述の単純撮影像による病巣の推移からみて、一応右上葉の癌腫と診断された。ところが、肺機能検査成績（表1）では、総肺機能検査で、肺活量3,064cc、分時最大呼吸量が78.09 l、予備換気能力88.5%、また呼吸当量は4.6 lで、その機能は比較的良好に保持されていることがわかつた。のみならず、左右別肺機能検査では、左に比べると右側の分時酸素消費量がやはりすくなくなつているものの、呼吸当量はむしろ病側が良好な値を示している。

以上の成績から、病巣はかなり広範囲におよんでいるが、健康肺とは明確に境され、健康肺の機能がほとんど全く廃絶されているのに反して、健康肺野の代償機能は十分に営まれているものと判断した。

それゆえ、心電図（写真4）が期外収縮を示す以外には、異常がみられないという点をも考慮にいて、この患者は右肺上葉切除術に充分耐えうるものと考えられた。

手術所見：それで手術前5日間で、総計1,000ccの輸血を行つて、昭和31年12月24日、右上葉切除術を施行した。ラボナル、笑気の誘導麻酔後、エーテルの閉鎖循環式気管内麻酔のもとに、左側臥位で手術を開始した。側後方経路によつて皮膚切開を加え、第6, 7肋骨を傍脊柱線から、それぞれ約20cmおよび15cm切除して開胸した。

胸腔内からは少量の血性滲出液の排出があり、胸壁肋膜と接して、直下に一見して腫瘍とわかる、淡紅色の膨隆がみとめられた。このものは小児頭大で、右上葉そのものが腫瘍化して増大し、右胸腔の上半分を占めていることがわかつた。その表面は平滑で、淡紅色ないし暗赤色を呈し、ところどころに灰色の隆起があり、一般には弾性硬である。しかし、弾性軟を呈して、囊腫を思わせる部分もあつた。側方の一部と下方を除いてほとんど全面的に、胸壁肋膜と腫瘍の表面とは線維性に癒着し、とくに肺尖部と縦隔面では甚だ強固で、索状、帯状をなしており、剔出手術の困難さを思わせた。

それでまず、操作の比較的容易と思われた肺門部の処理を行つた上で、逆行性に手術をすすめ、癒着はほとんど手指でもつて、鈍的に剝離した。肺門部にはリンパ節の腫脹もみられず、また視診、触診上、中、下葉の異常は全くみとめられない。切除後、胸腔内にポリエチレン排液管を挿入して、創を一次的に閉鎖した。

剔出標本所見（写真5, 6）：肉眼的には、切除した右上葉全体の大きさは18×12×9cm、重量は0.9kg、大体円錐形をなし、右上葉のほとんどすべてが、厚い被膜でおおわれて腫瘍化したS₁で占められ、その周囲には圧排されて扁平となつた含気性のないS₂とS₃がみとめられる。B₂とB₃には消息子がいいるが、B₁には挿入できない。S₁つまり腫瘍の剖面は、湿潤、弾性硬、灰白色ないし光沢のある真珠色を呈し、中心部は空洞化して、3×4cmの変性壊死に陥り、軟化融解の傾向がみられる。

病理組織学的には、まず、ヘマトキシリン・エオジ

表 I

総肺機能検査		氏名 鈴 ○ 常 ○ 昭和31年12月17日	右肺機能検査	
分時酸素消費量	室内空気 純酸素	195 cc 265 cc	分時酸素消費量	室内空気 純酸素
酸素不足量		70 cc	酸素不足量	
呼 吸 気	室内空気 純酸素	462 cc 333 cc	呼 吸 気	室内空気 純酸素
呼 吸 数	室内空気 純酸素	19.5 21	呼 吸 数	室内空気 純酸素
分 時 呼 吸 量	室内空気 純酸素	9.01 6.99	分 時 呼 吸 量	室内空気 純酸素
呼 吸 当 量	室内空気 純酸素	4.60 2.60	呼 吸 当 量	室内空気 純酸素
肺活量(背臥位)		3,054 cc	左肺機能検査	
貯 気		559 cc	分時酸素消費量 酸素不足量	室内空気 純酸素
補 気		2,043 cc	呼 吸 気	室内空気 純酸素
分時最大呼気量		78.09	呼 吸 数	室内空気 純酸素
分時呼気予備量		69.08	分 時 呼 吸 量	室内空気 純酸素
予備換気能力		88.5%	呼 吸 当 量	室内空気 純酸素

ン重染色(写真7, 8)によつてみると、本腫瘍は比較的厚い結合織被膜をもつており、実質細胞は甚だ多様性で、円形、紡錘形あるいは桿状の細胞が束状をなして、種々の方向に走り、多数の筋束をつくつて、相互に錯綜し、一部著明な渦状像あるいは叢状像を示しているところもある。その核は大小不同、多くは長方形で一般に染色質に乏しいが、ところどころにあらいクロマチン顆粒を豊富にもつているものもみうけられ、細胞および核はいずれも単純な滑平筋腫に比較してやや大きいように思われる。腫瘍細胞間には、迂曲性のすくない結合織線維が介在、交錯しており、血管もみとめられ、この線維の量はところによつて様々である。このものはヘマトキシリン・エオジン染色上、エオジンに淡染し、また鍍銀染色法(写真9)では黒色に、Mallory染色法(写真10, 11)では青色に染まる。また、これらの腫瘍細胞のうちには、ところどころに不規則な形態を呈する巨細胞や、核分裂像がみと

められたが、癌を疑わしめる組織像はどこにも見当らない。

以上の所見から、これを滑平筋腫の未熟型、すなわち滑平筋肉腫と診断された。なお、S₁全体が腫瘍化しているため、発生母組織は勿論、腫瘍細胞の気管支上皮や軟骨組織への浸潤過程をみることはできない。

術後経過：術後の経過は順調で、20日目以後は体温の上昇が全くみられず、また痰の量も日を逐うて減少し、胸痛も次第に消退して、1ヵ月目には歩行ができる位にまで恢復した。術後66日で退院したが、当時のレ線像(写真12)では、右残存肺のかなりの膨脹がみとめられる。昭和32年7日現在、全く健康で、再発の徴候をみられない。

考 按

肺に原発する悪性腫瘍は、その大部分が癌腫であつて、肉腫はきわめてまれなものとされている。もとも

と、肉腫は円形細胞肉腫や紡錘形細胞肉腫のような未熟で、悪性度の高い単純なもの、混合腫瘍の型で発現する筋肉腫、軟骨肉腫、軟骨筋肉腫、あるいは線維肉腫等、幾分分化程度の進んだ、悪性度の比較的低いものに区別されている。それゆえ、肉腫という観点に立つてみた場合、この患者は、あとの範疇に該当するわけである。

しかし、これまでの肺平滑筋肉腫に関する文献を通覧すると、著者の多くは Pulmonary neoplasma may originate from smooth muscleとか、Primary smooth muscle cell tumor of the lung なる語を用いて、彼等以前に報告された肺平滑筋腫、線維性平滑筋腫、あるいは線維性平滑筋肉腫の症例を全部を包含し、“同様な case”としてとり扱っている。

肺腫瘍に関しては、かなり古くから臨床的にもまた病理学的にも、その研究がこころみられて来たにもかかわらず、なお系統立つた形態学的な基盤が確立されていない今日、本症の如く、とくに珍らしい腫瘍では、癌種のように比較的細分された病変の類型にあてはめるといつたような、詳細な形態学的観察はむづかしい。多くは臨床検査および手術時の所見と、剔出標本に対する肉眼的ならびに簡単な組織学的所見の記載にとどまり、腫瘍細胞の浸潤過程や転移形式あるいは腫瘍の発性母地を腫瘍の主な組織学的特徴とむすびつけて、固定しようとするころみはほとんどみられない。この論文では、本疾患に関して渉獵しえた文献にもとずいて、肺平滑筋腫および肺平滑筋肉腫の症例を一括して、できる限りの検討を加えてみた。

この疾患に関する報告は、1938年 Neumann によつて、66才女の剖検例について発表されているが、これが最初のものようである。その後の報告の中から Leiomyosarcoma のみをえらんで表2に示すと、自家症例をいれて、現在までわずかに14例を数えるのみである。このうち、Holinger および Watsonのおの2例、および Mishkin の報告例では単に Myosarcoma として発表されているが、その Atlas による病理組織学的所見から、一応 Leiomyosarcoma と推定してもよいと考えて、これをつけ加えた。なお、Leiomyoma として発表されているものには、Forkel, Franco, Hirose, Freireich, Duessing, Turkington, Langston, Unger, Head, Williams の各1例、および Gilbert の2例計13例がある。この他 Fibroleiomyoma として Brahdy, Crastnopol が各1例ずつを報告している。

以上の全症例を総括して、まず

- 1) 発生年齢は、最年少が4才、最高が67才で(註: Neumannが剖検で発見したのは、66才の女1名のみで、Watson らがいう彼のもう1人の経験例である83才の女は、Neumann の文献中に見出されない)、大体どの年齢層にもみられるが、50~60才代の高令者と20才以下の若年者に比較的多くみられる。
- 2) 性別による差はなく、発生率は男女ほぼ同数である。
- 3) 症状としては、咳嗽、喀痰、血痰、発熱、胸痛、体重減少、疲労感等が大体共通した自覚症状で、咯血はほとんどみられず、血痰の程度も肺癌程著しくはな

表 2

	著者	報告年	性	年齢	標本採取方法	部位
1	Neumann	1938	女	66	剖 検	左 下 葉
2	Brunn and Goldmann	1940	男	51	〃	左 上 葉
3	Randall and Blades	1946	男	34	〃	右 上 葉
4	Mishkin	1951	女	65	〃	左 上 葉
5	Johnson et al	1952	男	52	生 検	右 上 葉
6	Watson and Anlyan	1954	男	57	〃	右 中 葉
7	〃	〃	女	63	〃	左 上 葉
8	〃	〃	女	66	〃	左 下 葉
9	〃	〃	男	66	生 検	右 中 葉
10	〃	〃	男	4	剖 検	右主気管支
11	〃	〃	女	67	気管支鏡的組織切片	左下気管支
12	金本, 他	1954			生 検	左 下 葉
13	宮地, 他	1957	男	44	剖 検	右 上 葉
14	白羽, 他	〃	男	61	生 検	右 上 葉

い。呼吸困難や呼吸の促進は腫瘍の大きさよりも、むしろその発生部位によつて、その程度を異にするようである。すなわち、比較的小さなものでも、主気管支や気管壁から発生して気道を狭窄ないし閉塞するような形で発育すれば、これらの症状が当然つよく現れて来る。このような例として Watson は右主気管支壁から発生した polyp 様の滑平筋腫が右主気管支を閉塞するのみならず、左主気管支をも閉塞して、死に致らした4才の男子を経験しており、Freireich は直径約1cmの腫瘍が右上葉気管支を閉塞したために、右上葉が完全な無気肺を呈した滑平筋腫の1例を報告している。同じく、滑平筋腫の例で Green らも気管分岐部がほとんど閉塞された状態の1例を、Brunn は4×1×1cmの腫瘍が左主気管支を完全に閉塞してつまつた1例を経験している。これらはいずれも、腫瘍が比較的小さな割合に、呼吸困難が著しかつた例である。これに反して、気管支、毛細気管支、または肺実質内から発生して限局されていたものでは、たとえば自家症例のように、かなり大きなものでも、案外呼吸困難を訴えていない。

4) 腫瘍の発生部位については、まず喉頭の myosarcoma の1例が Holinger によつて報告されている。気管にみられたものとしては、Watson, Gilbert, Unger, Langston 等の症例がある。気管支におけるものとしては、先述したもの以外に、Turkington, Hirose らの報告がみられる。結局、腫瘍の大半は primary tumor of the lung として表現され、主気管支および大葉気管支に好発する癌腫とは対蹠的であるといえよう。

腫瘍の発生および発育状態を病理解剖学的な見地から、細かく追及された文献は見当らないが、気管、気管支壁に発生した腫瘍における Hirose らの報告にもとづいて、検討してみると、腫瘍は肺実質内の滑平筋かあるいは気管支系の管壁滑平筋から発生するが、その origin としては、さらに血管壁の滑平筋を無視することはできないものべている。腫瘍は局在性に発育し、通常あつい緻密な結合織で被覆され、閉塞性の intraluminal bronchogenic tumor の場合でも、被蓋気道粘膜炎とともに腫瘍化してしまつている症例はすくないようである。Freireich の例からも同じことがいえる。

要するに、これら腫瘍の増殖形式は一般に浸潤性ではなく、塊状に局在性の発育を示すものといえよう。

5) つぎに全症例を通じて、病理組織学的に鑑別を

要したものをあげると、carcinoma, sarcoma, neurofibrosarcoma, fibrosarcoma, rhabdomyoma, rhabdomyosarcoma などであるが、Hirose らは、滑平筋腫と fibroblasten の著しい出現をみせる Hamartoma との鑑別の必要を強調しており、また彼は滑平筋腫の自験例につき、結合織中の fibrocystic response が leiomyomatous の細胞増殖を示すものとしているが、ごく最近、fibroleiomyoma の1例を経験した Crastonopol と同様、この現象に対して hyperplasia か neoplasma かを決定することは困難であるとのべている。

6) 腫瘍の転移形成は、Neumann が剖検で肺門部および対側肺は勿論、甲状腺、脾、腎、副腎、脊椎など、きわめて広範囲に遠隔転移をみとめているが、他の症例ではかようなことはほとんどみられない。また、転移の経路についてもほとんど検討されていないが、Brunn は、彼が遭遇した下葉に転移を伴つた bronchial leiomyosarcoma の剖検例で、implantation によるものか、粘膜炎下のリンパ行性転移によるものいずれかであるとのべている。

7) 診断：

さて、かような疾患に対しては、いかなる検査法をもつてしても、術前に確定的な診断を下すことはむづかしく、結局、Papanicolaou 氏法によつて喀痰中の腫瘍細胞を検出するか、aspiration biopsy を行うか、または気管支鏡検査によつて腫瘍を発見し、その試験切片を採取して、組織学的に診断を下すほかに、確実な決め手はないようである。しかし、いずれも成功率はすくなく、ことに、喀痰検査によつて本症を発見した例はまだ1例もない。また、気管支鏡検査で腫瘍を発見できるのは気管、主気管支のもののみにかぎられており、たとえ、これをみとめえたにしても、それだけでは診断は不可能であつて、確診はやはり biopsyによつて下されねばならない。しかも、その成功率はきわめて低く、わずかに Watson, Randall, Green らの成功例が報告されているにすぎない。

なお、今までの症例では、レ線像の診断的価値もほとんどないといつてよく、肺癌と推定されたり、病名不定のまま手術が施行されている。これは一応無理からぬことではあるが、それでも、レ線学的な立場から症例をとりまとめてみると、つぎのような共通点が指摘される。

すなわち、良性と悪性との区別がレ線上に表現されることはほとんどなく、腫瘍は一般に球形で、陰影が濃

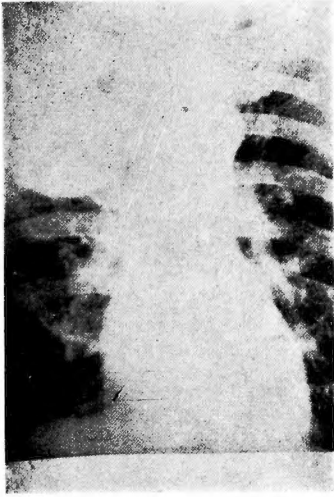
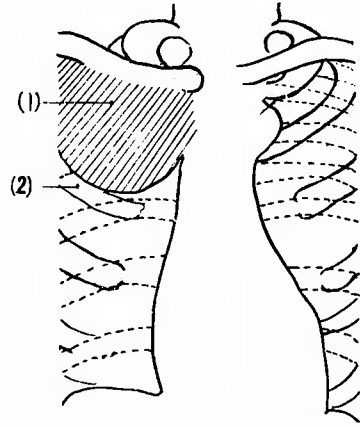


写真 (1 a) 術前4ヵ月



(1) 腫瘍
(2) 右第3肋骨

前写真 (1 b)

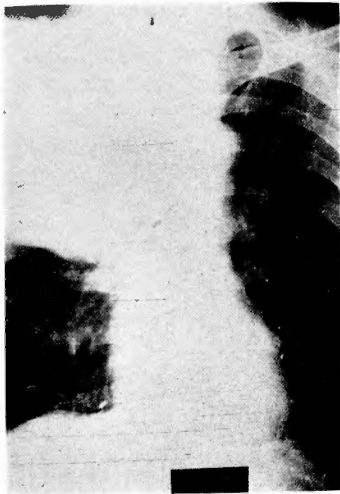
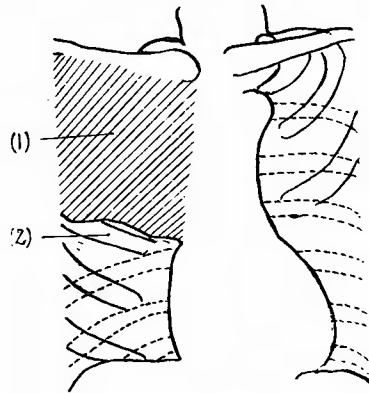


写真 (2 a) 術直前・前後像



(1) 腫瘍
(2) 右第4肋骨

写真 (2 b)

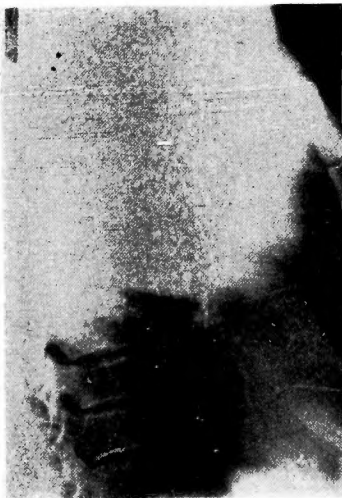

写真 (3 a) 術直前側面像

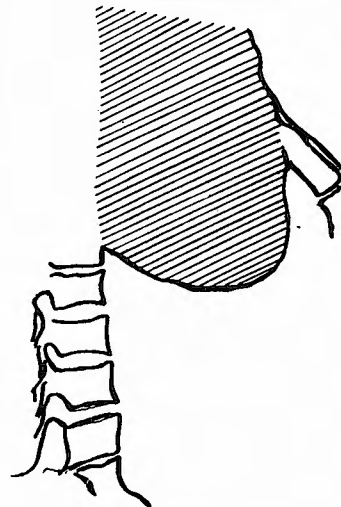
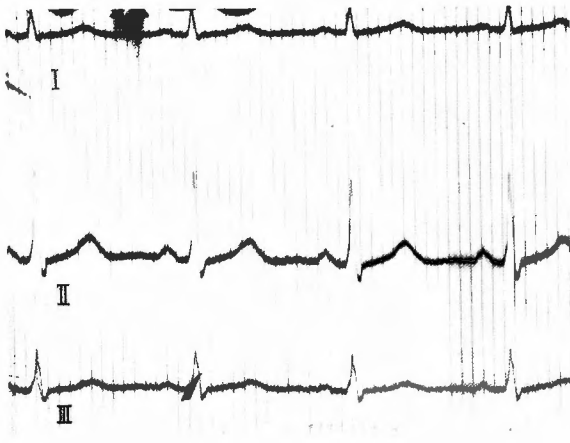
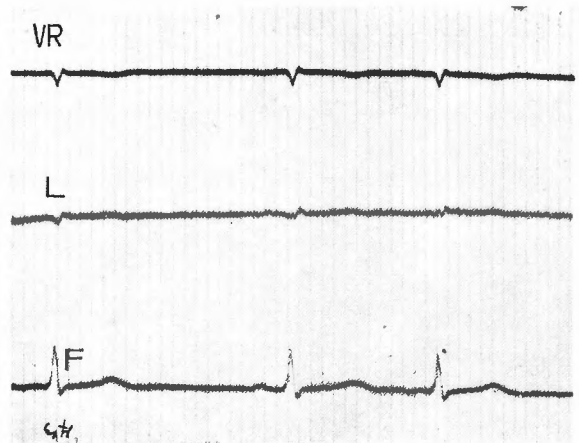


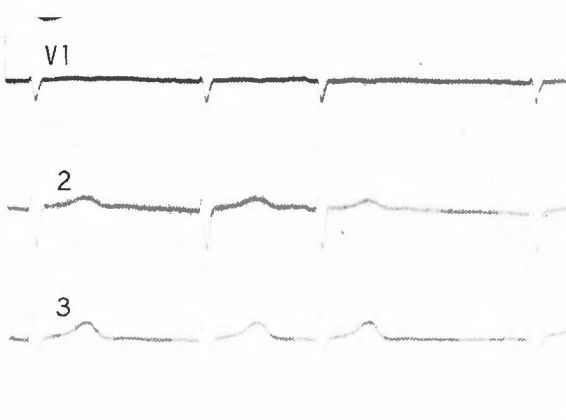
写真 (3 b)



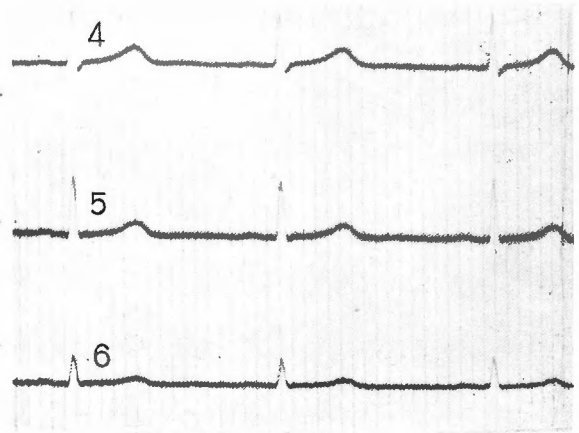
写真(4 A.) 四肢誘導



B. 単極肢誘導



写真(4 C.) 胸部誘導

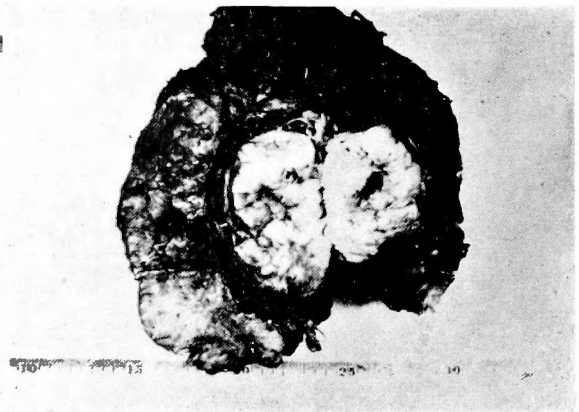


D. 胸部誘導



右肺
上葉

写真(5) 腫瘍表面



写真(6) 腫瘍剖面




写真 (7) ヘマトキシリン・エオジン染色 (弱拡大)

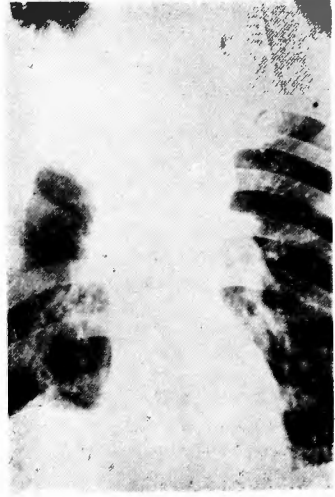


写真 (12 a) 術後




写真 (8) エマトキシリン・エオジン染色 (強拡大)

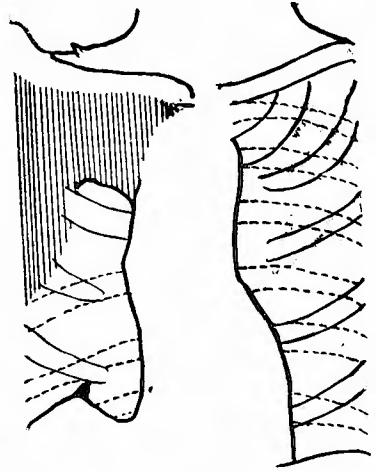

写真 (12 b)

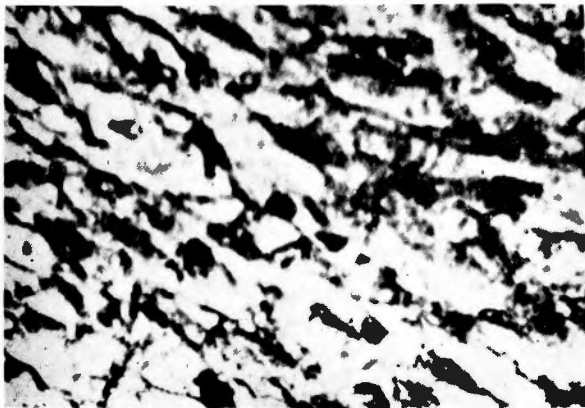



写真 (9) 嗜銀線維染色



写真(10) マロリー染色(弱拡大)



写真(11) マロリー染色(強拡大)

く、均等で、境界は鮮明である。気管、気管支などの狭窄ないしは閉塞をおこしているものは別として、かなり大きなものでも圧迫が弱いためか、その周辺に惹起される無気肺の程度がごくすくない。發育の速度も一般に緩慢で、レ線上では平均半年から1年目に変化がみとめられる程度である。Shermanは本症との鑑別上困難なものとして、carcinoma, sarcoma, adenoma, bronchogenic cyst, dermoid, hamartoma, tuberculomaなどをあげている。

8) 治療法としては根本的な腫瘍の剔出術以外に有効な保存的療法は存在しない。

今までの手術例は、いずれも術前に診断が誤られていたか、あるいは病名不定のままに開胸されたものである。しかし、理想通りの手術が施行され、手術侵襲に耐えたものは、すべてその予後が良好で再発の徴をみられていない。

Leiomyosarcoma に対する手術は1946年、Randall によつて行われた pneumonectomy が最初であるが、この患者は惜しくも術中に死亡している。しかし、1952年には Johnson が同じく pneumonectomy を敢行して、この術式による第1番目の治験例を報告している。これらの症例と相前後して、Leiomyoma に対しても Turkington, Williams, Freireich らがそれぞれ pneumonectomy を施行している。しかるに最近では、Watson (1954)の報告によれば、Leiomyosarcoma の2例に対して lobectomy を、1例には partial resection を行つているし、Crastnopol (1956)は fibroleiomyoma に対して、wedge resection を施行しており、しかもその予後はきわめて良好であった。それゆえ、この種の疾患に対しては、肺癌に対して行われるような肺全剔出の如き広範囲な切除はむしろ無意義で、腫瘍を含む病変部のみをできるだけ小範囲に切除することが必要にして、しかも充分な治療ではないかと考えられる。

レ線照射がこころみられて、軽快したものは1例もなく、また Green らの報告のように、気管内腫瘍の場合、たとえ、気管支鏡を用いて部分的に切除しえたとしても、結局は再発のために再度手術を繰返さねばならない。

それゆえ、外科的な意味でも、決して姑息的な療法に頼ることなく、時期を失わないうちに、根本的な手術を断行すべきである。

む す び

61才男子に対して、レ線学的には一応右肺上葉癌と診断して、右上葉切除術を施行したところ、本邦ではわずかに2例しか報告されていない、原発性肺平滑筋肉腫であることがわかつたので、ここに報告し、あわせて文献的考察を加えた。

(終りに御教示に預つた本学病理学教室中馬英二教授、ならびに大阪大学病理学教室宮地徹教授に深甚なる感謝の意を表する。

なお、本論文の要旨は昭和32年3月9日第87回大阪外科集談会において発表した)。

文 献

- 1) Neumann, R.: Leiomyosarkom der Lunge, Frankfurt. Zschr. Path., **52**; 576, 1938
- 2) Brunn, H., and A. Goldman: Differentiation of Benign from Malignant Polypoid Bronchial Tumors, Surg., Gyn. & Obst., **71**; 703, 1940
- 3) Randall, W. S., and B. Blades: Primary Bronchiogenic Leiomyosarcoma, Arch. Path., **42**; 543, 1946
- 4) Holinger, P. H., D. P. Slaughter and F. J. Novak III: Unusual Tumors Obstructing the Lower Respiratory Tract of Infants and Children, Tr. Am. Acad. Ophth., **54**; 223, 1950
- 5) Mishkin, J. A.: Primary Myosarcoma of the Lung, New York J. Med. **51**; 1,746, 1951
- 6) Hirose, F. M., and G. R. Hennigar: Intra-bronchial Leiomyoma, J. Thoracic Surg., **29**; 502, 1955
- 7) Johnson, E.K., J. L. Mangiardi and J. B. Jacobs: Primary Leiomyosarcoma of the Lung Treated by Pneumonectomy, Surgery, **32**; 1,010, 1952
- 8) Freireich, K., A. Bloomberg and E. W. Langa: Primary Bronchogenic Leiomyoma. Dis. Chest, **19**; 453, 1951
- 9) Watson, W. L., A. S. Anlyan: Primary Leiomyosarcoma of the Lung, Cancer, **8**; 259, 1954
- 10) Crastnopol, P., et al.: Fibroleiomyoma of the Lung, Ann. Surgery, **145**; 128, 1957
- 11) Green, A. E., et al.: Leiomyoma of Trachea, J. Thoracic Surg., **33**; 237, 1957.
- 12) Sherman, R. S., and B. H. Malone: A Roentgen Study of Muscle Tumors Primary in the Lung, Radiology, **54**; 507, 1950.
- 13) Jackson, C. and C. L. Jackson: Benign Tumors and Tumor-like Conditions of the Tracheobronchial Tree, Am. J. Surg., **42**; 275, 1948
- 14) Adams, R.: Primary Lung Tumors. J. A. M. A., **130**; 547, 1946.
- 15) 金本明久, 井元進, 岡利幸: 肺臓に原発した平滑筋肉腫の手術治験例, 岡山医学会雑誌, **66**; 178, 昭29
- 16) 宮地徹, 寺島寛, 緒方正世, 中嘉一郎, 水谷光雄: 肺に原発したと考えられる平滑筋肉腫, 手術, **11**; 394, 1957.
- 17) 太田邦夫: 肺腫瘍の形態学, 胸部外科, **8**; 299, 昭30