

肺剥皮術による外傷性血胸の治験例*

大阪医科大学外科学教室 (指導 麻田栄教授)

石川 登・中村 和夫・武内 敦郎

〔原稿受付 昭和32年5月10日〕

TWO CASES OF TRAUMATIC HEMOTHORAX SUCCESSFULLY TREATED BY PULMONARY DECORTICATION

by

NOBORU ISHIKAWA, KAZUO NAKAMURA and ATSURO TAKEUCHI

From the Department of Surgery, Osaka Medical College
(Director : Prof. Dr. Sakae Asada)

Case I: A thirty-year old man with a knife stab in the left chest wall. At an open thoracotomy performed on the 44th day there was seen in the pleural cavity a large amount of serosanguinolent effusion, with total collapse of the left lung covered with a dense fibrous peel which failed to reexpand despite elevated pressure applied within the anesthesia system. Thereupon, decortication of the visceral peel was performed whereas the parietal peel was left untreated. The post-operation course proved uneventful and the left lung fully reexpanded within about two weeks (Fig. 1~6.)

Case II: A seventeen-year-old student with a knife stab in the left chest. An X-ray examination demonstrated that his entire left thorax was shaded uniformly (Fig. 7). The left lung having failed to reexpand despite repeated needle aspiration and an open thoracotomy was performed on the 8th day. After the evacuation of serosanguinolent effusion the membrane which veiled the lung surface and which was apparently a fibrofibrous peel-like tissue was cut away. Then the wound in S₉ that seemed to be the source of bleeding was tightly sutured. Two weeks after the operation the left lung fully reexpanded (Fig. 8).

We have come to the conclusion that traumatic hemothorax should be treated by open thoracotomy in case the collapsed lung should fail to reexpand by needle aspiration or by continuous suction through an intercostal catheter within several days. Besides, evacuation of pleural effusion and pulmonary decortication seem advantageous to preventing intrapleural infection as well as to restoring of pulmonary function.

肺剥皮術は、1892年 Délorne が結核性膿胸に対し肺肋膜上を覆う厚い被膜を除去して効果を収めたのに始まり、その後 Fowler, Ransohof, Lilienthal 等に

* 本論文の要旨は昭和30年10月、京都外科集談会に於て発表した。

より追試されたが^{1)~3)}、1921年 Sauerbruch が、術後の感染が多く、空気栓塞の危険もあると反対したため、その後殆んど実施されなかつた。ところが第二次大戦中外傷性血胸の治療に本法が試みられ、肺機能回復に顕著な成績が認められた結果^{4)~7)}、再び膿胸に対して

も盛んに実施されるようになり、今日に到つた。

我国でも、昭和25年以降、関口、河合をはじめ多数の報告があるが¹⁾¹¹⁾、いづれも結核性膿胸に関するものが主であつて、血胸についての報告は意外に極めてすくない。われわれは最近、外傷性血胸による膨脹不全肺に対して本法を行い、著効を認めた2例を経験したので、こゝに報告し、若干の考察を加えたい。

症 例

第1例

田○祥○ 30才、♂ 印刷業。

昭和30年4月26日、左前胸部を庖丁で刺され、約3時間後、顔面蒼白となり、冷汗が出、胸部圧迫感と呼吸困難を覚えたので、直ちに某院に入院、絶対安静を命ぜられた。2日後左胸腔の穿刺を受け、血液を排除された。その後、引続き内科的治療を受けたが、すこしでも動くとき呼吸困難が著明に現われるので、6月3日本院に入院した。

現症：体格中等、栄養や、衰え、体温37.5°C、脈搏66、呼吸18、左胸廓の呼吸運動が制限され、左前腋窩線上第8助間に、長さ1cmの治癒痕癩を認めた。左胸部は濁音を呈し、呼吸音減弱、特に前下部と後下部では殆んど消失し、前上部では摩擦音を聴き、声音振盪が増強していた。右肺、腹部、その他に異常を認めなかつた。左胸腔を穿刺して血性滲出液を得、その沈渣では赤血球が鋸歯状を呈し、白血球は主としてリンパ球から成つていた。穿刺液の培養は菌陰性。胸部レ線像は左側全体が均等な陰影で覆われ、僅かに肺門部に腎臓型の透亮を認めたが (Fig. 1)、気管支造影により

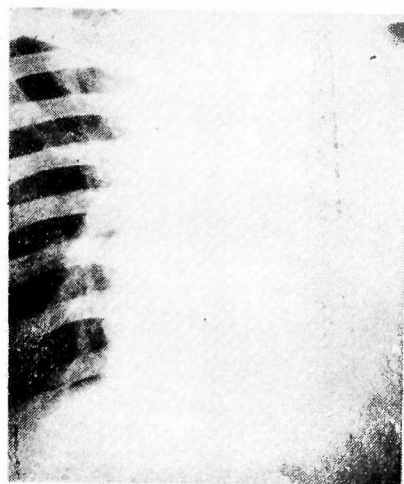


Fig. 1. Case 1, Before operation

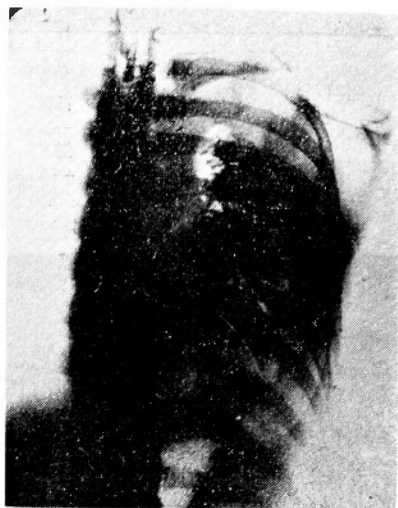

Fig. 2 Case 1, Preoperative bronchogramm

左肺がこの部に萎縮していることを知つた (Fig. 2)。肺活量 1700cc、肺能力 -58.85%、呼吸停止時間24秒。

手術：以上の処見から、血胸による膨脹不全肺と診断し、6月9日(受傷後44日目)手術を行つた。左後側方切開、第6助間で開胸、肋膜間の癒着は認められず、肋膜腔から赤褐色血性貯留液 500ccを排除した。いわゆる Peel が萎縮肺表面を覆つており、15cm水柱圧で加圧しても肺は全然膨脹しなかつた。依つて肺剝皮術を行うに決め、肺側 Peel (厚さ 1~2mm)を全面に亘つて剝皮したが、Peel と肺との癒着は疎で容易に実施し得た。体壁側 Peel の除去をも試みたが、出血が多く、且、Peel はさほど厚くなかつたので、中止した。その後改めて 10cm 水柱圧で加圧するに、肺は死腔がなくなる迄充分に膨脹した。肺には創傷を認めず、血胸の原因は肋間血管の損傷と推定された。

術後の経過：15cm 水柱の陰圧で72時間持続吸引を行い、800cc の血性滲出液を得た。術後の経過は順調で、2週間で肺は完全に再膨脹し (Fig. 4)、肺機能は著明に回復 (Fig. 3)、7週間で全治退院した。Fig. 5 は退院時の気管支造影像、Fig. 6 は切除した Peel の組織像である。術後1年9ヵ月の現在、肺活量は 3200cc に達し、胸廓運動に障害を認めない。

第2例.

筒○整. 17才、♂、学生。

昭和31年2月22日、左側胸部を小刀で刺され、10分間程意識を失つた。受傷後3時間目頃から呼吸困難と血痰を来たし、その後胸部圧迫感をも伴い、翌日、入院

Fig. 3 Case 1, The course of pulmonary function

	Before operation	1 week after operation	2 weeks //	3 weeks //	4 weeks //	7 weeks //
Vital capacity (cc)	1700	1500	1850	2150	2250	2500
Vital capacity percent (Ebina)	-58.85	-63.69	-55.22	-47.96	-45.53	-39.32
Holding breath (sec.)	24	29	32	46	54	56

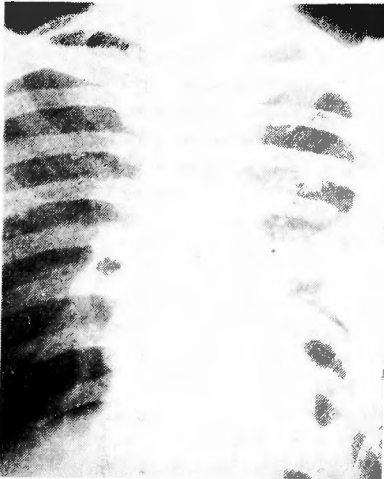

Fig. 4 Case 1, 2 weeks after operation

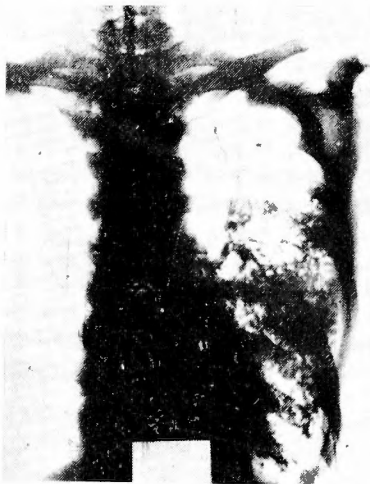

Fig. 5 Case 1, Postoperative Bronchogramm

した。

現症：体格栄養ともに中等，体温 38°C，脈搏 92，呼吸 24，血圧 118-80mmHg，顔貌苦悶状を呈し，左胸廓の呼吸運動が制限され，左後腋窩線上第 9 肋間に長さ 4cm の切創を認めた。左胸部は濁音を呈し，呼吸音著明に減弱，左季肋下に腹筋緊張と圧痛を証明した。

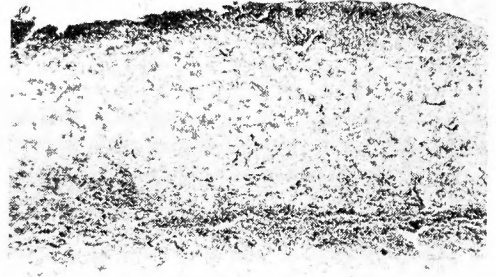


Fig. 6 Case 1, Microscopic finding of the resected visceral peel

胸部レ線は左側が均等な陰影で覆われ，縦隔は右に移動していた (Fig. 7)。胸腔穿刺により血液 100cc を吸引し，培養は菌陰性であった。赤血球数 390 万，血色素 80% (ザーリー)，肺活量 1800cc. 肺能力 -56.81%，呼吸停止時間 14 秒。

入院後の経過：体温は 38°C 台，脈搏は 80~120 で，連日胸腔を穿刺し排液を行つたが，解熱をみず，レ線像も透明化して来なかつた。1 週間目頃から凝血の為

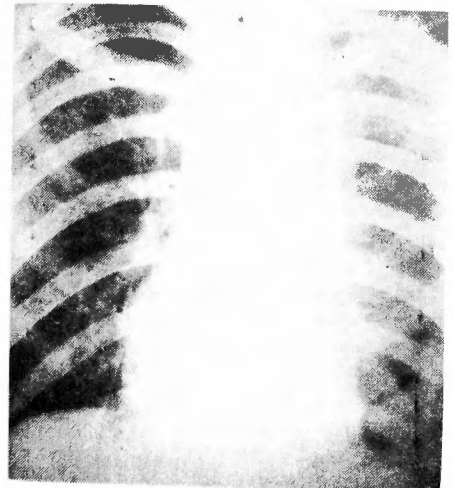


Fig. 7 Case 2, Before operation

穿刺が困難となり、白血球数増多も証明された。即ち、穿刺排液によつては肺の再膨脹が期待されず、なお、胸腔感染も危惧せられたので、開胸するに決定した。

手術：2月29日（受傷後8日目）、左後側方切開を行い、第8肋間で開胸、刺創に一致した筋層内に鶏卵大の血腫があり、第9肋骨に骨折を認めた。体壁肋膜は軽度に肥厚していたが、肺肋膜との癒着はなく、肋膜腔から赤褐色血性貯溜液1000ccを排除した。肺は萎縮しており、その表面には赤褐色のゼリー状膜（これは未だ完成された Peel の如くに硬くはなかつた）がしっかりとへばりついてた。この膜をすべて取り除いた後、10cm水柱圧で加圧するに肺は完全に再膨脹し、S₉の、長さ2cm、深さ3cmの切創から血液と空気が湧出するのを認めた。この創は清浄であつたので、そのまゝ緻密に縫合した後、閉胸した。

術後の経過：術後72時間持続吸引を行い、血性滲出液400ccを得た。術後の経過は順調で、2週間で、肺は完全に再膨脹し（Fig. 8）、肺活量2850cc、肺能力32.18%、呼吸停止時間32秒に恢復、1ヵ月で全治退院した。現在術後1年余になるが、肺活量3850ccに達し、胸廓運動に障害を認めない。

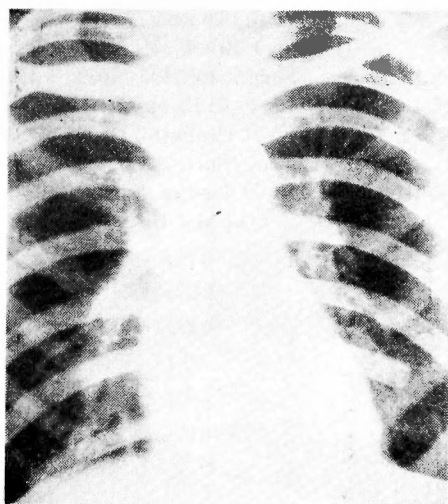


Fig. 8 Case 2, 2 weeks after operation

考 按

大血管等の損傷によつて胸腔内への出血が持続しているような症例に対しては、現今に於ては、当然、救急開胸術を敢行すべきであるが、かゝる場合はさておき、通常血胸なる状態が成立するのは、胸壁の小血管から、或は最も屢々肺実質の損傷部から、徐々に出血

し、漸次これが胸腔内に貯溜して来る場合である。従つて患者は一時ショック状態に陥つても、安静を守り、輸血、補液等を実施するならば、間もなく恢復することが多く、出血源もまた、胸腔内圧の上昇とともに、自然に止血するのが通常である。それで、原則としては、受傷後1~2日経過するのを待ち、自然止血が起つたものと判断されて後、初めて胸腔穿刺を行い、貯溜した血液を排除して、肺の再膨脹を試みるべきである。幸い胸腔内に貯溜した血液は、心臓や肺臓の動きのため凝固し難い状態にとゞまるので、穿刺排液を繰り返すのに都合がよい。この排液量は1回300cc以下とし、吸引後は胸腔内を陰圧に保つべきであるといわれる¹²⁾。このように穿刺排液を反復することにより（或は更に胸腔内へドレーンを挿入し気密に吸引を実施することにより）、期待通り肺が再膨脹してくれるならば、これのみにて血胸は治癒に向うものである。Tillet 及び Sherry 等は、若しも貯溜血液の凝固のためこの穿刺が困難となつた場合には、S. K., S. D. による Enzymatic Debridement を試みるべきだと主張しているが^{13)~15)}、われわれは曾てこれを実施した膿胸患者に於て、発熱、胸痛、後出血等の不愉快な副作用を経験したことがあるので、推奨すべき方法とは考えていない。

上述の姑息的療法により肺の再膨脹が得られない症例では、たとへ感染の兆がなく、患者の全身状態が良好であつても、肺機能回復の意味から進んで開胸術を実施すべきである。というのは受傷後、時日の経過とともに胸腔内凝血が、肺肋膜表面にいわゆる Peel を形成し、肺は萎縮したまゝ、恰も甲冑をきせられた如く、再膨脹不能に陥るからである。開胸して胸腔内凝血を排除した後、気管内加圧を行いながら、剝皮術を実施し、肺を膨脹せしめねばならない。

剝皮術の時機としては、Lindskog¹⁶⁾等は受傷後3~6週間が最もよいと述べている。その理由はこの頃には全身症状がほぼ安定し、更に待機しても最早それ以上胸腔内容の吸収、従つて肺の再膨脹が期待出来ず、一方 Peel の肥厚状態が適度で、肺を損傷することなく容易に剝皮が可能だという操作上の利点があるからである。第1例は受傷後6週間目に剝皮術を行い成功を収めたことは既述の通りである。しかし乍ら第2例に於ては、穿刺によつて肺の再膨脹が得られず、且感染の発生も考えられたので、受傷後8日目に開胸した。ところが既に肺は Peel の前段階ともいふべき膜様物により堅くつゞまれて膨脹不能に陥つており、こ

の膜様物の剝離は極めて容易に実施され、そのあとでは肺は完全に再膨脹を示した。依つて、必ずしも3~6週間待機する必要はなく、姑息的療法により肺が膨脹して来そうもない症例では、なるべく早期に開胸するのが賢明と考える。これはまた感染防止並に出血源の処理という点からも推奨さるべきであろう。

Peel の切除範囲に就いては、Délorme は肺側の剝皮に重点をおき体壁側の剝皮は実施しなかつたが、1950年 Abbott 等が胸廓運動の改善と脊柱側彎の予防の為に、体壁側をも剝皮すべきことを提唱して以来¹⁷⁾、現在では一般にその妥当性が認められている。併し、こゝで注目すべきは、Peel は肺側ではラード状の被膜でその下の正常な肺肋膜から容易に剝離されるに反し、体壁側では体壁肋膜との癒着が強固で、血管に富み、体壁肋膜にも変化が及んでいて、いわゆる硬化性肋膜炎の像がみられることである²⁰⁾。従つて体壁側 Peel は内胸筋膜層外で剝離せざるを得ず、その際当然多量の出血を伴うのである²¹⁾²²⁾。一方血胸に於ては体壁側 Peel の肥厚は、膿胸の場合程には著明でなく、従つて胸廓運動の障害も比較的すくないので、手術の侵襲を小とするために、剝皮を肺側のみにとゞめるといふ行き方も、患者が発育途上の小児である場合を除けば、また合理的であるといえる。われわれの2例はいづれも肺側 Peel のみの剝皮を実施したのであるが、充分成果を収め得た次第である。

結 言

左胸部を刺されて生じた外傷性血胸の2例を、受傷後夫々6週間及び8日目に開胸して、肺剝皮術を施行

し、全治せしめた経験を報告し、併せて血胸の治療方針、とくに肺剝皮術に就いて、若干の考察を加えた。

REFERENCES

- 1) Fowler, G. H.: *Med. Rec.*, **44**; 838, 1893.
- 2) Ransohof, J.: *Ann. Surg.*, **43**; 502, 1906.
- 3) Lilienthal, H.: *Ann. Surg.*, **62**; 309, 1915.
- 4) Sauerbruch, F., & O'Shaughnessy, L.: *Thoracic Surgery*, 1937.
- 5) Tuttle, W. M., Langston, H. T., & Crowley, R. T.: *Surg., Gynec. & Obst.*, **81**; 158, 1945.
- 6) Purford, T. H., Parker, E. F., & Samson, P. C.: *Ann. Surg.*, **122**; 163, 1945.
- 7) Sanger, P. W.: *Surg., Gynec. & Obst.*, **82**; 71, 1946.
- 8) Tuttle, W. M., Langston, H. T., & Crowley, R. T.: *J. Thorac. Surg.*, **16**; 117, 1947.
- 9) Samson, P. C., & Burford, T. H.: *J. Thorac. Surg.*, **16**; 127, 1947.
- 10) 関口一雄他: *臨床外科*, **6**; 130, 1951.
- 11) 河合直治他: *胸部外科*, **3**; 203, 1952.
- 12) Wüßlstein, B. L., & Wilm, M.: *Lehrbuch der Chirurgie*. 1951.
- 13) Tillett, W. S. Sherry, S., & Read, C. T.: *J. Thorac. Surg.*, **21**; 275 & 325, 1951.
- 14) 浅野芳登, 出田泰彦: *診断と治療*, **40**; 11 及び 794, 1952.
- 15) 伊藤健次郎・清水健三: *胸部外科*, **6**; 577, 1953.
- 16) Lindskog, G. E., & Loebow, A. A.: *Thoracic Surgery & Related Pathology*. 1953.
- 17) Weinberg, J.: *J. Thorac. Surg.*, **18**, 372, 1949.
- 18) Gordon, J. Brook, R., & Welles, E. S.: *J. Thorac. Surg.*, **18**; 337, 1949.
- 19) Abbott, O. A., Bailey, C. P., et al.: *Dis. Chest*, **21**; 584, 1952.
- 20) Croxatto, O. C., & Sampietro, R.: *J. Thorac. Surg.*, **21**; 259, 1951.
- 21) Robertson, R.: *J. Thorac. Surg.*, **10**, 697, 1940.
- 22) Dames, J., et al.: *Dis. Chest*, **22**; 193, 1952.