神経ガンクリオンの2例

京都大学医学部整形外科学教室（主任　近藤鋭矢教授）

鶴海寛治・矢形延寿・佐藤正泰

〔原稿受付　昭和32年5月20日〕

TWO CASES OF GANGLION IN THE PERIPHERAL NERVE

by

KANJI TSURUMI, NOBUHISA YAKATA, and MASAHARU SATO.

From the Orthopedic Division, Kyoto University Medical School
(Director: Prof. Dr. EISHI KONDO)

Two cases of ganglion were reported, one in the Ramus superficialis nervi radialis and another in the Nervus cutaneus lateralis nervi surale.

There was no complaint of neuralgia but a tumor and pain on pressure were proved.

At the operation gelatinous fluid was found in the tumor. The tumor had a wall of young connective tissue and no nerve-element.

The conclusion was led that the ganglion in the peripheral nerve had been occurred by a continuous trauma either internal or external.

The prognosis of this disease is good and the cure is gained by the discharge of the content.

神経ガングリオンは1901年 Hartwell が正中神経に発生した関節ガングリオンと同様の形態，内容を有する腫瘤に命名したもので，末梢神経に発生する寒天様内容を有する嚢腫である．比較的稀な疾患と思われ報告例は至つて少く，我国では日高氏の腓骨神経に発生したものの報告が1例あるのみである．

我々は最近本症の2例を経験したので，若干の考察を加え報告する．

症　　例

症例1：45才　古会社員

家族歴：特記すべき事はない．

既往歴：昭和13年戦傷により左前腕を切断した．

現病歴：4ヵ月前誘因と思われるものなく，右前腕橈骨茎状突起部附近に腫瘤があるのに気付いた．圧迫すると拇指に放散する疼痛を覚えたが，放置している間に自然に消失した．約1週間前より誘因に思われるものなく，再び前と同一の部に大豆大の腫瘤を生じ，圧迫により拇指及び前腕中央に放散する激痛を覚える様になつた．自発痛はないが，右手背拇指側にシビレ感が有る．

局所々見：右橈骨茎状突起掌側で，橈骨動脈の搏動を触知する部に大豆大の腫瘤がある．表面の皮膚には異常を認めない．腫瘤の表面は平滑，境界鮮明，弾性硬で波動は判然としない．皮膚との移動性は良好であるが，基底とは移動しない．橈骨動脈の搏動と共に動くが，腫瘤自体には搏動を証明しない．圧迫により拇指及び前腕橈側中央部に放散する激痛を訴える．知覚障害及び指の運動障害はない．

手術所見：腫瘤に一致した縦皮切で直ちに皮下に大豆大の薄い壁に包まれた半透明の嚢腫を認めた．基底の筋膜と軽度に癒着しているが，剝離は容易である．

この嚢腫をピンセットでつまむと拇指に放散する灼熱痛を訴える．嚢腫を中枢側及び末梢側にたどつてゆくと橈骨神経浅枝に移行し，嚢腫を中心とし前後6cmにわたり神経は径 3mm 位の太さに膨脹している．嚢腫及び神経膨脹部を切開すると，関節ガングリオンに見ると全く同様の寒天様内容 1cc が流出した．即ち橈骨神経浅枝に発生したガングリオンであつた．ガングリオンを中心とし神経膨脹を5cmにわたり切除，剔出した．

組織学的所見：ガングリオン壁は幼若な結合織より成つている．壁には神経要素を見出し得ない．ガングリオンの基底には結合織内に２本の神経束を認めるが，変性，細胞浸潤等を認めず，略々正常の構造を保つている．

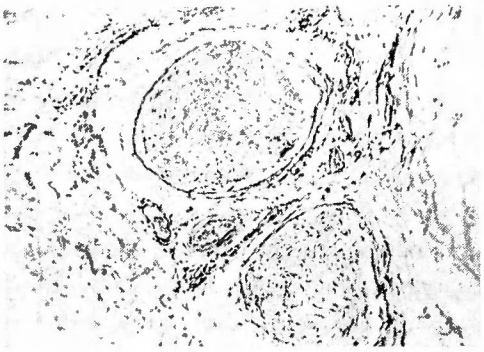

症例 2：59才　農婦

家族歴．既往歴：特記すべき事はない．

現病歴：約20日前誘因と思われるものなく左足背外側に小豆大の腫瘤があるのに気付いた．正坐するとこの部に軽度の疼痛があるのみで放置していたところ10日前頃より左足背外側及び第4,5趾に知覚鈍麻を来す様になり，圧痛も次第に増強して来た．自発痛はない．

局所々見：左足背外側で第５中足骨粗面部に小豆大の繭形をした腫瘤がある．表面の皮膜には異常なく，腫瘤とはよく移動する．腫瘤は表面平滑，境界鮮明，波動を認め，基底からは移動しない．腫瘤から第５趾の方向に皮下に約5cmの長さの鉛筆芯大の索状物を触れ，腫瘤及びこの索状物を圧迫すると第５趾に放散する激痛を訴える．第4,5趾は基関節より末端まで背側に軽度の知覚鈍麻を証明する．趾の運動障害はない．

手術所見：皮下に小豆大の中央の少し絞れた半透明の嚢腫がある．嚢腫は外側足背皮神経より発生しており，これより末梢3cm の範囲の神経は径約 3mmの太さに膨脹している．壁を切開すると症例１と同様の寒天様内容が流出し，嚢腫及び神経膨脹部の基底には正常な色沢を有する神経束を認める．切開壁を嚢開皮下に縫合した後，創を閉ぢた．

考　　察

症例１は橈骨神経浅枝に，症例２は外側足背皮神経に発生した神経ガングリオンである．この２例と文献から求め得た７例の神経ガングリオンに就き少しく考察を加えてみたいと思う．９例の内訳は表の如くである．

発生神経及び発生部位，Zaar によれば11例中５例は腓骨神経に発生しており，本表に於ても３例は腓骨神経ガングリオンである．腓骨神経に発生することが比較的多いようである．発生部位は表の如くであるがいづれの例に於ても神経が皮下に表在し，而も基底に骨が存在する部に発生している．この事は本症の成因に関連して興味がある点と考えられる．

成　因

関節ガングリオンの成因については腫瘍説と外傷説

表

報告者	発生神経	発生部位	合併症	外傷の有無
Zaar	腓骨神経	腓骨小頭部	(－)	(－)
Sultam	腓骨神経	腓骨小頭部	(－)	(－)
日高	腓骨神経	腓骨小頭部	(－)	２年前膝部打撲
Loeffler Volkmann	脛骨神経	足関節内側	扁平足	(－)
Preusse	脛骨神経	足関節内側	扁平足	(　)
Chadkow	橈骨神経浅枝	橈骨茎状突起部	(－)	(－)
本報告例	橈骨神経浅枝	橈骨茎状突起部	(－)	(－)
	外側足背皮神経	第5中足骨粗面部	(－)	(－)
Hartwell	正中神経	不詳	(－)	(－)

があるが，本症に於ては殆んどの報告者が外傷を重視している．1回の外傷，時に記憶に残らぬ程度の軽微な外傷によつても発生し得ると云うが，表に見る如く殆んどの例は外傷の既往歴を有しない．前に述べた如く本症は神経が表在し而も基底に骨の存在する部位に発生している．このような部位は断えず軽微な外傷，外よりの圧迫等を受けその作用が直接神経に及びやすい所であり，又四肢の運動に際し不断に神経に牽引，圧迫が行われている所でもある．又脛骨神経ガングリオンの症例に扁平足を合併し，扁平足痛の起る部位にガングリオンの発生を見ているところから考えて，本症は1回の外傷によるよりも，不断に神経に加わる外部或は内部よりの傷害により発生するものではなかろうか．

Brooks は神経ガングリオンは関節ガングリオンが神経内に嵌入したものであると云うが，我々の症例の如き主嚢腫の前後数 cm に及ぶ神経のガングリオン様変化はこの説を以ては説明し難く，氏の云う如きものは真の神経ガングリオンとは別のものと云うべきであろう．

病理解剖学的，組織学的所見：このガングリオンの形態は関節ガングリオンの如く球形，半球形，或はこれに類似のものもあり，Zaar の報告例は長さ6cm 幅2cm,Sultanの例は3cm×2cmでその前後4～5cmにわたり神経は不規則に膨隆していたと云う．又Chadkowの例は7cm×1cm，我々の2例では主嚢腫の前後数cmにわたり神経は膨脹，ガングリオン内容を有していた．即ち神経の形に一致した細長いものや，主嚢腫のみならず，その中枢，末梢部可成広範囲な神経のガングリオン様変化を伴つているものもある．内容は関節ガングリオンの内容と異るところはない．

神経ガングリオン壁の組織は幼若な結合織より成り，腱鞘様の印象を受けるものが多い．いづれの報告に於ても壁に神経組織は存在しない．即ち壁の組織像は神経ガングリオンに特有なものはなく，関節ガングリオン壁の組織像と同じである．本症は末梢神経内の結合織から発生し，神経要素から発生するものではないと考えられる．

症　状

本症の主な症状は腫瘤の形成と圧痛で，圧迫により神経走向に一致した放散痛を訴える．自発痛，神経痛を訴えている例は無い．知覚障害は一般に軽微であるが，運動神経に発生したものは種々の程度の運動麻痺を来している．

予後及び治療法

本症の予後は良好で，手術により疼痛の消散，麻痺の恢復を見るもので，日高氏の集め得た報告例中麻痺の残つたものは1例のみであつたと云う．之はガングリオンが神経要素から発生したものでないことが大きな原因であろうが，我々の症例1に於てみる如く，ガングリオン内容の神経線維に及ぼす圧迫は軽微で，可成りの大きさ，経過に於ても神経線維の変性を来すものでない事もその原因の1と考えられる．

我々は症例1に於て神経に比し腫瘤が大きいため神経線維の変性も高度であろうと考え，之を剔出したのであるが，組織標本から見て之は誤りであつた．前述の如く予後は良好であるから，切開内容排除に止むべきで，切除，剔出してはならないと考える．本症の再発は報告例が無く判然としないが，一般ガングリオンのそれから考えて，切開壁を哆開，皮下に縫合するなり，反転して壁を相互に縫合するなり，何等かの再発防止手段を施す事は至当と考える．

結　　語

橈骨神経浅枝，外側足背皮神経に発生した神経ガングリオンの症例を報告し文献的考察を試みた．

神経ガングリオンは不断に神経に加わる内的，外的傷害により神経内の結合織から発生するものと考えられる．腫瘤形成と圧痛を主症状とし，予後は良好である．

御指導，御校閲を賜つた恩師近藤鋭矢教授に深く感謝致します．

文　　献

1) 日高；整形外科と炎害外科；**4**；36，昭29，　2) Bunnel；Surgery of the hand；Lippincot, 1948，3) Chadkow；Zbl. chir., **11**；680，1926，　4) Hartwell；Med. and Surg. **24**；1901，　5) Loeffler u, Volkmann, Zbl. Chir. **44**；1339, 1920，6) Preusse；Zbl., Chir., **11**；368, 1921，　7) Sultan；Zbl. Chir. **27**；963,1 921，　8) Zaar；Zbl. Chir., **15**；2551，1926，