笑気，フローセンおよびエーテルの犬気管支粘膜上皮細胞に及ぼす影響についての電子顕微鏡的研究

京都大学医学部麻酔学教室（主任　稲本　晃教授）

二　宮　和　子

〔原稿受付：昭和40年1月6日〕

An Electron Microscopic Study of the Effect of Nitrous Oxide, Halothane and Ether on the Bronchial Epithelium in Dog

by

KAZUKO NINOMIYA

From the Department of Anesthesiology, Kyoto University Medical School
(Director: Prof. Dr. AKIRA INAMOTO)

During inhalation anesthesia the tracheobronchial walls are directly exposed to anesthetic vapors.

Generally, ethers especially diethyl ether have been thought to be strongly irritant to the mucous membrane, and nitrous oxide, halothane, on the other hand, seemed minimally irritant to it.

The purpose of this study was to clarify the micro-morphological changes in the tracheobronchial epithelium caused by the direct effect of the anesthetic vapors, i. e. nitrous oxide, halothene and diethyl ether during respective anesthesia.

Adult mongrel dogs were subjected to this study, and first the normal finer structure of the bronchial epithelium was studied electron microscopically, then the comparative micro-morphological study was performed between the effect of the three anesthetic vapors on the bronchial epithelium.

Results:

I. Normal structure of bronchial epithelium in dog.

The bronchial epithelium consists of ciliated cells, goblet cells, basal cells and basement membrane. The ciliated cell is columnae in shape, and has cilia and microvilli in its free surface. Each cilium has a pair of central filaments in its axial core, and nine pairs of peripheral filaments, while the microvilli have no definite structure. The cell body consists of a single nucleus, and various organellae and inclusions, such as mitochondria, Golgi apparatus, endoplasmic reticulum and lipid granules. The goblet cell is comparatively denser than ciliated cell electron microscopically, and its endoplasmic reticulum and Golgi apparatus are more abundant, while mitochondria are less abundant than in ciliated cell. The goblet cell contains mucous granules in varying amount, and with the growth of the cell, the granules are cast out into the bronchial passage.

The basal cell is located near the basement membrane, and does not face to air pas-

sage. Its shape is irregular and polygonal, much smaller and shorter than ciliated cell. No characteristic content was found in its protoplasm.

II. Changes in structure caused by the anesthetic vapors.

In light microscopic examination, no detectable changes were found out even after three hours exposure to 10% diethyl ether. On the other hand, in electron microscopic examination the following findings were obtained in each anesthesia.

1) After the exposure to 75% nitrous oxide for three hours, only slight changes were detected in microvilli, i. e. irregularity of configuration, and in protoplasm of ciliated cells, i. e. accumulation of small vacuoles direct underneath the basal bodies of cilia, probably caused by pinocytosis.

2) In the case of the exposure to halothane for three hours, no significant change were noted except that very similar alteration were encountered in microvilli and in protoplasm of ciliated cells, such as irregular microvilli and pinocytosis.

3) After ether anesthesia in varying concentrations of ether vapor in inspired air, and after direct instillation of liquid ether into the tracheobronchial tract, the following changes were detected not only in the surface structures of ciliated cells, i. e. cilia and microvilli, as described above, but also in deeper layers of the cytoplasm of ciliated cells, especially in mitochondria, endoplasmic reticulum and even in nuclei.

a) After 5% ether vapor inhalation for three hours, mitochondria of ciliated cells became mostly rodshaped, and were irregularly distributed in cytoplasm, and the electron density of the matrix was reduced. The endoplasmic reticulum mostly became swollen and rough-surfaced.

b) After 10% ether inhalation, the changes as described in a) were more advanced, and even in nuclear membrane the whole layer or inner layer of the membrane was ruptured, and outer membrane seemed in direct with enlarged endoplasmic reticulum. No significant change was observed in basal cells.

c) After the intratracheal instillation of liquid ether, deteriorative changes appeared in microvilli of ciliated cells and electron density of mitochondria matrix were lowered as described in the case of ether inhalation.

From the results thus obtained, it is suggested that nitrous oxide and halothane affect the bronchial epithelium minimally, and diethyl ether definitely causes a destructive effect upon the bronchial epithelium, particularly on ciliated cells, and the degree of the destructive effects gradually advances as the concentration of diethyl ether vapor is increased, and as the duration of anesthesia is prolonged.

第1篇 健常犬気管支粘膜上皮細胞

目 次

緒 言
第1章 実験材料および実験方法
第2章 実験成績
第1節 線毛細胞
第2節 杯細胞
第3節 基底細胞
第4節 基底膜および細胞間接触面
第3章 総括並びに考按
結 論

緒　　言

吸入麻酔剤の生体に及ぼす影響については，従来主として生化学的乃至生理学的な面から検討されており，病理組織学的な検討は極めて少ない．特に電子顕微鏡を用いての微細構造に関する研究はほとんどなく，著者の教室における中嶋[40]の研究の他に僅かに2，3の業績が挙げられるにすぎない[8)37)62)63)]．しかも，吸入麻酔剤の気管支粘膜に及ぼす影響に関する電子顕微鏡的研究は皆無に近い現状である．

気道壁は吸入麻酔に際して麻酔剤の直接の刺激を受ける部位であるが，一般に使用されている吸入麻酔剤としては，エーテルの如く粘膜刺激性の強いものから比較的刺激性の少ない笑気，更には全く刺激性のないフローセン等種々あるので，これらによつて気管支粘膜上皮に招来される変化も亦種々の像を呈するものと考えられる．

そこで，著者は笑気，フローセンおよびエーテルの3種の麻酔剤に就いて，夫々の麻酔時に気管支粘膜上皮細胞に如何なる形態学的変化が招来されるかを解明する目的でこの研究を企図した．

著者は，先づ健常犬の気管支粘膜上皮細胞について電子顕微鏡的観察を行ないその一般的構造を明らかにし，次に各種麻酔剤によつて麻酔を施した犬のそれに就いても同様に電子顕微鏡的観察を行ない，両者を比較観察することによつて各種の麻酔による気管支粘膜上皮細胞の微細構造の変化を検討した．

第1篇では正常気管支粘膜上皮細胞の微細構造について述べる．

第1章　実験材料および実験方法

1）　実験材料

実験動物としては何れも体重7kg前後の健康成熟雑犬4頭を用いた．

2）　実験方法

朝食後4時間を経た犬をイソゾール静注によつて麻酔した後に直ちに開胸し，気管および気管支組織を採取した．

a）電子顕微鏡用試料作製並びに観察方法

採取した組織片をを先づ2％オスミウム酸溶液（蔗糖を加えて滲透圧を等張に調整，1/50M燐酸緩衝液でpHを7.4に調整したもの）中に投入し，約10分後に気管支外膜および軟骨を含む層から粘膜上皮層のみを剝離して，これを再びオスミウム酸溶液中で約1mm³の細小片とした後，氷室内で1時間半乃至2時間固定した．固定後はアルコール系列で脱水し，氷室内で無水アルコール，モノマ等量混合液中に30分留置，次いで氷室内で過酸化ベンゾイルを添加したメタアクリレート樹脂中に40分，更に1時間乃至12時間以内氷室内に留置した後，46～48℃恒温槽中で約12時間重合包埋した．超薄切片作製には，日立製作所UM-2型およびLeitzのウルトラミクロトームを用い，得られた切片は京都大学外科研究室および京都大学結核研究所のHS-6型電子顕微鏡を使用して観察かつ撮影した．

b）光学顕微鏡標本作製

電子顕微鏡試料採取後の気管および気管支を採取し，これを10％ホルマリン溶液中で固定し型の如くパラフィン包埋後ヘマトキシリン・エオジン染色を行なつた．

第2章　実験成績

犬の気管および気管支粘膜上皮は図1の如く線毛細胞，杯細胞および基底細胞の3種類の上皮細胞により構成されており，一見恰も多層線毛円柱上皮の如く観察される．しかしながら，詳しく検討するとこれら3種類の細胞は何れもその一端を基底膜に固着させているから，所謂仮性多列円柱線毛上皮（pseudostratified columnar ciliated epithelium）に分類されるべきである．

第1節　線毛細胞（Ciliated cell）

線毛細胞は図2の如く線毛を有する円柱状の細胞で，細胞体の基底部近くに細胞核が存在している．従つて，核よりも表層の部分は細胞質に富み，小器官も豊富にみられるが，核よりも基底部および核の両側の部分は細胞質が狭くて小器官も乏しい．

1）　細胞自由表面

線毛細胞の特長的構造物である線毛および小絨毛は，細胞遊離縁より気道腔にほぼ垂直に伸び共に細胞膜の延長で覆われている．

a）線毛：細胞の遊離縁より平均3.2μの長さと平均0.21μの巾とを有する細長い突起物であり，全体を細胞膜の延長，すなわちperipheral sheathにより覆われ，内部に電子密度の高い線条（filament）を有している．線条は，図3(c)の如く中心にある2本の中心線条とその周囲に配列している9本の周辺線条とから成り，周辺線条は更に各々2本の小線条（subfilaments）から成つている．周辺線条は線毛尖端部では集合して筆尖状となり，また基底部では紡錘形の基底小体

(basal body) に連続移行している．基底小体の尖端部は更に小根毛束を形成し，細胞質の中心に向い漸次細くなつて終る．基底小体内腔は中空にみえるが，稀に電子密度の高い小体が認められる．また，基底小体から棍棒状突起の出ている像も屢々認められる．

b) 小絨毛 (microvilli)：線毛と同様に気道腔に突出している細胞質の細長い突起であるが，その内部は細胞質そのものの延長であつて，線毛の如き特殊な内部構造は認められない．長さ，走行等は不揃であるが，線毛より短く平均1.2μ，巾は平均0.1μである．一般に桿状を呈するが，図3 (a) の如く樹枝状に枝分れしているものも認められる．

図3 (c) 線毛模型図

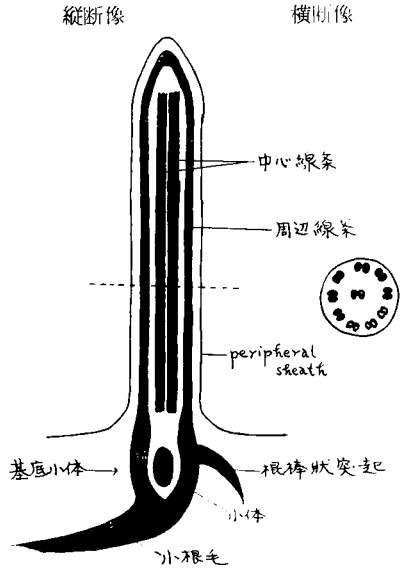

2) 核

細胞体の中央より稍々基底部に偏して存在し円形乃至楕円形を呈している．細胞質とは核膜により明らかに境されている．核膜は平滑で切れこみの認められることは稀である．核膜の一般構造は他の細胞のそれと同様に二重膜構造を有し，所々に核膜孔が存在する．核質は均一な微細顆粒状でその電子密度は細胞質に比し稍々高い．核内部には屢々1～2個の高電子密度の核小体が認められる．

3) 細胞質内小器官

細胞質基質は比較的低電子密度の微細顆粒がほぼ均等に分布し，細胞質内には糸粒体，Golgi 複合体，小胞体，脂質顆粒等の小器官が認められる．

a) 糸粒体：円形，楕円形乃至桿状形を呈し，図2のように細胞の遊離縁近くに密集して存在する傾向がみられる．その構造は一般の細胞におけると同様で，図4の如く表面は明瞭な限界膜により細胞質と境され，限界膜の内側には糸粒体稜 (cristae mitochondriales) が糸粒体基質中心部に向つて横縞あるいは斜縞状に突出しているのが認められる．基質の電子密度は細胞質に比し比較的高い．

b) Golgi 複合体：核よりも表層の細胞質内に核に比較的接して認められることが多い．通常，小胞および膜の集合として認められる．

c) 小胞体 (Endoplasmic reticulum)：小胞乃至空胞様小体として細胞質内に散在するが，細胞の遊離縁近くに多いようである．小胞および空胞を形成する膜の表面に電子密度の高い RNP 顆粒を付着した所謂粗面小胞体 (rough surfaced variety of endoplasmic reticulum) と呼ばれるものと，顆粒を欠如した滑面小胞体 (smooth surfaced variety of endoplasmic reticulum) と呼ばれるものとがあるが，両者共数多く見出される．小胞腔は電子密度の低い物質で充たされ明るくみえる．

d) 細胞質内にはその他に，電子密度の高い脂質顆粒が稀に認められることがある．ほかに電子密度の高い顆粒が認められる．但し，脂質の顆粒 liposome とは形や内容がやや異なるようである．

第2節　杯細胞 (Goblet cell) (図1, 5 (a)(b))

光学顕微鏡標本でみられる定型的な杯細胞はワイングラス状を呈し，線毛を欠如した細胞として線毛細胞に混つて線毛細胞2～1個に杯細胞1個の割合で存在するが，杯細胞のみられる頻度は気管支の部位によつて差があり，一定していない．一般に末梢部の細い気管支では少なくなるようである．一方，電子顕微鏡で認められる杯細胞の形態は，細胞質に乏しくて中に分泌顆粒の極く少ないものから，肥満して分泌顆粒が多量にあり核や糸粒体が周辺部におしひらげられたものが認められる．

1) 細胞質

線毛細胞より著しく密度の高い微細顆粒により充たされる．分泌顆粒の生成が極度に達した杯細胞では，固有の細胞質は図5の如く分泌空胞間に僅かに認められるにすぎない．

2) 核

細胞体の基底部に位置し概ね楕円形を呈するが，分泌顆粒の発達により圧迫されると基底部に向つて扁平化する．その微細構造は線毛細胞同様であるが，核質

の電子密度は線毛細胞核より若干高いようである．

3）細胞質内小器官

a）糸粒体：一般に楕円形乃至桿状形を呈しており，大きさは線毛細胞のそれよりも稍々大きい傾向がみられる．細胞質全体に亘つて散在しているが，その数は少なく分布は疎らである．分泌顆粒が発達し分泌空胞で充たされた杯細胞では，糸粒体は細胞の側方へ圧排され長軸を細胞膜に平行にしているものが多い．限界膜や櫛等の微細構造は線毛細胞の糸粒体のそれらと同様である．

b）Golgi 複合体：細胞体内で核よりも表層の部分にかなり豊富に存在する．膜および小胞から成つていることが多く，空胞のみられることは比較的稀である．発達した杯細胞においては本複合体は分泌空胞間にも認められる．

c）小胞体：細胞質内全体に亘つて散在し，線毛細胞より豊富に見出される．

4）分泌空胞（顆粒）

充満期の分泌空胞は円形または楕円形で内容は均質である．空胞によつては電子密度にかなりの差がみられるが，これは空胞の生成発達の過程と関連があるようである．限界膜は不明瞭で，隣接する空胞間に内容の移行の認められるものもある．

第3節　基底細胞（Basal cell）

基底膜により支えられていることは線毛細胞あるいは杯細胞と同様であるが，上皮の基底部に位置し細胞体は直接気道腔に露出することはない．細胞の大きさは他の2つの気管支上皮細胞より著しく小で，図6のように形状は横楕円形，時に多角形を呈する．

1）細胞質

微細顆粒状を呈するが線毛細胞より若干電子密度が高い．

2）核

細胞体の大部分を占め，不正円形乃至横楕円形を呈する．核質は細胞質と略々電子密度の等しい微細顆粒状を呈するが，核膜により明らかに細胞質より境されている．核膜の輪廓は一般に平滑であるが，小さな陥入の認められることもある．核質内には1～2個の核小体が認められる．

3）細胞質内小器官

a）糸粒体：基底細胞は図7のように細胞質に乏しく，その中に見出される糸粒体も線毛細胞のそれに比しその数は著しく少ない．しかしながら，大きさは線毛細胞の糸粒体と略々等しいか或いは若干大きく，楕円形または桿状形を呈しており，核の周囲部に接して見出されることが多い．糸粒体の内部構造は線毛細胞のそれと略々同様である．

b）Golgi 複合体：発達は一般に不良であつて小胞の集合として認められる場合が多い．

c）小胞体：粗面小胞体が散在しているか貧弱である．

第4節　基底膜および細胞間接触面

1）基底膜

線毛上皮の基底部に存在している基底膜は，光学顕微鏡でも連続性の膜として認められるが，電子顕微鏡では2層の構造を示す薄い連続性の膜として認められる．但し，光学顕微鏡的な基底膜と電子顕微鏡的なそれとは同一物ではないようで，前者は上皮下の結合織線維が鍍銀染色によつて染め出されたものと思われる．電子顕微鏡的な基底膜は上皮細胞の細胞腔に接する密度の低い部分とその下にある密度の高い部分とからなつており，連続的に上皮の基底部を走つている．その走行は緩い蛇行を呈し，所々鋸歯状の部分も存在しているが，Infoldingを呈することは殆んどない．

2）細胞間接触面

細胞間の結合は一般に緊密であるが，細胞基底部にいくに従つて幾分疎となつている．すなわち，基底部では細胞相互の間に間隙が存在し，特に基底細胞の周囲部には屢々広い細胞間隙が認められる．また，細胞相互間の接触面を形造つている夫々の細胞膜の走行は一見平滑にみえるが，往々図8のように著名な Interdigitation の形成が認められる．また，所謂desmosomeと呼ばれている細胞膜の特別な構造も屢々認められ，特に細胞自由表面近くにはその特殊な型であるところの terminal bar が必ず存在している．

第3章　総括並びに考按

気管から終末細気管枝に至る気道壁の線毛上皮は3種類の上皮性細胞すなわち，線毛細胞，杯細胞および基底細胞より成り，その基底部には連続性の基底膜がみられることは多くの先人の業績により既に明らかである．しかしながら，これら個々の細胞の超微細構造の詳細が明らかになつたのは電子顕微鏡の発達によるもので，比較的近年のことに属する．すなわち，1951年 Engström[5] により気管上皮の線毛の電子顕微鏡的観察が報告され，次いで Rhodin[52] (1956) によりラッテ気管上皮の詳細な電子顕微鏡的所見が発表されている．その後，本邦においても気管あるいは気管支の上

皮組織の電子顕微鏡的観察が数人の著者によつて報告されている[15)54)63)76)].

以下健常犬の気管支粘膜上皮細胞の微細構造に関して，著者自身の観察に基き若干考察を加えると共に，従来の諸氏の報告に就いてもいささか批判を加えたいと思う.

1)　線毛細胞の自由表面について

線毛細胞の気道腔に向う細胞自由表面には細胞膜の突起である線毛と小絨毛が存在するが，線毛内部には特有な線条構造が見出されるのに反し，小絨毛内部は固有の細胞質の単なる延長にすぎない点で両者は電子顕微鏡的に明らかに区別しうる.

線毛の存在は，最初 Anton de Heide (1683), Leenwenhock (1695) により報告されたといわれるが，Engström[5)] の電子顕微鏡的観察以来，更に線毛内部の微細構造が明らかにされた．すなわち，彼は線毛内部には axial fibrillar core が10本あることを認めその径300～500Åと報告したが，後に Rhodin[52)] は以下のような詳細な所見を発表している．すなわち，気管上皮の線毛細胞にみられる ciliary filaments は2本の central filaments と9本の peripheral filaments からなり，peripheral filaments は更に2本の subfilaments から成つている.

その後，八木[73)]は「とのさまがえる」の口蓋粘膜の線毛について2本の中心線条と9対の周辺線条の存在を確認しているが，Harford[8)]，仙田[54)]，吉岡[76)]，宮南[35)]，高橋[63)]等も同様の観察結果を発表している.

著者も犬の気管支上皮においてその線毛の中に2本の中心線条と9対の周辺線条を確認しており，線条の基本構造に関しては動物による差はないものと考えられる.

しかしながら，線条の基底部の構造は研究者によつて多少異つた観察成績が報告されている．すなわち，Rhodin ら[52)]は細胞の遊離縁より下部に至つて周辺線条は基底小体を形成し，更にその基底小体からは根小毛が延びて細胞質内に終ることを明らかにした．そして，八木[73)]は更に，細胞の遊離縁より約2,000 Å 上部には basal plate なる構造の存在することを見出し，また根小毛の一部のものは糸粒体の間を通過して核膜の近くまで走行することを認めている．根小毛について，池田[15)]は「あひる」の気管支の線毛では根小毛の長軸に直角方向に板状構造を認め，八木[73)]は「とのさまがえる」の口蓋粘膜において横紋の構造を認めている．著者の観察では，周辺線条は基底小体に移行した後，根小毛を形成し細胞上部で筆尖状をなして終ることを認めたが basal plate や板状構造あるいは横紋等の構造は認め得なかつた．基底小体の内部は中空で明るくみえるが，時々腎臓形の小体が認められた．その本態は不明であるが Rhodin[52)] も同様の小体の存在を報告している．卵管の線毛についての報告も多くみられるが，その基本構造は気道のものと略々同様のようである[25)32)61)].

線毛細胞表面における線毛の数は，Rhodin[52)]は線毛細胞1個の表面には270本存在すると述べ，仙田[54)]は320本と報告している．また八木[73)]は細胞表面1 μ^2 当り25～35本と述べている．著者が電子顕微鏡写真から計測した成績では，線毛細胞の表面積は平均36μ^2 あり，1 μ^2あたりの線毛の数は平均8～9本存在していた．従つて，1個の線毛細胞表面には300本内外の線毛が存在することになる.

線毛間に小突起として存在する小絨毛は細胞膜の延長で覆われ，その内容は細胞質の延長部であつて，線毛の如き特殊な内部構造を有しないことは前述の通りである．細胞表面における小絨毛の配列の状況は腸[77)]，あるいは胆嚢[74)]における小絨と異り不規則で，むしろ卵管の小絨毛の配列に似ている.

尚，Rhodin[52)] は気管粘膜上皮細胞にブラシ様突起をもつた細胞を見出し，これを Brush cell と呼称し線毛細胞と区別している．この細胞は吉岡[76)]によつても家兎気管粘膜上皮において見出されているが，著者の観察では未だこのような細胞を見出すには至つていない．このことは本細胞が非常に数少ないためであるか，あるいは実験動物の差異によるものであるか何れかであろうが，今後検討すべき問題である.

2)　糸粒体について

線毛細胞における糸粒体は，線毛の基底小体の直下に密に分布する傾向がみられ，しかもその長軸の方向が細胞の長軸のそれと並行する傾向がみられる．このことは既に研究者の多くが認めているが，著者の観察成績も同様である．また，杯細胞においては細胞体の上部に散在性に存在するが，成熟した杯細胞では分泌空胞に圧迫されて細胞の側壁に沿つて並ぶことが多い．基底細胞では核周囲に散在し，数も余り多くない.

個々の糸粒体の形は，線毛細胞では桿状あるいは円形乃至楕円形で，長桿状のものが比較的多いが，杯細胞では多くのものが楕円形であり，また基底細胞では楕円形乃至桿状形のものが多い．糸粒体の大きさは，

杯細胞および基底細胞では線毛細胞のそれより若干大きい．また糸粒体の数は，Rhodin[52]も述べているように，基底細胞では他の2つの細胞に比べて著しく少い．

糸粒体の一般的な形態は Palade[49]，Sjöstrand 等の研究によりよく知られている通り，外縁を2層の糸粒体膜により囲まれており，その内部には一対の膜からなる糸粒体櫛が数多く認められる．また，糸粒体基質は細胞質より稍々電子密度が高い．このような基本構造はどの細胞でも略々同様であるが，糸粒体櫛の配列あるいは糸粒体基質の電子密度等は細胞の機能または生活状態の相違により異る[72]と云われている．

3）小胞体

小胞体[69]は粗面小胞体（rough surfaced variety of endoplasmic reticulum, Palade[50]）あるいは ergastoplasmic sac（Weiss[68]）とよばれる嚢状の小体で，周知の如く細胞の機能，生活状態および成熟度によりその形態には種々の変化があらわれる[72]．気管支の上皮細胞の中で，本小体は杯細胞には豊富に存在するが，線毛細胞においてはそれほど多くない．その形態は小胞状，空胞状あるいは扁平なもの等種々であるが，線毛細胞では主として小胞ないし空胞の形をとつて細胞の上部に存在し，杯細胞では扁平なものが豊富に認められ，しかも多くのものが層状に配列していることもある．

何れの細胞においても小胞体の内容は1層の限界膜によつて細胞質とは明らかに境されているが，その限界膜の外側には多数の小顆粒が附着しているもの，すなわち粗面（rough surfaced）と呼ばれるものと，小顆粒の附着していないもの，すなわち滑面（smooth surfaced）と呼ばれるものとがある．八木[79]は後者は認め難いとしているが，著者の観察では両者共に比較的多く見出されるようである．小胞内腔の電子密度は細胞質より僅かに低い．粗面小胞体は膵細胞，唾液腺細胞あるいは肝細胞等によく発達しているが，その分布は嗜塩基性物質と関係があるといわれている[72]．滑面小胞体は pinocytosis および phagocytose に関係あると一般に云われている．

4）Golgi 複合体

Golgi 複合体は既に光学顕微鏡によりその記載が行われ，腺細胞の分泌と関係があるといわれてきたが，電子顕微鏡による観察の結果 Golgi 膜，Golgi 小胞および Golgi 空胞の3要素から成る集合体であることが立証された[72]．気管支上皮の線毛細胞および杯細胞においては比較的よく発達しており，何れの場合にも核よりも表層に存在しているが，基底細胞では発達が悪い．Golgi 複合体は小胞体と共に後述のように杯細胞の分泌顆粒の起源と考えられている．

5）基底膜および細胞相互接触面

気管支における上皮細胞の直下，すなわちそれが粘膜固有層と接する面に基底膜の存在することは，既に光学顕微鏡により認められている．すなわち，渡部[71]，高柳[58]らは無構造の上皮下の硝子様膜として基底膜の存在を認めている．しかしながら，現今，電子顕微鏡的な意味においての基底膜は，Rhodin[52]らの報告している600Aの厚さを有する極めて薄い二重膜構造物である．電子顕微鏡的な意味での基底膜は既に述べたように光学顕微鏡的に認められる基底膜と同一物とは考えられない[43]．前者は上皮細胞に附属した構造であり，後者は上皮細胞下に発達した線維組織のように思われる．

上皮の基底部近くにおける細胞間隙以外では，気管支上皮の各細胞間の結合は一般に緊密で，相隣りあつた細胞の細胞膜は互に密接しており，細胞膜は所々において電子密度が高く且つ肥厚している部分が認められる．このような細胞膜の構造は一般に desmosome と呼ばれているが，この構造は細胞遊離縁近くに必らず見出され，その場合は特に terminal bar と呼ばれている．相隣り合つた細胞が互に指を組み合せたように接触している Interdigitation と呼ばれる構造も屢々認められる．これらの構造は電子顕微鏡的に殆んどすべての上皮細胞で認められ[74]，また，腺癌細胞においても認められている[39][42]．しかしながら，その発達は細胞の分化の程度により幾分相違があるようで，池田[15]は「へび」気管支上皮細胞において著明な Interdigitation の発達を認めている．

6）杯細胞について

杯細胞は気道以外に陽，結膜等の上皮にも存在しムチンを分泌する分泌細胞であることは組織化学的に実証されている．気道における杯細胞は，気管から終末細気管枝（Bronchuli terminales）に至るまでの各部位に分布しているが，その出現頻度は気道の部位あるいは個体により差があり，気管支の末梢部にいくに従い漸次減少し通常，呼吸細気管枝（Bronchuli respiratorii）より末梢部の粘膜上皮には認められないことは光学顕微鏡により明らかにされている[3]．電子顕微鏡的に観察すると，杯細胞は分泌の相に応じて種々な形態を示しており，細胞体の電子密度も細胞によつてかなり異つている．細胞体内には，細胞の分泌の相によ

り高電子密度あるいは低電子密度の顆粒乃至空胞が種々の程度に認められる．黒住[22]はその内容の電子密度の高いものを分泌顆粒，低いものを分泌空胞と呼んで夫々区別している．このような分泌顆粒の発達について，吉岡[76]は分泌の初期の相においては分泌顆粒が増大すると共に次第に電子密度が高くなり，発達が極限に達すると逆に電子密度が低下し始めることを実証し，杯細胞の分泌相を3期に分けて説明している．また，覚道[21]は形態学的に高，中，低密度の3種の分泌顆粒に分類している．分泌顆粒に種々の型がみられることは動物の成熟度と関係がある[35]ともいわれ，また動物の種類によつて差がある[15]ともいわれている．著者が健常成熟犬について観察した成績では，上記各時期に相当する杯細胞が認められており，従つて成熟犬の杯細胞は完全な分泌サイクルを有するものと考えられる．

杯細胞の起原に関しては，古くは線毛細胞から移行した細胞とする説（Clara[3]，Mori[29]，Messerklinger[27][28]等）があるが，電子顕微鏡的研究によつてもその移行型細胞の存在しないことが実証されており，今日では一般に杯細胞は線毛細胞とは別個の細胞であろうと考えられている．著者の観察成績においても線毛細胞と杯細胞の間の移行像は認めていない．

分泌顆粒の生成部位に関しては，まだ定説はないが，Golgi 複合体が分泌顆粒の形成に密接な関係を持つことは今日多くの研究者によつて支持されている（Rhodin[52]，Freeman[7]，覚道[21]，長野[41]等）．しかしながら，その他に，小胞体を起源とする説（Palade[50]，黒住[20]，Weiss[68]，王[41]等），あるいは，糸粒体または糸粒体と Golgi 複合体に包まれた領域からとする説（吉岡[76]），更にまた，小胞体，Golgi複合体および糸粒体に包まれた領域からとする説（覚道[21]）等の諸説が夫々の著者によつて提唱されている．黒住[20]は分泌顆粒の生成は細胞の種類，分泌物の性状等に応じて異なり，画一的な現象でなく如何なる小器官から発生するかを全ての細胞について一率に規定することはできないと述べている．著者の観察においては未だ決定的な結論を得るに至つていない．

分泌顆粒の放出機序については，古くは Clara[3] が Apokrin Sekretion と記載し，また，Messerklinger[27][28] もこれを肯定している．電子顕微鏡的には Freeman[7] はラッテの小腸の杯細胞において形質膜の破綻により細胞体内の Mucigen が排出される模様を図解している．宮南[35]によると，粒の限界膜と細胞膜が癒合して内容のみが気管腔に放出されると述べ，これは pinocytosis の逆現象によると論じているが，著者の電子顕微鏡写真からもこのような像が認められる．したがつて，分泌空胞は pinocytosis の逆現象の様式をもつて細胞自由表面より気道内に排出され，細胞表面の保護に役立つもののように考えられる．

7）基底細胞について

気管支上皮基底部にある基底細胞は別名，補充細胞ともよばれている．すなわち，Drash も推定しているように，この細胞は一般に線毛細胞や杯細胞の起源であつてそれらの補充を行なうものと考えられている．一方，Rhodin[52] はその本態は遊走してきた白血球であるといつているが，この点に関しては著者は疑問を持つている．すなわち，気管支上皮層の中には屢々基底細胞とは別にリンパ球様細胞が見出され，両者は形態学的に明らかに区別されること，基底細胞が多核白血球とは形態学的に余り類似していないこと，および基底細胞が基底膜を有すること等がその根拠である．

その他，Rhodin[52] が気管上皮細胞中に細胞遊離縁にブラシ様突起をもつ細胞の存在を認め，これを Brush cell と呼称して線毛細胞と区別記載したことは前述した．尚，Harford[8]は気管上皮細胞を ciliated cell と non-ciliated cell の2種類に分類し述べている．彼の記載には Brush cell は述べられていない．

結　論

健常犬の気管支粘膜上皮細胞を電子顕微鏡的に観察した結果，以下の所見を得た．

1）気管支上皮細胞は線毛細胞，杯細胞および基底細胞の3種類の細胞より成り，それらの底面には連続性の基底膜がみられる．

2）線毛細胞は細胞遊離縁に線毛と小絨毛を有し，1個の類円形の核と比較的明るい細胞体をもつ円柱形の細胞である．

3）線毛内には2本の中心線条と9対の周辺線条とがみられ，基部には基底小体および根小毛等の構造が認められる．

4）小絨毛は細胞膜の連続で覆われ，その基質は細胞質の延長である．

5）線毛細胞の細胞質内には糸粒体，Golgi 複合体，小胞体および脂質顆粒等の小器官が存在する．

6）杯細胞はその細胞質の密度が線毛細胞のそれよりも一般に高い．細胞質内には糸粒体が散在し，Golgi 複合体および小胞体は比較的豊富に存在する．

7）杯細胞には種々の程度の密度を示す多数の粘液

顆粒が見出される．粘液顆粒が充満すると細胞質が膨大し，屢々隣接した線毛細胞や杯細胞自体の核が圧排されている像が認められる．

8）杯細胞が発達すると，粘液顆粒は気道内に放出されるが，放出機序は pinocytosis の逆現象によると考えられる．

9）基底細胞は気管支上皮基底部に位置しており，その遊離縁は直接気道腔には達していない．その大きさは線毛細胞や杯細胞よりかなり少さい．

10）基底膜は二重膜構造を示し，連続性であつて，通常上皮細胞の底面に沿つて緩やかに蛇行している．

第2篇　吸入麻酔を施した犬の気管支粘膜上皮細胞

目　次

緒　言
第1章　実験材料および実験方法
第2章　実験成績
　第1節　笑気麻酔3時間後の変化
　第2節　フローセン麻酔3時間後の変化
　第3節　5％エーテル麻酔3時間後の変化
　第4節　10％エーテル麻酔3時間後の変化
　第5節　気管内にエーテル注入直後の変化
第3章　総括並びに考按
結　論

緒　言

第1篇では健常犬について気管支上皮細胞の形態学的所見について報告したが，本篇では笑気，フローセンおよびエーテル等で麻酔を行なつた犬の気管支粘膜上皮細胞の形態学的所見について述べると共に，第1篇において得られた所見と比較検討して，これら麻酔剤の気管支上皮細胞に及ぼす影響について検討する．

第1章　実験材料および実験方法

1）実験材料

実験動物は何れも体重7kg前後の健康成熟雑犬で，実験には10頭を使用した．

2）実験方法

朝食後4時間を経過した犬にイソゾールを静注して麻酔導入し，カフ付き気管カテーテルを挿管した．その後，直ちにカテーテルを閉鎖循環麻酔器に連結して，各種の麻酔薬を非再呼吸法により吸入せしめ，各々3時間持続した後に組織を採取した．使用した麻酔薬は笑気，フローセンおよびエーテルの3剤で，吸気内濃度を夫々笑気では50％として，フローセンは0.5～2.0％，そしてエーテルでは5％および10％を用いた．この際臨床的には安定した外科的麻酔深度を維持した．エーテルを直接気管内に注入した実験では，40分間に7ccのエーテルを間歇的に経気道的に注入し20分後に組織を採取し固定した．試料の採取部位は第1篇と同様である．

電子顕微鏡試料作製並びに光学顕微鏡標本作製等の過程およびその観察方法は第1篇と全く同様である．

第2章　実　験　成　績

第1節　笑気麻酔3時間後の変化

A．光学顕微鏡的所見

粘膜上皮には図9のように上皮細胞が剝脱している所見はなく，各細胞の配列も規則正しい．また，基底膜に断裂あるいは変形等も認められない．粘膜固有層においては軽度の充血が認められたが，細胞浸潤乃至浮腫等の変化は認められない．

B．電子顕微鏡的所見

1）線毛細胞

a）線毛：図10のように規則正しい配列を示し，脱落または融合あるいは膨化等の変化は認められない．また，線毛内部の線条，基底小体および根小毛等の基本構造も健常個体の場合とほとんど変らない．

b）小絨毛：分布状態に疎密の差は認められないが，個々の小絨毛についてみると棍棒状のものの他にその根部で膨大しているものや樹枝状に分枝しているものが認められる．すなわち，健常な場合に比べると個々の形が若干不規則となる傾向がみられる．

c）自由表面細胞膜：強い隆起や断裂等といつた高度の変化は認められない．

d）核：核膜の断裂，膨化等の変化はみられない．また，核質内粒子は均等且つ密に分布しており，核小体にも健常な個体のものとの間に特に差異は認められない．

e）細胞質内小器官

i）細胞質：微細顆粒の分布状態は均等で，部位による濃淡化はみられないが，図11のように細胞遊離縁

に近い細胞質の中に多くの小空胞が認められる．それらの小空胞は1層の限界膜により細胞質と境されており，RNA顆粒は附着していない．すなわち，これらの小空胞は滑面小胞体乃至はそれに類するものであつて，小空胞の増加は pinocytosis に相当する所見と考えられる．

ii）糸粒体：糸粒体櫛は明らかに認められ，限界膜も正常に保持されている．基質の電子密度には異常なく，その中に空胞のみられることも殆んどない．また，その分布状態も対照に比し著しい変化は認められない．

iii）Golgi 複合体：対照に比し著しい差異は認められない．

iv）小胞体：滑面のものが増加且つ拡大することは前述の通りであるが，粗面小胞体も稍々拡大する傾向がみられる．

2）杯細胞

a）細胞体：個々の顆粒の形状は健常犬のそれの如く認められるが，一般に低電子密度の分泌顆粒を含んだ充満期のものを認めることが多かつた．これは個体差によるものか，あるいは麻酔剤によるものか確定的なことはいえない．

b）核：核膜，核質共に対照と変りはない．

c）細胞質内小器官：糸粒体，Golgi 複合体および小胞体にも対照との間に著しい差異を認めない．

3）基底細胞

a）細胞質：微細顆粒の分布は均等で，健常な場合と著しく異なつた点は認められない．

b）核：核膜は屢々深く陥入しているが核膜，核質共に異常は認められない．

c）細胞質内小器官：線毛細胞や杯細胞と同様，特に異常所見は認められない．

4）基底膜および細胞間接触面

基底膜は明らかな二重膜構造を示し，連続性であつて断裂または肥大などの変化は認められない．また細胞相互接触面の細胞膜は緊密で terminal bar, Interdigitation および desmosome も健常の場合と同様に観察される．上皮細胞の基底部における細胞間腔の拡大も認められない．

第2節　フローセン麻酔3時間後の変化

A．光学顕微鏡的所見

粘膜固有層の所々に軽度の充血が認められる他は，笑気同様図12のように粘膜上皮細胞層に特記すべき変化は認められない．

B　電子顕微鏡的所見

1）線毛細胞

a）線毛：図13のように配列状態は規則正しく基本構造も正常に保持されている．

b）小絨毛：対照に比し稍々複雑な形態を示している．すなわち，基底部で巾広く膨化しているものや樹枝状分枝を示すもの，あるいは先端で尖つているものや円いもの等が比較的多く認められる．また，所々隣接小絨毛が夫々の基部において互に融合した像も認められる．そして，稀に巾の広くなつた部分の基質の電子密度が低くなり，膨化したような像を示すものも認められる．

c）自由表面細胞膜：平滑で連続性である．

d）核：核の外形および核質内に変化は認められない．

e）細胞質内小器官

i）細胞質：微細顆粒の分布状態は図14のように均等である．また，細胞の自由表面近くの細胞質内には笑気麻酔例と同様に小空胞の形成が認められるが，笑気の場合に比べるとその程度は弱い．

ii）糸粒体：基質の電子密度は均等に保持され，基質内に空胞形成などの変化は認められない．また，糸粒体櫛および限界膜等の構造も正常に保たれている．糸粒体の数および分布状態は対照と略々同様である．

iii）Golgi 複合体：細胞によつて小胞の発達が稍々著しいものもあるが，一般に対照と略々同様である．

iv）小胞体：細胞の自由表面直下の滑面小胞体の増加がみられるが，その他の部位における小胞体の数の増加あるいは拡大等の所見は認められない．

2）杯細胞

a）細胞体：分泌周期により形状は種々であるが，分泌顆粒の性状に著しい異常所見は認められない．

b）核：線毛細胞同様，異常所見は認められない．

c）細胞質内小器官

i）糸粒体：櫛および限界膜は明らかに認められ，その基質内に低電子密度化あるいは空胞形成等の所見は認められない．

ii）Golgi 複合体および小胞体：縮小，消失または数の増加等の所見は認められない．

3）基底細胞

a）細胞質：微細顆粒の分布は略々均等である．

b）核：核膜は著明な陥入を示してはいるが，核膜，核質および核小体等に異常所見は認められない．

c）細胞質内小器官　糸粒体，小胞体および Golgi

複合体等に著しい異常は認められない.

4) 基底膜および細胞間接触面

基底膜の連続性は保たれ，膜の肥厚あるいは断裂等は認められない．また，細胞相互間の接触も密に保たれており，細胞の自由表面近くでは terminal bar も明らかに観察される．また，Interdigitation および desmosome 等のような接合様式も認められる．細胞の基底部にみられる間隙は健常な場合と略々同様で拡大していない.

第3節　5%エーテル麻酔3時間後の変化

A．光学顕微鏡的所見

上皮細胞の配列は図15のように規則正しく，上皮細胞の剝脱も認められない．部位によつては杯細胞が密に分布しているところもあるが，一般に上皮細胞層における変化は認め難い．粘膜固有層では明らかに毛細血管の充血が認められる.

B．電子顕微鏡的所見

1) 線毛細胞

a）線毛：配列は図16のように，概ね規則正しく，膨化または融合等の所見もみられない．内部の基本構造にも認むべき変化はみられない.

b）小絨毛：比較的複雑な形態をとるものが多くなり，棍棒状を呈しているものの他に，隣接した小絨毛が融合したかの如き像を示すもの，あるいは根部で膨大しその先端で分枝しているもの等種々の形のものがみられる．基質は所々において膨化したように電子密度が低くなつている．また，小絨毛の配列状態に部位によつて多少疎密の差が認められることもある.

c）自由表面細胞膜：略々平滑な連続膜である.

d）核：外形，核質共に正常に保たれている.

e）細胞質内小器官

i）細胞質：微細顆粒の分布状態は均等である.

ii）糸粒体：楕円形または円形のものも観察されるが，一般に桿状のものが多い．そして図17のように，糸粒体は細胞質の一部に集中することが往々みられる．集合してみられる場合には屢々連鎖状に連なりU字形やY字形に配列することがある．基質の電子密度が低下して基質の淡明化した糸粒体も数多く見出されるが，このような糸粒体においては糸粒体櫛が比較的濃くみられる．しかしながら，櫛の配列の異常や肥大等は認められない．また，基質内に空胞が形成されたり，糸粒体の限界膜に破綻が招来される等の強い変化は認められない.

iii) Golgi 複合体：Golgi 膜の縮小あるいは小胞の消失などはなく，健常な場合に比して著しい差異は認められない.

iv）小胞体：粗面小胞体が稍々拡大する傾向が認められるが，数の増加は認められない.

2) 杯細胞

a）細胞体：図18のように健常なものに比べて大差なく，電子密度の低い分泌顆粒乃至分泌空胞を含むものが多く認められる.

b）核：核膜は明らかな二重膜構造を呈し，断裂あるいは膨化等は認められない．また，核質にも異常所見は認められない.

c）細胞質内小器官

i）糸粒体：基質の電子密度が均等でなく，部分的に淡明化しているものが所々に見出されるが，空胞形成は認められず，全般的にみて一般に著明な変化はみられない.

ii）Golgi 複合体：著しい変化は認められない.

iii) 小胞体：かなり発達した粗面小胞体が図19のように層状配列をなしてみられることがある．このような細胞は何等かの特別な機能を営むものか，あるいはエーテルの刺激に対して反応したものかは判らない.

3) 基底細胞

a）細胞質：認むべき変化はない.

b）核：核膜には著名な陥入が認められるが，対照とのとの間に著しい差異はみられない.

c）細胞質内小器官：線毛細胞および杯細胞と同様に，糸粒体の基質の所々において電子密度の低下が認められる．しかしながら，糸粒体櫛およびその限界膜は正常に保たれている．Golgi 複合体および小胞体には著明な変化は認められない.

4) 基底膜および細胞間接触面

基底膜の連続性は正常に保たれていて，膨化や断裂像も認められない．また，細胞相互間は緊密に接着しており，基底部における細胞間隙腔も正常な場合と余り差異を認めない.

第4節　10%エーテル麻酔3時間後の変化

A　光学顕微鏡的所見

10%エーテル麻酔においても図20のように上皮細胞層には著変は認められないが，部位により杯細胞が密にみられる．また，粘膜固有層には充血像が認められるが，細胞浸潤や組織の浮腫性変化等は認められない.

B．電子顕微鏡的所見

1) 線毛細胞

a）線毛：配列状態は略々規則正しく，その内部の線条および基底小体等の構造には変化は認められないが，少数の線毛において図21のように peripheral sheath が膨化したようになり，周辺線条との間に細胞質の軽度の拡張が認められる．しかしながら，peripheral sheath に断裂などの著しい変化はなく，また，線条自体にも著明な変化は認められない．

b）小絨毛：部位によつてはかなり著しい変形が認められる．すなわち，その根元の部分で太くなつているもの，枝分れしているもの，数本が根元で融合したと思われるものなどがみられる．また，基質の密度が部分的に疎になつていることも屢々みられる．

c）自由表面細胞膜：軽度の凹凸はあるが断裂像は，認められない．

d）核：少数の細胞において核膜の断裂像がみられた．すなわち，図22のように核膜が一部においてその連続性を失ない核質と細胞質の境界が不明瞭となり，恰も核質が細胞質内へ流入しているような所見に接した．このような核では核質内の微細顆粒の分布が稍々不均等となつている．しかしながら，このような細胞においても細胞全体としては著しい変性像などは認められない．かかる核の変化が如何なる意味を有するものかは明らかでないが，10%エーテル麻酔の場合以外に認められなかつた変化である．その他，外側の核膜が拡大した滑面小胞体に移行している像もみられる．

e）細胞質内小器官

i）細胞質：微細顆粒の分布状態は稍々不均等で，細胞質は部分的に電子密度の低いところがある．

ii）糸粒体：図23のように基質の一部の電子密度が著しく低下しており，その部分は空胞のような像を呈している．しかしながら，糸粒体楠は略々正常で変形，肥厚あるいは配列の乱れ等は殆んど認められない．また，限界膜も正常に保たれている．細胞質内での糸粒体の分布状況は稍々不均等で，部分的に密に集合している場合がしばしばみられる．個々の形は桿状または球形ないし楕円形であるが，一般に桿状のものが多い．

iii）Golgi 複合体：対照例に比べて著しく異なつた所見は認められない．

iv）小胞体：滑面および粗面小胞体の拡大が認められる．

2）杯細胞

a）細胞質：電子密度の低い分泌空胞で充たされている杯細胞が多い．

b）核：正常構造を保つている．

c）細胞質内小器官

i）糸粒体：基質の電子密度の低下が認められ，車軸状を呈するものもある．

ii）Golgi 複合体：著明な変化は認められない．

iii）小胞体：しばしば粒面小胞体の拡大像が認められるが数の増加は著明でない．

3）基底細胞

a）細胞質：均等な微細顆粒状である．

b）核：核膜の二重膜構造と連続性は保たれ核質も均等である．核膜は所々著しい陥入を示す．

c）細胞質内小器官：糸粒体は基質の一部に電子密度の低下を示すものがある．Golgi 複合体および小胞体等には特に変化は認められない．

4）基底膜および細胞間接触面

基底膜の断裂なく肥大，変形等も認められない．細胞相互間の連結は緊密で，細胞間隙の著明な拡張は認められない．また，細胞基底部の細胞間腔も同様に認められる．terminal bar, Interdigitaton および desmosome 等の膜構造も正常の像と変らない．

第5節　気管内にエーテル注入直後の変化

A．光学顕微鏡的所見

粘膜固有層には図24のように著明な血管の充血拡大が認められるが，上皮細胞層には著しい変化は認められない．

B．電子顕微鏡的所見

1）線毛細胞

a）線毛：配列状態は図25のように略々規則正しく異常に屈曲したり膨化あるいは融合等の所見は認められない．また，内部の線条，基底小体等にも著しい異常は認められない．

b）小絨毛：根部で融合したり，部分的に膨大しているものが認められ，分枝状をなしているものも多い．基質の密度が部分的に低下する現象は殆んど認められない．

c）自由表面細胞膜：略々平滑であり断裂もない．

d）核：核膜の連続性は正常に保持され核質も略々均等である．

e）細胞質内小器官

i）細胞質内小顆粒の分布状態は略々均等である．

ii）糸粒体：少数のものにおいて基質の電子密度の部分的な低下が認められる．糸粒体の密度も正常な場合とほぼ等しく，糸粒体楠および限界膜等にも著しい変化は認められない．

iii) Golgi 複合体：小胞の集合からなる比較的よく発達した Golgi 複合体がみられることがある．

iv) 小胞体：特に変化は認められない．

2) 杯細胞

a) 細胞質：電子密度の低い分泌空胞の認められることが多い．

b) 核：線毛細胞同様，特に異常は認められない．

c) 細胞質内小器官

i) 糸粒体：基質内に小空胞の認められるものがあるが，櫛および限界膜には著しい変化はない．

ii) Golgi 複合体および小胞体：著しい変化は認められない．

3) 基底細胞

細胞質内微細顆粒は均等で，核および細胞質内小器官に特に変化は認められない．

4) 基底膜および細胞間接触面

基底膜の連続性はよく保持され，細胞相互間の連結も緊密である．また，terminal bar, Interdigitation および desmosome 等の構造も正常と同様に認められる．細胞間隙の拡大は認められない．

第3章 総括並びに考按

吸入麻酔剤の生体に及ぼす影響については，内田[66]は光学顕微鏡的に観察し，麻酔が長時間に亘つた場合，肺組織の受ける傷害はサイクロプロペインによる場合が最も強く，笑気，エーテルがこれに次ぐと述べている．中嶋[40]はこの変化を更に電子顕微鏡的に追求した結果，サイクロプロペイン麻酔例では肺胞に何らの退行性変化も認められないが，エーテル麻酔例においては肺胞壁細胞の退行性変化が認められることを報告した．著者は中嶋と同様な試みを気管支上皮細胞について行ない，気管支上皮細胞に及ぼす2，3の麻酔剤の影響を電子顕微鏡的に観察したが，以下その結果に関して若干の考察を試みたいと思う．

笑気，フローセンおよびエーテル麻酔によつて気管支上皮細胞に招来される微細な変化を光学顕微鏡的に観察することは殆んど不可能である．しかしながら，これを電子顕微鏡的に観察すると，麻酔例においては正常なものに比べて若干の変化が招来されていることが認められる．

ここで，実験の結果について総括すれば次のようになる．

1) 笑気麻酔例では，光学顕微鏡による観察で上皮細胞層には全く変化は認められなかつたが，電子顕微鏡的観察では，小絨毛に多少の変形がみられ，また，細胞の自由表面に近い部位の細胞質内に小空胞が多数認められた．しかしながら，その程度はごく軽微であり，線毛には何等の変化も認められず，自由表面を覆つている細胞膜も略々正常に保持されていた．細胞質内小器官および核にも何等異常は認められなかつた．また，杯細胞および基底細胞においても同様に著しい異常は認められない．

麻酔例において小絨毛に屢々変形がみられることは，小絨毛の形態や分布状態がかなり不安定で細胞の機能の変化や外界の状況の変化に応じて変化し易いことを物語つている．このようなことは卵管上皮の小絨毛でも同様に認められている[32)63)]．しかしながら，同じ気道腔に突出した細胞の突起物であつても，線毛には余り変異が認められず，線毛が非常に抵抗の強い組織であることは八木[73]もすでに述べているけれ共，著者の実験でも同様なことが認められた．

Pinocytosisとは，細胞表面に近い細胞質内に細胞膜によつて小空胞の形成される過程の現象で Lewis(1931) によつて記載され，これは細胞表面における細胞の旺盛な活動により生ずるものであることが知られてきたが，後に Bennet[2]，Palade[50] 等により電子顕微鏡的に観察され，報告がなされた．Bennet[2] によれば，この現象は細胞膜が細胞内部に向つて陥凹し，陥凹部が細胞表面から分割されて細胞質内に小空胞が形成されるとし，その過程を図示，説明している．このような機構は水分などの吸収が行なわれる場合に働くものであつて，細胞膜が強い活性を有することを示す一つの証左とされている．また，このような機構は，気管（宮南[35]）の他に肝細胞（由良[67]），胎盤（竹山[65]），卵巣（松原[32]）等でも認められており，物質が細胞体を出入りする際の普遍的な像[67]と考えられている．著者は笑気およびフローセン麻酔例で認められた細胞表層の小空胞群の形成されるのは，pinocytosis と軌を一にする現象と解したが，それらの小空胞が細胞膜の陥入によつて形成される過程を確認したわけではない．

2) フローセン麻酔例においても笑気の場合と同様に，光学顕微鏡的に上皮細胞層の変化は変められない．また，電子顕微鏡的に観察した所見でも笑気の場合と同様，小絨毛の多少の変形と基底小体直下細胞質内の小空胞形成が認められるのみであつて，細胞質や細胞膜等には変化は認められない．

3) エーテル麻酔を行なつた場合，中嶋[40]によれば吸気内濃度が3.0%乃至1.5%を超えると肺胞内の変化

が増強するという．著者は5％と10％濃度のエーテルの気管支上皮に及ぼす影響を観察したが，気管支においても肺と同様に若干の組織傷害が招来されることを認めた．そして10％の場合の方が5％の場合に比べてより強い変化が認められた．しかしながら，液体のエーテルを直接気管内に注入してもそれ程強い組織傷害は招来されない．このことから，エーテルによつて招来される組織の変化の強弱には作用の持続時間が少なからず関与するように思われる．

a）5％エーテル麻酔例でも光学顕微鏡的には細胞上皮層の変化は殆んど認められない．しかしながら，電子顕微鏡的に詳細に観察すると，小絨毛や糸粒体等に若干の変化が認められる．すなわち，糸粒体は円形乃至楕円形のものに比べて桿状形のものが増加し，またその配列もU字状あるいはY字状に連鎖状を呈するようになつてくる．そして，個々の糸粒体においては糸粒体基質の淡明化の認められるものも見出される．徳永[62]は，エーテル麻酔で最も敏感に反応するのは糸粒体であると述べている．すなわち，彼はエーテルの点滴によつて家兎を麻酔した場合に，その肝臓の糸粒体の数の増加，腫大，基質の電子密度の増加あるいは基質の淡明化，楠の肥大または不規則化等の諸変化が認められると報告している．中嶋[40]もまた，エーテル麻酔によつてマウスの肺胞壁細胞の糸粒体に膨化や空胞化等の諸変化が招来されることを認めている．このような糸粒体の変化は，糸粒体が細胞の環境または機能を敏感に反映し，変形あるいは電子密度の変化を来し易いために招来されたと考えられる．

一方，線毛細胞においては，糸粒体の形状の変化は線毛運動と密接な関係があるようで，小谷[21]は線毛運動が正常な場合には糸粒体は主として連珠状乃至桿状で，細胞軸に並行に配列すると述べている．糸粒体が線毛運動と関係のあることは高橋[63]も認めており，線毛運動の減弱は核および小器官等の変性に平行しておこることを述べている．著者の実験では，線毛の運動性に就いての研究は行わなかつたが，エーテル麻酔によつて糸粒体の変性が招来された結果，線毛運動の減弱を来すであろうことは推論される．

また，5％エーテル麻酔例では，杯細胞において小胞体の小胞腔が著明に拡大し，渡辺[69]の分類によるⅣ型に相当する像が認められた．徳永[62]はエーテルによつて家兎を麻酔し，麻酔時間の経過と共に肝細胞に招来される諸変化を観察し，粗面小胞体が発達することを認めた．また，Harford[8]はインフルエンザ・ウィールスを吸入させたマウスの気管支上皮のciliated cell内に正常時には認められない著明な Linear structure を認めた．彼はこれを Linear Formation と呼称し，これは小胞体の亜型であろうと述べている．著者も5％エーテル麻酔例において粗面小胞体が著しく発達した杯細胞を見出したが，その小胞体の発達がエーテルの刺激によるものか否かについては不明である．何れにしてもエーテル麻酔例で小胞体に若干の変化が招来されることは確かであつて，前述の糸粒体と共に小胞体はエーテルの影響を最も受け易い小器官のようである．

b）10％エーテル麻酔例においても，光学顕微鏡的には上皮細胞層の変化は殆んど認め難い．しかるに，電子顕微鏡的に観察するとその微細構造にかなり著明な変化が認められる．すなわち，線毛，小絨毛，糸粒体，核および小胞体等の変化である．

線毛は気道腔に面している関係上，直接麻酔剤の影響を受け易いと考えられるが，かなり長時間の麻酔でも著しい変形は殆んど招来されない．10％エーテル麻酔例では，線毛の基質の一部に若干の膨化が招来され，また，稀に相隣り合つた線毛が互に根元の部分で融合する傾向が認められた．八木[73]によると線毛基質の不整な拡張は線毛の再生過程で認められる現象であるとされており，また2本の線毛の融合像について高橋[63]は，線毛の退行性変性過程における変化であると述べている．小絨毛は比較的変化を受け易いようであるが，小絨毛と同じく細胞膜に囲まれ細胞質を基質としている線毛の peripheral sheath にも変化の起りうることは当然予想されるところではある．

小絨毛の膨化，枝分れ融合などといつた変形は，笑気，フローセン麻酔例と同様にみられるが，変化の程度はそれらの場合に比し多少著明である．また，糸粒体の変化も10％エーテル麻酔例では明らかで，糸粒体基質の淡明化乃至一部の空胞様変性が認められ，このことは，10％エーテル麻酔が細胞にかなり強い影響を与えることを物語つている．

10％エーテル麻酔例における興味ある変化の一つは，少数の細胞核における核膜の変化である．核質と細胞質内の物質の交流は，通常核膜孔を通じて行われるようであるが，（渡辺[72]，市川[13]），その他に，核と小胞体とは形態学的に連絡しており両者の間に直接機能的な交流もあることが知られている（渡辺[72]，市川[13]）．小胞体は細胞内で常に変形，流動，消失あるいは新生等の変動を行なつており（山田[74]），エーテル等

の刺激によつてかなり著しく変化するようである．このことは5％エーテル麻酔の場合からも容易に想像される．10％エーテル麻酔の場合になると高濃度エーテルの持続的な刺激が小胞体の膜系のみならず，それと連絡のある核膜にも波及して，核膜の形態的な変化を招来したものと考えられる．

c）エーテルを気管内に注入した例では，光学顕微鏡的観察で粘膜固有層に血管の著明な拡張，充血が認められたが，上皮細胞には特に著しい変化は認められなかつた．電子顕微鏡的には小絨毛の変形と糸粒体の変性が認められたが，その程度は10％エーテル麻酔例より高度であるとは云い難い

以上，麻酔剤別に気管支上皮細胞の変化を述べたが，上皮細胞の種類別にみると，夫々における変化の相異は左程著明ではない．唯基底細胞は線毛細胞あるいは杯細胞に比し，変化の程度が若干軽いようである．

尚，線毛細胞の細胞質内に稀にみられる脂質顆粒は，ある種の疾患（例えば肺癌[39]）では数の増加することが報告されている．しかし，著者が行なつた3時間の麻酔では，特にこの顆粒の増減は認められなかつたことを附記する．

最後に，細胞相互間の接着状態についてみると，すべての麻酔例において terminal bar の開大あるいは消失は全くみられず常に正常に保持されている．また，Interdigitation および desmosome 等を含む細胞相互間の結合は堅く保持されている点等から考えると麻酔剤は細胞相互の接着状態に影響を与えてそれを疎らにするようなことは殆んどないもののようである．

著者は本研究を行なう際，さきに吸入麻酔剤の肺胞に及ぼす影響をみて明らかな変化を認めた中嶋[40]の実験成績から考えて，肺胞系と連続した組織である気管支系にも同様な変化が認められるのではないかと予想したが，実験を行なつた結果は以上の如く気管支上皮細胞には僅かな変化が認められたに過ぎない．これは，気管支は肺胞よりも外界の刺激を受け易い部位にあるため，抵抗つよく作られていることを示したものであり，このことは気管支壁に先天的にそなわつている生体の防衛機構として興味深く考えられる．

結　論

笑気，フローセンおよびエーテル等で麻酔を施した犬の気管支粘膜上皮細胞を電子顕微鏡的に観察し，その微細構造を明らかにすると共に，健常な気管支上皮細胞の微細構造と比較検討し，以下の如き結論に達した．すなわち，

1）光学顕微鏡的にみて笑気，フローセンおよびエーテル等による麻酔の影響は，気管支上皮細胞には全く認められない．

2）笑気で3時間麻酔を行なつた場合，線毛細胞の小絨毛に僅かの変形と基底小体直下の細胞質内に小空胞群の発現をみた他は，正常電子顕微鏡像との間に明確な差異を見出だすことはできなかつた．

3）フローセンで3時間麻酔を行なつた場合にも，小絨毛の変形と基底小体直下の細胞質内に小空胞群の発現が認められたが，細胞質内の小器官には健常気管支上皮のそれに比べてほとんで差異は認められない．尚，基底小体直下の小空胞群は pinocytosis による現象と解される．

4）エーテル麻酔下では，小絨毛および線毛等の細胞表面のみならず，細胞体内の糸粒体や小胞体および核膜等にも軽度ながら変化が認められた．

5）5％エーテル麻酔を3時間持続すると，小絨毛の変形と糸粒体の変化，すなわち，桿状形糸粒体の増加，連鎖状配列の傾向および糸粒体基質の電子密度の低下等の変化が認められた．また，杯細胞では小胞体のかなり著しい発達が認められた．

6）10％エーテル麻酔3時間持続例においても糸粒体，核，小胞体，小絨毛および線毛等に軽度ながら変化が認められた．すなわち，糸粒体は基質の淡明化が著明となり，一部空胞化が認められた．また，細胞質内の糸粒体の分布状態は稍々不規則で偏在している部分が認められた．核においては，核膜が部分的に連続性を断たれて核質と細胞質との境界が不明瞭となつたり，外側の核膜と内腔の拡大した小胞体の膜とが互に移行する像等が認められた．小胞体においては，一般に内腔が拡大する傾向がみられ，これも前述の pinocytosis に類する変化と考えられる．線毛の変化は軽微ではあるが，一部のものにおいて線毛の基質が膨化して密度が疎となる傾向が認められた．

7）エーテルを直接気管内に注入した場合には，小絨毛の変形と糸粒体基質の淡明化が若干認められた以外は特に認むべき変化はなかつた．

8）このような実験成績から，エーテルによる気管支上皮細胞の変化は，エーテルの吸気内濃度に比例して増強すると共に，麻酔剤の作用時間の長さに並行して著しくなることを知つた．

9）細胞相互間接触面は，麻酔剤による影響は認め

られず常に正常に保持され，terminal bar, Interdigitation および desmosome 等の開大あるいは消失等の変化は認められなかつた．また，細胞間隙の拡大も認められず，基底膜にも異常屈曲や肥厚あるいは断裂等の変化は認められなかつた．

稿を終るにのぞみ，本研究について終始御懇篤なる御指導と御校閲を賜りました恩師稲本晃教授に深甚なる謝意を捧げます．また，本研究について種々御助言をいただいた京大麻酔学教室村山良介博士，京都桂病院副院長長沢直幸博士および京大結核研究所岡田慶夫博士に対し謝意を表します．

参 考 文 献

1) 浅山 健：気道分泌抑制効果についておよび気管支に対する作用について，麻酔，**10**：552, 1961.
2) Bennet, H. S.: The concepts of membrane flow and membrane vesiculation as mechanisms for active transport and ion pumping, J. B. B. C., **2** suppl.: 99, 1956.
3) Clara, M.: Zur Histobiologie des Bronchalepithels, Zeitschr. mikr.-anat. Forsch., **41**: 321, 1937.
4) Dempsey, E. W.: Variations in the structure of Mitochondria, J. B. B. C., **2** suppl.: 305, 1956.
5) Engström, H.: The structure of tracheal cilia, Acta Otc-Laryng. **39**: 364, 1951.
6) Freeman, J. A.: The ultrastructure of the double membrane systems of mitochondria, J.B.B.C., 2 suppl.: **353**, 1956.
7) Freeman, J. A.: Fine structure of the goblet cell mucous secretory process, The Anat. Rec. **144**: 341, 1962.
8) Harford, C. G. et al.: Electron microscopy of early cytoplasmic changes due to influenza virus, J. Exp. med. **101**: 577, 1955.
9) 橋本泰彦：気管支の生理—特に気管支動態に就て—，結核研究の進歩，**20**：36, 昭32.
10) 林 幹三：線毛細胞の運動機構に関する知見補遺，耳鼻臨床，**54**, 12：29, 1961.
11) 東 昇：電子顕微鏡——般論—特に臨床家のために—，最新医学，13, 1：162, 昭33.
12) 伊東俊夫：細胞形態学の問題 (1) (2)，綜合医学，**5**：322, 375, 1948.
13) 市川 厚：電子顕微鏡でみた細胞の形態(4)，医学のあゆみ，**30**：811, 昭34.
14) 石河重利：肺胞壁の被覆組織並びに所謂塵埃細胞に関する電子顕微鏡的研究，京大結研紀要，7. 3. 増刊 **III**号：191, 昭34.
15) 池田 計：数種脊椎動物の気管支上皮の電子顕微鏡的研究，**30**：3351, 昭35.
16) 岩井一他：幼弱動物気管粘膜の電顕的観察，耳鼻臨床，**55**, 1：25, 1962.
17) 稲本 晃：フローセン麻酔の手引，昭38.
18) Karrer, H. E.: The ultrastructure of mouse lung, J. B. B. C., 2 suppl.: 115, 1956.
19) 筧 潔：気管気管支粘膜の組織化学的研究，名古屋医学，**77**：989, 1959.
20) 黒住一昌：鯉の膵臓外分泌細胞における intracisternal granuleについて，電子顕微鏡，**8**, 1：48, 1959.
21) 覚道要蔵：マウス顎下腺分泌細胞の分泌顆粒形成過程に関する電子顕微鏡的研究，阪市大医誌，**9**：5125, 1960.
22) 黒住一昌：分泌の超微形態学，特に分泌物の放出機序について，第16回日本医学会総会学術講演集，I，125, 1963.
23) 幸坂十四男：位相差顕微鏡による上顎洞粘膜線毛上皮細胞内ミトコンドリアの観察，日耳鼻，**61**：1009, 1958.
24) 小谷 寛：位相差顕微鏡に由る気管粘膜繊毛上皮細胞の観察，阪市大医誌，**9** (12補9)，5673, 1960.
25) 小山 昭：人卵管繊毛装置に関する電子顕微鏡的研究，阪市大医誌，**9**：2509, 1960.
26) Low, F. N.: Mitochondrial structure, J.B.B.C., **2** suppl.: 337, 1956.
27) Messerklinger, W.: Apokrine Sekretion im Flimmerepithel der Luftwege?, Zschr. für Laryng-Rh-Ot. **34**: 660, 1955.
28) Messerklinger, W.: Uber periodische Veränderungen des Flimmerepithels der Luftwege durch Reizung des vegetativen Systems, Arch. für Ohren Nasen und KK heilkunde, **167**: 344, 1955.
29) Mori, S.: Uber die Entwicklung der Becherzelle, Zschr. Mikrosk-anat. Forsch. **41**: 265, 1937.
30) 柳田俊男：気管，気管支粘膜の線毛運動について，日医大誌，**20**：969, 昭28.
31) 松本亮治：鼻腔及副鼻腔線毛上皮に関する研究，日耳鼻，**61**：1856, 1958.
32) 松原正宏：電子顕微鏡による人卵管粘膜上皮の周期的変化の研究，阪市大医誌，**11**：2405, 昭34.
33) 間藤方雄：線毛の研究III，線毛上皮に関する2, 3の知見，医学と生物学，**61**, 5：113, 1962.
34) 武藤賢二他：気管壁線毛運動におよぼす各種麻酔剤の影響，麻酔，**11**：504, 昭37.
35) 宮南政子：気管粘膜の組織培養学的および電子顕微鏡的研究 耳鼻臨床，**55**：132, 1962.
36) Malhotra, S. K.: Fixation for Electron Microscopy, Nature, **198**: 611, 1963.
37) 三吉康郎他：線毛細胞に関する電子顕微鏡的研

究，耳鼻臨床 **56**：292，1963.
38) 長石忠三：肺の構造，特にその微細構造とこれに関連した2，3の研究課題，最新医学，**14**：1571，昭31.
39) 長石忠三他：人の肺癌の電子顕微鏡的観察，胸部疾患，**8**：822，昭39.
40) Nakajima, J.: Effects of Ether, Cyclopropane, Nitrous Oxide and Fluothane upon the Lung Alveoli, Arch. Jap. Chir. **29**: 39, 1960.
41) 長野　勳：膵臓外分泌細胞における粗面小胞体の形態変化に関する電子顕微鏡的研究，阪市大医誌，**9**：1227，1960.
42) 長石忠三：各種肺疾患における肺電顕像，胸部疾患，**6**：119，昭37.
43) 岡田慶夫：気管支肺胞系の被覆組織の電子顕微鏡的所見と気道壁からする物質の吸収，肺，V. **3**：213，昭33.
44) 上竜三：甲状腺の微細構造およびその分泌機転に関する電子顕微鏡的研究，電子顕微鏡，**6**：184，1958.
45) 緒方知三郎編：病理組織顕微鏡標本の作り方手ほどき，第12版，南山堂，東京，昭34.
46) 大平次郎：イモリ赤血球の細胞質及びミトコンドリヤに及ぼす麻酔剤の影響，山口医学，**9**：1935，1960.
47) Palade, G.E. et al: The Endoplasmic Reticulum of Cells in Situ, The Anat. Rec. **112** 1952.
48) Palade, G.E.: A Study of Fixation for Electron Microscopy, J. Exp. Med. **95**: 285, 1952.
49) Palade, G. E.: The Fine Structure of Mitochondria, Anat. Rec. **114**: 427, 1952.
50) Palade, G. E.: The Endoplasmic Reticulum, J. B. B. C., **2** suppl: 85, 1956.
51) Roth, L. E.: Aspects of Ciliary Fine Structure in Euplotes Patella, J. B. B. C., **2** suppl.: 235, 1956.
52) Rhodin, J. & Dalhamn, T.: Electron Microscopy of the Tracheal Ciliated Mucosa in Rat, Zschr. für Zellforsch., **44**: 345, 1956.
53) Strupler, W.: The Cytological Examination of Bronchial Secretion, J. of Laryng. and Otol., **70**: 301, 1956.
54) 仙田善朗：気管支肺胞系の被覆組織の構造並びに固形微粒子又は結核菌の経気道性吸収に関する電子顕微鏡的研究，日外宝，**27**：1433，1958.
55) 佐野寛二他：結核病巣における気管支粘膜上皮の病理組織学的変化，結核研究の進歩，**21**：58，1958.
56) 篠原朝雄：気管支粘膜透過性に関する研究，体質医学研究所報告，**13**，2：172，1962.
57) 高木文一：腎臓の電子顕微鏡的微細構造について，日本臨床，**14**：1746，1956.
58) 高柳輝雄：人体気管支粘膜の基底膜に関する形態学的研究，日大医誌，**15**：1821，1956.
59) 高木文一：病理学への電子顕微鏡の応用に関する2，3の問題，綜合医学，**14**：635，1957.
60) 高木文一他：新らしい臨床検査法としての電子顕微鏡的観察技術，特に病理学方面への応用，最新医学，**13**：170，昭33.
61) 田路嘉秀：マウス卵管繊毛装置の基本構造に関する電子顕微鏡的研究，阪市大医誌，**7**．453，1958.
62) 徳永義則：エーテル麻酔及び開腹術の肝微細構造に及ぼす影響について，熊本医学会雑誌，**36**：425，昭37.
63) 高橋章三：線毛細胞に関する研究，耳鼻臨床，**57**：104，1964.
64) 高橋章三他：線毛運動に関する研究，耳鼻臨床，**55**，1：1962.
65) 竹山　亨：電子顕微鏡による人脂腺絨毛の研究，阪大医誌，**10**：707，昭33.
66) 内田盛夫他：吸入麻酔の生体，主として肺組織に及ぼす影響に就て，麻酔，**6**．111，1957.
67) 山良源太郎：小胞体に関する研究，J. Electron micr. **9**：138，1960.
68) Weiss, J. M.: The Ergastoplasm, J. Exp. Med. **98**. 607, 1953.
69) 渡辺陽之輔：細胞質内の小胞系について，電子顕微鏡，**4**：89，1954.
70) 渡辺　勤：位相差顕微鏡による鼻腔及副鼻腔粘膜の観察，日耳鼻，**58**：396，1955.
71) 渡辺修一．人体気管粘膜の基底膜に関する形態学的研究，日大医誌，**15**：872，1956.
72) 渡辺陽之輔：細胞の電子顕微鏡的基本構造，綜合医学，**14**：649，1957.
73) 八木研三：線毛上皮細胞の電子顕微鏡的研究，耳鼻臨床，**54**：43，1961.
74) 山田英智：電子顕微鏡による組織学図譜，南山堂，東京，昭36.
75) 山田英智：糸粒体，その微細構造の種々相，福岡医学雑誌，**52**：452，1961.
76) 吉岡　弐：家兎の気管粘膜上皮細胞に関する電子顕微鏡的研究（第1報），阪市大医誌，**10**：315，1961.
77) 山田英智：小腸における吸収機構の形態学的観察，第16回日本医学総会学術講演集 **I**. 115，1963.
78) 電子顕微鏡学会関東支部編：最近の電子顕微鏡試料作製法，1961.

ABBREVIATIONS

b：基底小体	Int：Interdigitation
BC：基底細胞	L：気道腔
BM：基底膜	M：糸粒体
C：線毛	MV：小絨毛
CC：線毛細胞	NL：核小体
cf：中心線糸	nm：核膜
d：desmosome	pf：周辺線糸
er：小胞体	ps：peripheral sheath
f：線糸	Sg：分泌顆粒
G：Golgi 複合体	t：terminal bar
GC：杯細胞	V：小空胞
I：細胞間腔	W：上皮細胞接触面

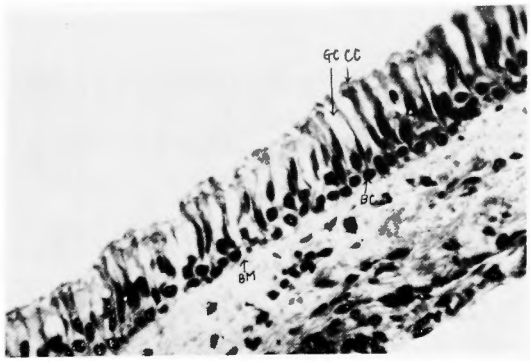

図1　気管支上皮の組織像
×1,500

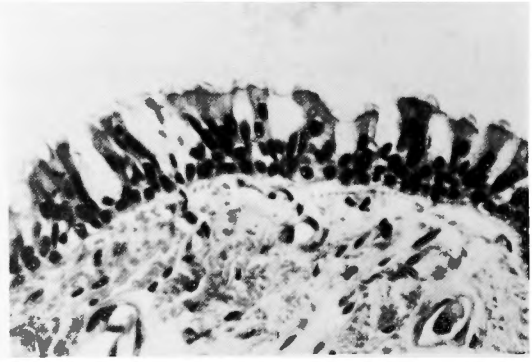

図9　笑気麻酔例の気管支上皮の組織像
×1,500



図12　フローセン麻酔例の気管支上皮の組織像
×1,500

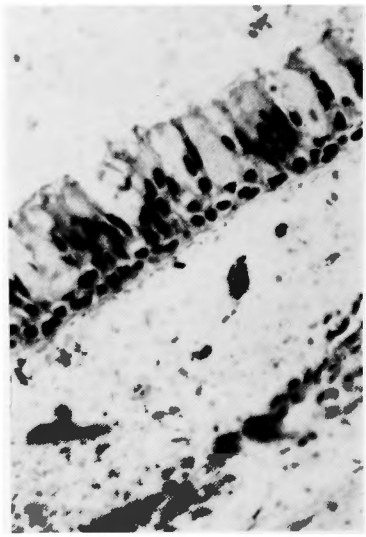

図15　5％エーテル麻酔例の気管支上皮の組織像　×1,500

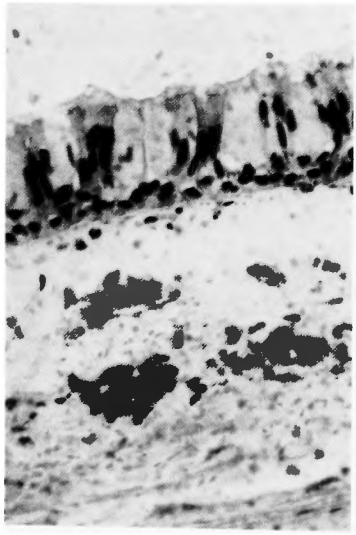

図20　10％エーテル麻酔例の気管支上皮の組織像　×1,500

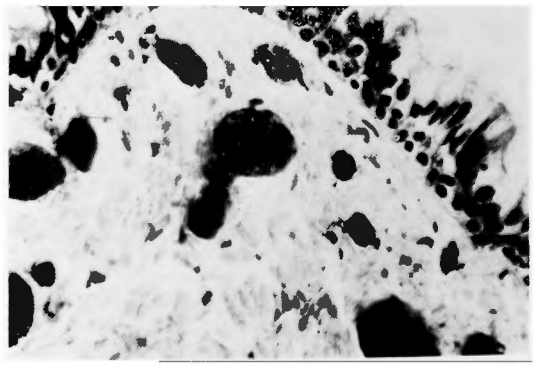

図24　気管内にエーテル注入例の気管支上皮の組織像　×1,500

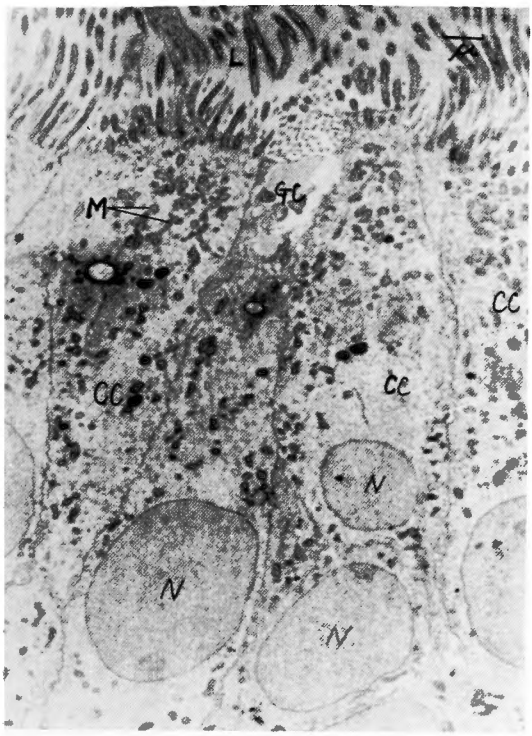

図 2　線毛細胞　×8,200

線毛を有する細胞で細胞体の中央以下に核が存在し，核より表層の部には糸粒体その他の小器官が特に密に分布している．

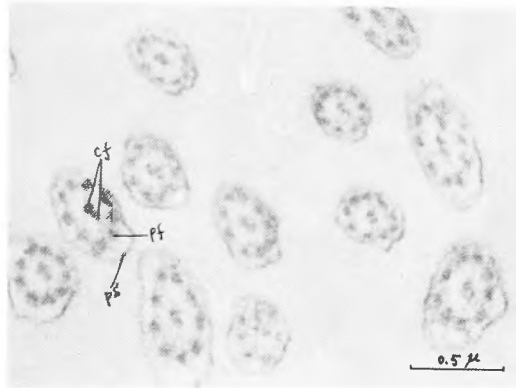

図 3（b）線毛横断面　×55,000

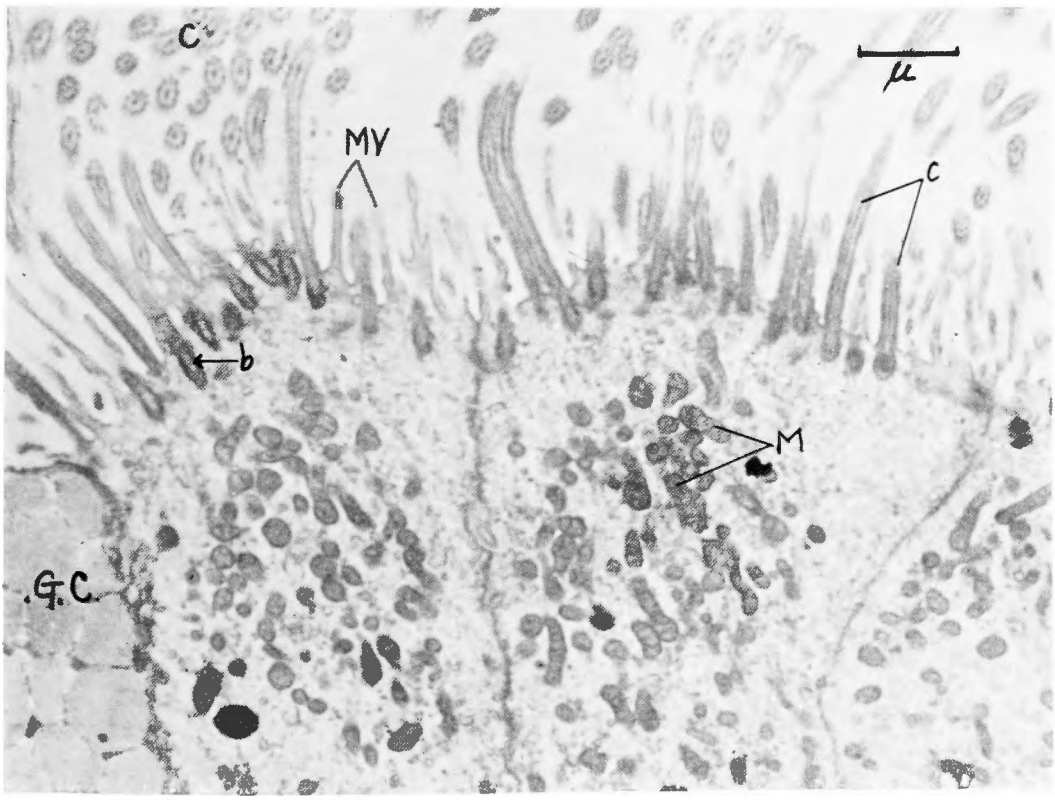

図 3（a）線毛および小絨毛　×14,000

線毛は細胞の延長で覆われ，その内部には線条構造が認められる．また，根部には基底小体が存在する．小絨毛の内部は細胞質の延長であつて特異的な内部構造は認められない．

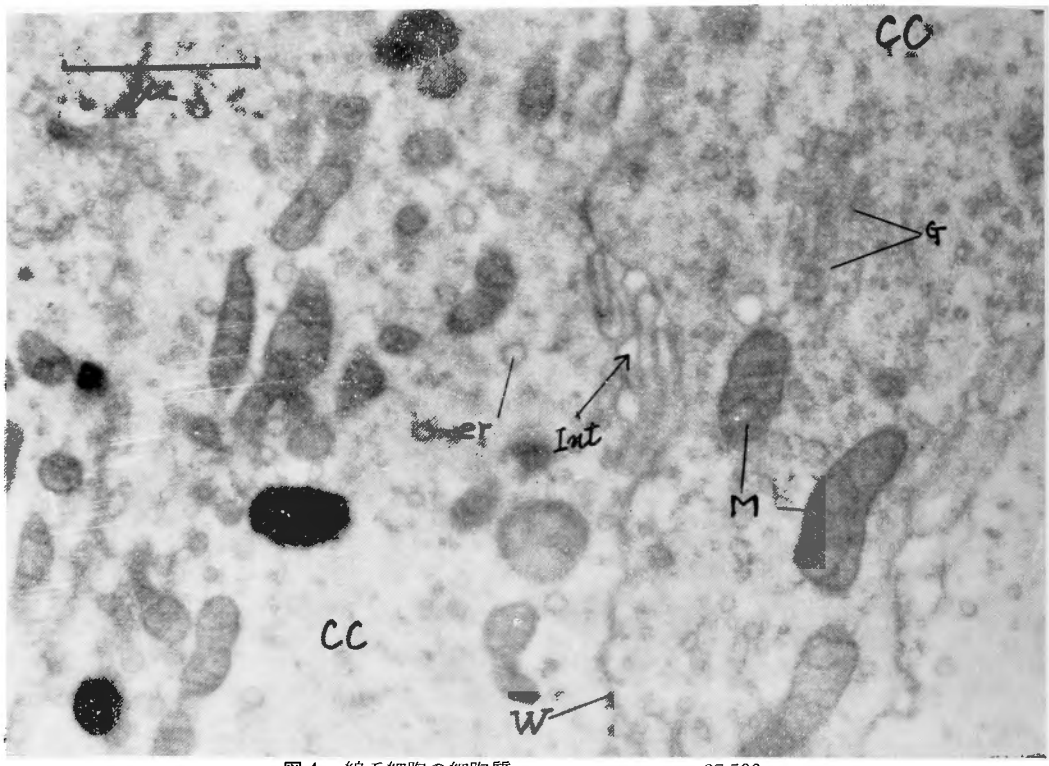

図 4　線毛細胞の細胞質　　×27,500
線毛細胞の系粒体，小胞体および Golyi 複合体等が認められる．また，細胞間のInterdigitation も認められる．

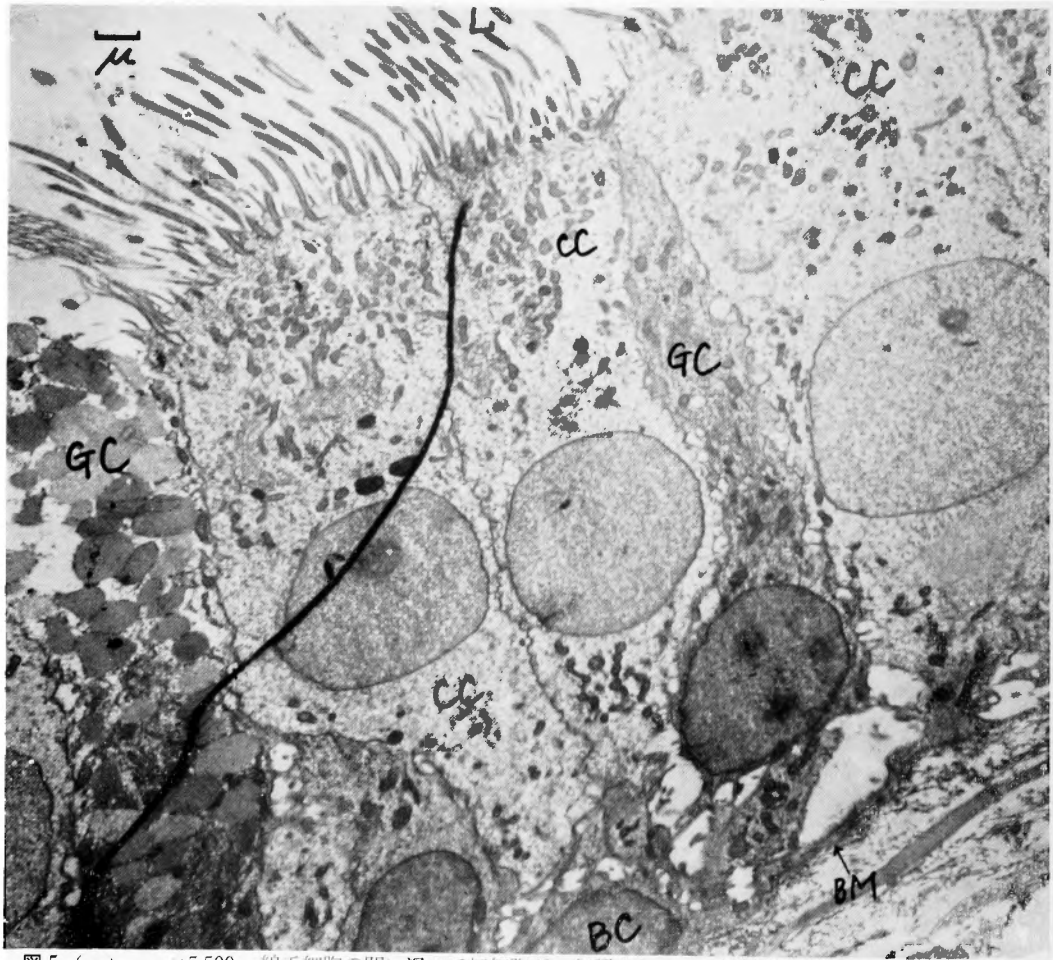

図 5（a）　×5,500　線毛細胞の間に混つて杯細胞が 2 個認められる．杯細胞の細胞質は線毛細胞より電子密度が高い．図の左端には排出期にある杯細胞，右方に分泌顆粒の発達の乏しい杯細胞がみられる．

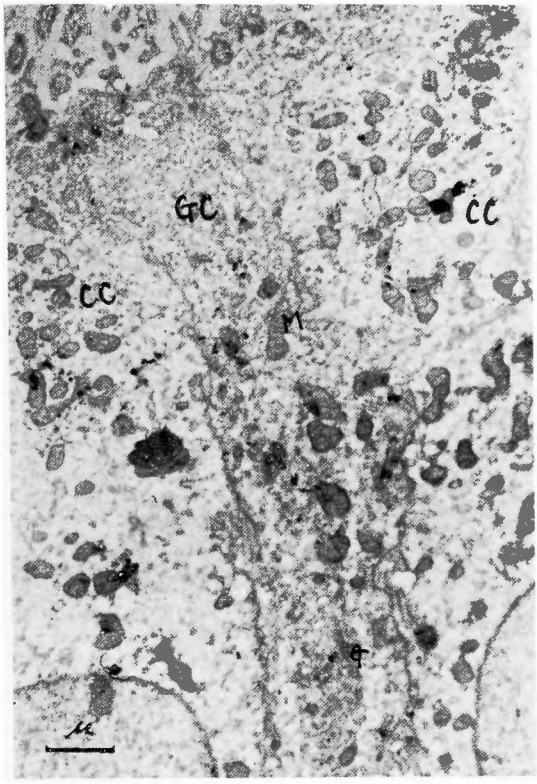

図 5（b）　杯細胞　　×13,000

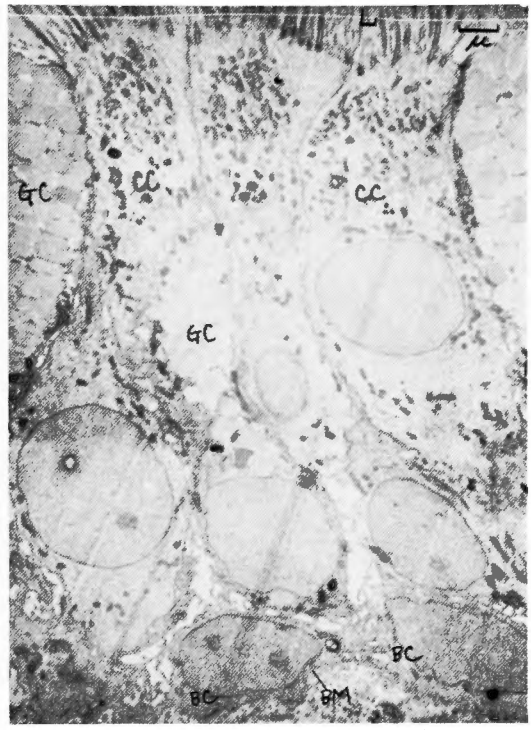

図 6　×7,500　　基底細胞は上皮の基底部に位置し，細胞体は直接気道腔に露出することはない．

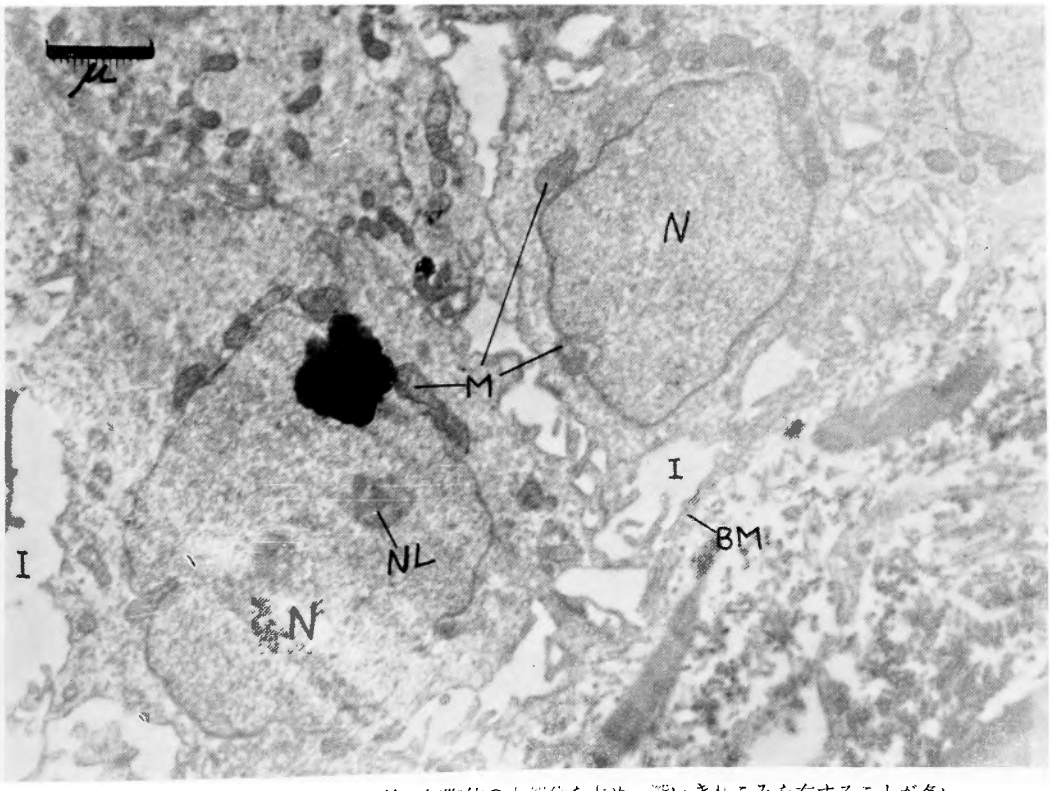

図 7　基底細胞　　×15,000　　核は細胞体の大部分を占め，深いきれこみを有することが多い．糸粒体は核周面に並列する．

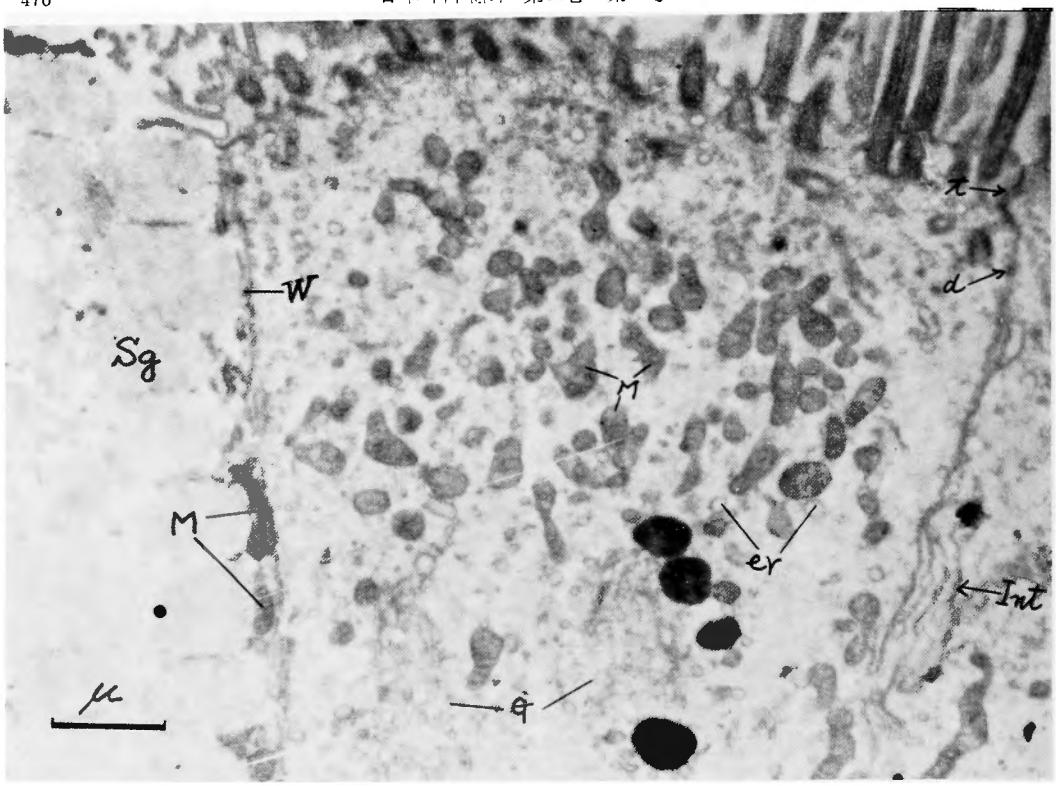

図8　細胞間接触面　×16,000　細胞間には著明な Interdigitation の形成がみられる．また，細胞遊離縁近くでは terminal bar となり，所々に desmosome も認められる．線毛細胞の左側は杯細胞で，細胞の側方へ圧排された糸粒体が認められる．

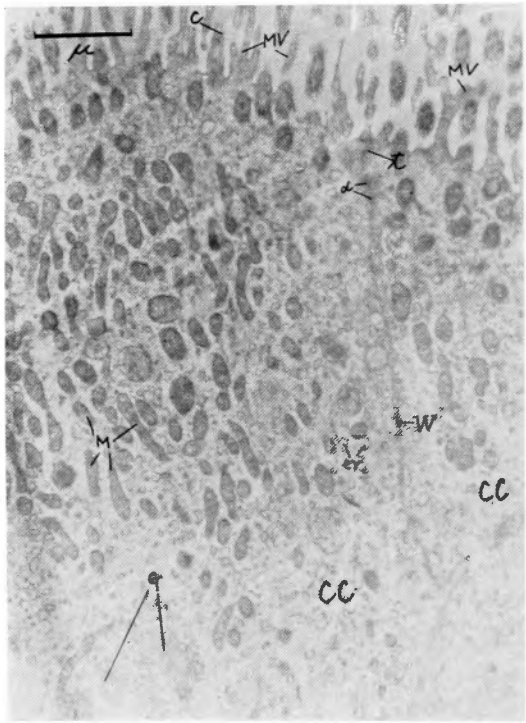

図10　笑気麻酔例　線毛細胞　×21,000
線毛の配列は規則正しい．小絨毛はその根部で膨大しているものや樹枝状に分枝しているものが認められる．細胞質内には糸粒体，Golgi 複合体および小胞体等の小器官がみられ，また，細胞間には terminal bar や desmosome 等の構造が認められる．

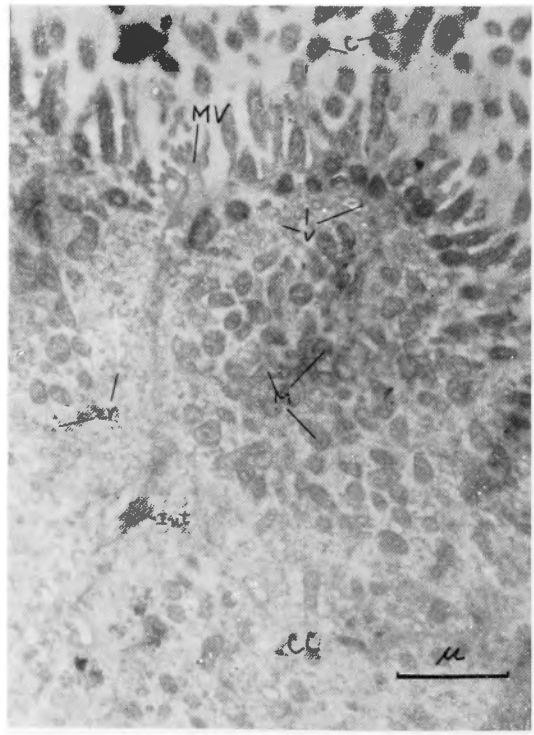

図11　笑気麻酔例　線毛細胞　×23,000
細胞遊離縁に近い細胞質の中に小空胞群が認められる．これは Pinocytosis に相当する所見と考えられる．

図13　フローセン麻酔例　線毛および小絨毛　×18,000
線毛の配列は規則正しく基本構造も正常に保たれている．小絨毛は根部の膨化や樹枝状分枝あるいは隣接小絨毛が夫々の根部において互に融合した像等の形態の変化が認められる．
また，細胞の自由表面近くの細胞質内には小空胞の形成が認められる．

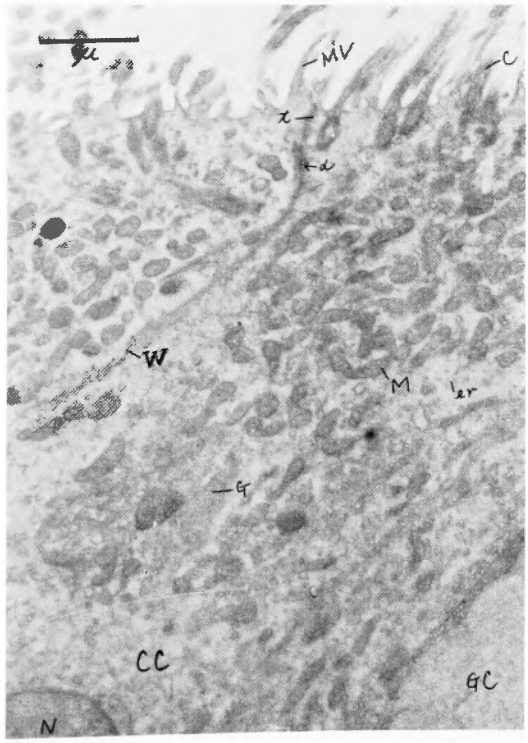

図14　フローセン麻酔例　線毛細胞　×20,000
糸粒体，Golgi 複合体および小胞体等の細胞質内小器官が正常に認められる．尚，terminal bar や desmosome 等の構造も認められる．

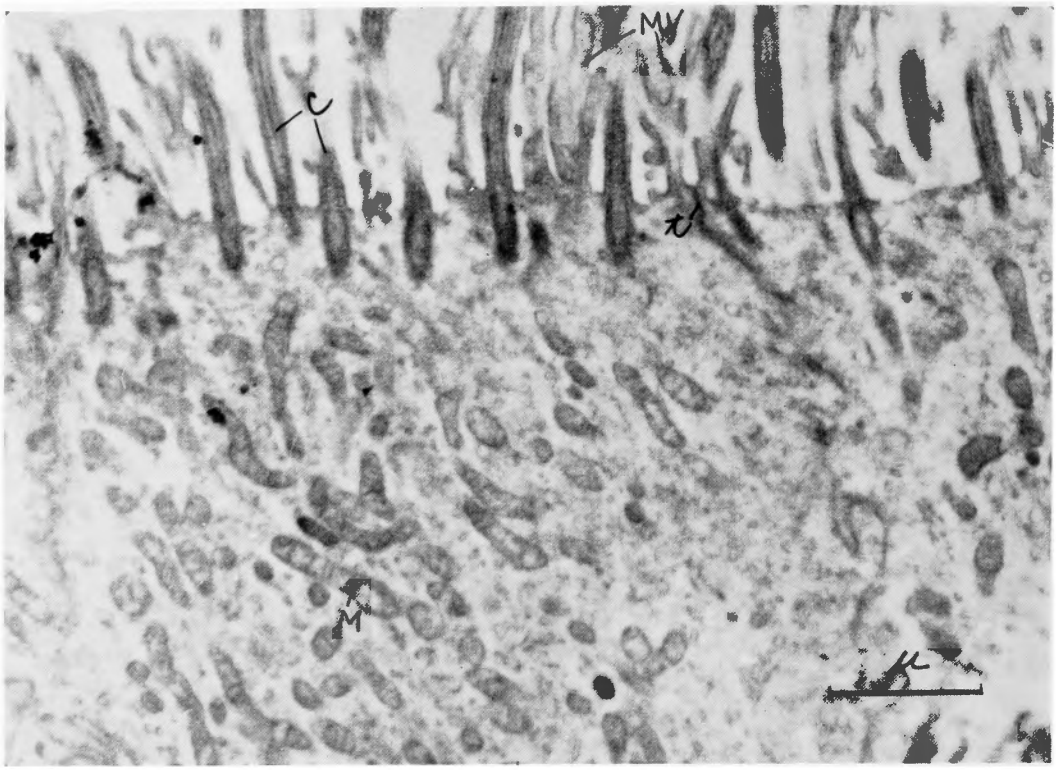

図16　5％エーテル麻酔例　×22,000
線毛は規則正しい配列を示す．小絨毛は根部で膨大したもの，相隣り合つた小絨毛が融合したかの如き像を呈するもの，あるいは樹枝状の分枝を示すもの等，種々の形のものがみられる．

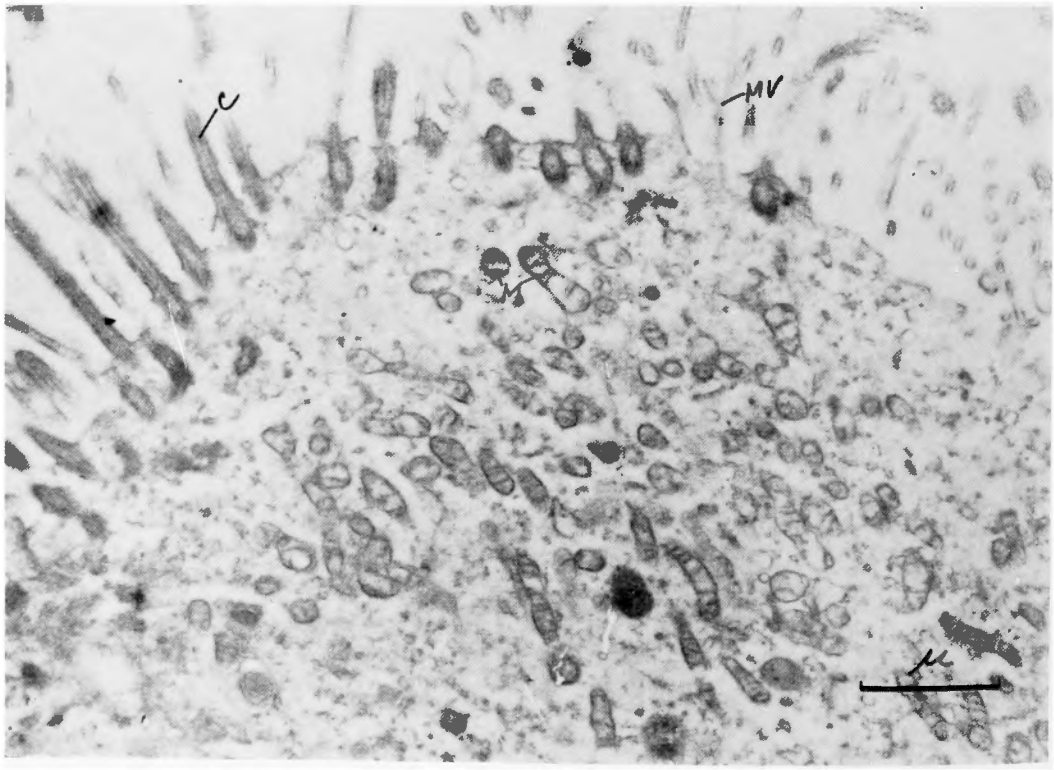

図17　5％エーテル麻酔例　×20,000
線毛細胞の糸粒体は細胞質の一部に集中することが往々みられる．そして，また糸粒体基質の電子密度が低下して基質の透明化したものも見出される．

図18　5％エーテル麻酔例　杯細胞
×16,000

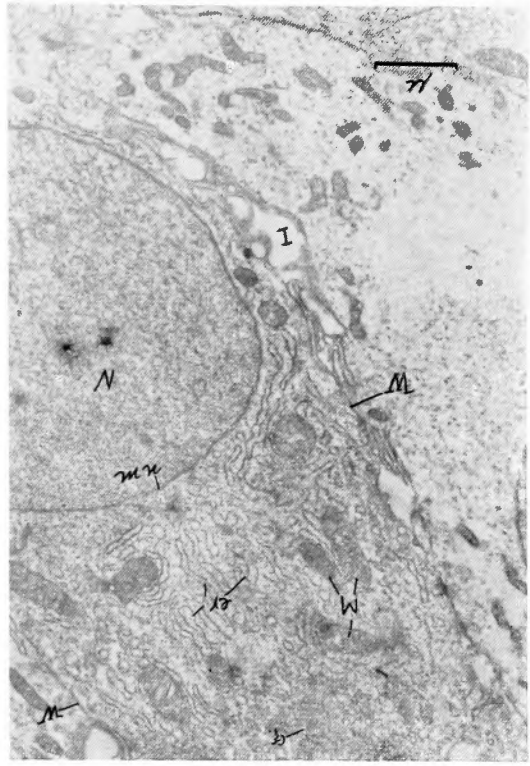

図19　5％エーテル麻酔例　×16,000
杯細胞内粗面小胞体が著明に発達し層状配列をなしてみられる.

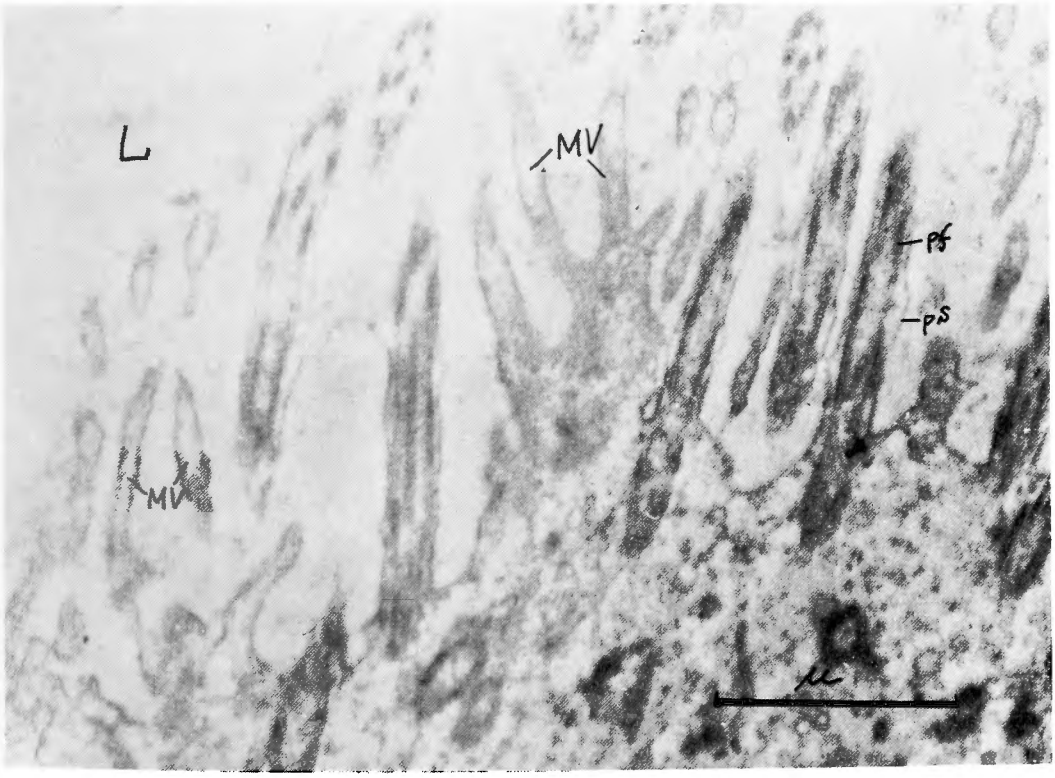

図21　10％エーテル麻酔例　×35,000
線毛は Peripheral sheath と周辺線条との間に細胞質の軽度の拡張が認められる.

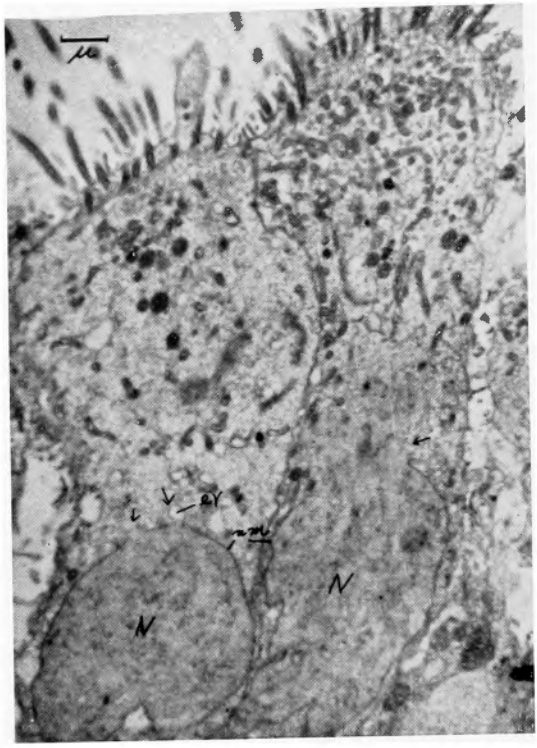

図22　10%エーテル麻酔例　　×10,000
核膜の断裂像がみられる線毛細胞．矢印の部が断裂部．

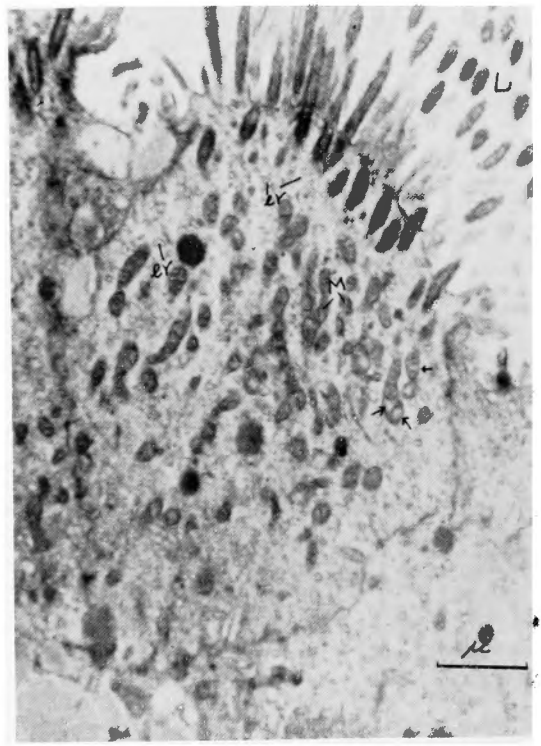

図23　10%エーテル麻酔例　　×19,000
線毛細胞の糸粒体の一部のものは，基質の一部の電子密度が低下してその部分は空胞の（矢印）のような像を呈している．また，滑面および粗面小胞体の拡大が認められる．

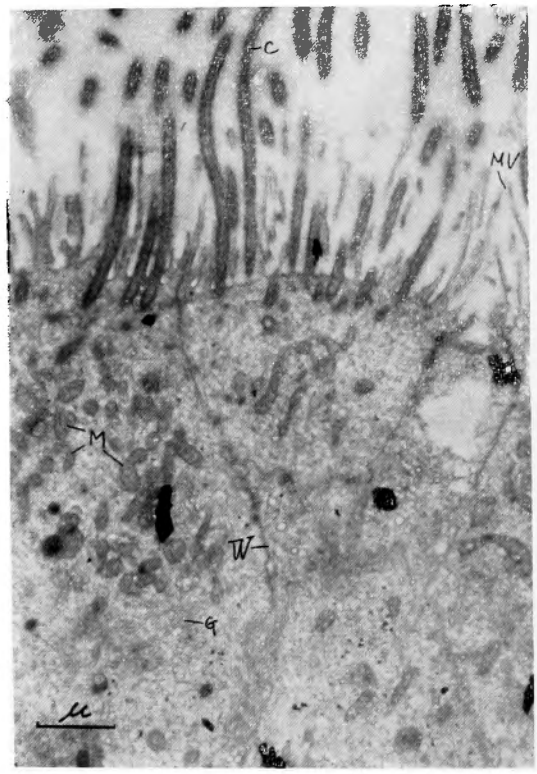

図25　エーテル注入例　　×16,000
細胞質内小器官の微細構造や，細胞間の結合状態は正常に保持されている．線毛の配列および小絨毛の形態等にも著明な変化は殆んど認められない．