Medulloblastoma と Cerebellar Sarcoma 組織学的ならびに電子顕微鏡的検討

京都大学医学部脳神経外科教室（指導：荒木千里教授）

和 賀 志 郎

〔原稿受付 昭和40年1月11日〕

A Histological and Electron Microscopic Study on Medulloblastomas and Cerebellar Sarcomas

by

SHIRO WAGA

From the 1st Surgical Division and of Neurosurgery, Kyoto University Medical School
(Director : Prof. Dr. CHISATO ARAKI)

It has been reported that there are some medulloblastomas which arise in higher age and have tendency to be situated away from the vermis of cerebellum. Macroscopically, they are firmer in consistency and well localized in many instances. They carry somewhat more favorable prognosis after the surgical removal and histologically they are characterized by the presence of abundant connective tissues. (CUSHING, 1930 ; STEVENSON and ECHLIN, 1934 ; PENFIELD and FEINDEL, 1947 ; GRANT, 1956 ; CRUE, 1958)

On the other hand, there is a group of so-called cerebellar sarcoma which was first described as circumscribed arachnoidal cerebellar sarcoma by FOERSTER and GAGEL and has been advocated by many investigators. (BAILEY et al, 1939 ; MARQUARDT, 1941 ; ABBOTT and KERNOHAN, 1943 ; NEUBUERGER and GREENE, 1946 ; ZIMMERMAN et al, 1956 ; LANGHEIM et al, 1962 ; KERNOHAN and UILHEIN, 1962)

There have been considerable confusions in making histologically the differential diagnosis of these two tumors. Even on the same preparation, some may call it medulloblastoma and others may say it is sarcoma. (SMITH et al, 1961)

In the present paper the author has intended to clarify whether these two tumors are essentially the same or entirely different.

A histological review was made on 29 cases of medulloblastoma and 13 of so-called cerebellar sarcoma which were histologically diagnosed on surgical or autopsy specimens in the First Surgical Division of Kyoto University Hospital during the years from 1941 to 1963. Out of these, 8 medulloblastomas and one cerebellar sarcoma were studied with an electron microscope.

1) Between these two groups of tumors, no definite difference was found in their

localization, age or sex. In the cases of medulloblastoma, their ages were 1 to 19 and there were 18 males and 11 females. In 25 of them, the tumors arose at the vermis of cerebellum or in the fourth ventricle and in 4 of them the tumors had the origin in the cerebellar hemisphere in the patients aged 3, 4, 9 and 16 years respectively. In the cases of cerebellar sarcoma, their ages were between 3 to 17 including 8 males and 5 femeles. In 5 cases, the tumors arose at the vermis of cerebellum and two of these cases had another tumor masses over the cerebellar hemisphere. In two instances, the tumors apparently arose at the cerebellar hemisphere and in four, continuous tumors were found at the central portion of cerebellum extending to the cerebellar hemisphere. There were two cases in which the location of tumor was not clear.

2) Histologically, there was no essential cytological difference between the tumor cells of medulloblastoma group which formed irregular cell masses or pseudorosettes and had small round chromatin-rich nuclei and scanty cytoplasm (Fig. 1–3, 5, 7), and those of cerebellar sarcoma group which formed glomerular pattern or cord-like arrangement and had slightly elongated nuclei containing somewhat coarse chromatin (Fig. 10, 11, 12). Also there was a transition between tumor cells of these two groups (Fig. 25).

3) Electron microscopically, the tumor cells of these two groups showed the same morphological character. The tumor cells generally contained a large nucleus and scanty cytoplasm. The nuclei were mostly oval but in some extremely irregular and there were some indentations of nuclear membrane. Occasional complex segmentation of nucleus was observed. The cytoplasm encircled narrowly the nucleus. The cells, as a whole, formed spherical or ovoid shape. Mitochondria were usually scattered but occasionally aggregated. Golgi's bodies were sporadically observed and endoplasmic reticulums were few. Tumor cells were closely packed and they possessed few numbers of indefinite processes (Fig. 13 – 15). Rosettes were composed of several tumor cells and the centers of them were the cytoplasm of tumor cell (Fig. 16). The collagen fibers were found only in the perivascular spaces of medulloblastomas and in the intercellular spaces or in the perivascular spaces of cerebellar sarcoma (Fig. 33, 34, 36). No close relationship was observed between the tumor cells and the collagen fibers.

4) Observation was made on four tumors in which the external portion of tumor close to the surface of cerebellar hemisphere showed the histological picture of cerebellar sarcoma (Fig. 23) and the inner portion of tumor deep in the cerebellum showed the picture of medulloblastoma (Fig. 24) and the between portion of the tumor showed transitional pattern of the two (Fig. 25). In one of these tumors, an electron microscopic observation revealed that these cells of different patterns had entirely the same morphological character (Fig. 31, 32, 35).

5) In two cases of double tumors in which the one tumor was located at the vermis of cerebellum and the other over the surface of cerebellar hemisphere, the tumor at the vermis was medulloblastoma and that of hemisphere was cerebellar sarcoma.

6) When the tumor cells of these two groups infiltrated into the pia-arachnoid, they were accompanied with proliferation of connective tissue. In some cases there were no special architectual arrangement and in others the special structures such as cord-like arrangement or glomerular pattern which were characteristic of cerebellar sarcoma.

7) It was observed that there were two kinds of cell in glomeruli of cerebellar

sarcoma. One had entirely the same morphological character as the surrounding tumor cells (Fig. 20) and the other contained somewhat smaller nucleus than that of surrounding tumor cells and looked like a part of the cerebellar tissue including the cells of internal granular layer (Fig. 21).

8) In the group of medulloblastoma, 5 tumors were observed to have the area which was composed of pale cells containing round or oval nuclei. These cells were histologically considered to be oligodendrocytes (Fig. 4). Spongioblast-like cells were found in many cases (Fig. 3).

Electron microscopically, there were some tumor cell groups which had somewhat larger amount of cytoplasm, moderate number of mitochondria, Golg's apparatus, RNA granules and also intracytoplasmic fine fibrillar structures (Fig. 17). Their cell processes were larger in size and number (Fig. 18). These findings seemed to show the glial differetiation.

9) There was an area in which tumor cells extended from the surface of cerebellum in the perpendicular direction in cord-like fashion and it appeared as if tumor cells were proliferating (Fig. 28, 29). In a part of it, the tumor cells were infiltrated into the molecular layer. This might indicate that the tumor might be originated at the superficial part of cerebellar cortex.

From the above findings, it is considered that there is no essential difference between so-called cerebellar sarcoma and medulloblastoma; so-called cerebellar sarcoma which was first described by FOERSTER and GAGEL as circumscribed arachnoidal cerebellar sarcoma, and which has been advocated by many investigators, is thought to be, in reality, nothing but a variant of medulloblastoma and its histologically characteristic architectures such as cord-like arrangement or glomerular pattern may only be a special pattern which is formed by the proliferation of connective tissue in reaction to tumor cell infiltration to the pia-arachnoid.

1. 緒　　言

Medulloblastoma は Bailey and Cushing[6] により最初に名づけられて以来，広く認められている小児小脳虫部腫瘍であるが，この腫瘍のなかに青年および成人に発現し，小脳半球に限局する傾向をもち，組織学的には大量の格子線維を含むが，小脳虫部の定型的 medulloblastoma とは区別されず，摘出に成功すると比較的良好な予後を示す群が存在することが報告されている[11)12)16)29)39)40)].

またこの群とは別に Foerster and Gagel[14] により最初に記載され，umschriebenes Arachnoidealsarkom des Kleinhirns (circumscribed arachnoidal cerebellar sarcoma or primary cerbellar sarcoma) と名づけられた腫瘍があり，次第にその報告が増加している[1)5)20)24)27)28)45)].

この2群の報告を比較すると両者の間にはかなりの overlapping があるように思われ，事実 primary cerebellar sarcoma の存在を主張する人々も組織学的にこの2つの鑑別は困難であると述べていること[5)11)20)24)45)]，および Smith, Lampe and Kahn[38] は同じ組織標本でも検査する学者により意見の差があり，ある人はそれを medulloblastoma であると言い，またある人は primary cerebellar sarcoma であると言うことを報告している．したがつてこの2つの腫瘍は同一でありながら，2つの異つた名称で記載されているのではないかとの疑問が起る．

歴史的に文献を考察すると，Bailey and Cushing[6] が小児の posterior vermis の腫瘍として，medulloblastoma の概念を確立したが，その最初の29例のなかには，20才台に発現した5例を含んでいる．その後 Cushing[12] が発表した61例のなかには組織学的に medulloblastoma と同一でありながら，発現年令の高いもの8例が含まれており，その平均年令は31才であつた．一方小児症例の平均年令は8.3才であつた．つづいて成人に発生した medulloblastoma が数多く報告されるようになつたが，それらの特徴として小脳虫部を離れて発生する傾

向があることと，術後の生存のやや長いことが挙げられている[11)13)29)33)39)]．Ringertz and Tola[33)]及び Tola[43)]は成人に発現した medulloblastoma が脳軟膜に浸潤するときにひき起す結合織の反応を分析したが，それによると腫瘍組織の一部は小脳小葉間の小脳溝のクモ膜下まで浸潤し，クモ膜を破壊し小脳溝を腫瘍組織が埋めていることを認め，これが「小脳半球を侵し，velum medullare posterior に直接接していない型の medulloblastoma」の恒常的な進行様式であると述べて，いわゆる primary cerebellar sarcoma の存在を疑つている．以上から medulloblastoma の一部は，より高い年令層に発現し，小脳虫部を離れて発生する傾向をもち，肉眼的には硬度が大で限局性のことが多く，かつ手術の予後も若干よく，組織学的には結合織に富むという特徴を有することがわかる．

一方primary cerebellar sarcoma の概念は Bailey[3)4)]の示唆に起源を有し，小脳に限局したものは Foerster and Gagel[14)]の報告に始まる．彼等は20才台の青年3例で，小脳半球表面に限局し，硬膜と癒着せず，組織学的には2種の細胞，即ち chromatin に富む核をもつた小リンパ球様細胞と，大きくかつ比較的 chromatin に乏しい円形または楕円形の核をもつた細胞の存在を指摘しているが，最も著しい特徴は結合織を伴つた腫瘍細胞が列をなして配列し，かつ腫瘍細胞が結合織の間で渦状および線状の配列をとることであり，この特徴は腫瘍がクモ膜下にあるときにのみ認められ，小脳実質内では認められないと述べている．この特徴的所見に加えて，硬度が比較的大で，髄液を介して転移をつくらないこと，rosettesの存在しないこと，腫瘍細胞以外に spongioblast および neuroblastの存在しないことなどが挙げられている．Bailey, Buchanan and Bucy[5)]は小脳の悪性腫瘍には結合織より発生すると考えられるものが少数ながら含まれており，これらは成人に発生する傾向を有するが小児にもみられ，臨床的には medulloblastoma と鑑別し得ず，組織学的にもその鑑別は容易ではないが，格子線維形成の型とその量の豊富なことからmedulloblastoma とは異なるとみなし，perithelialあるいはalveolar sarcomaと名づけた．Marquardt[27)]も同様の症例を43才の婦人で観察しており，渦状および線状の配列は腫瘍がクモ膜下を占めている部に限られているが，腫瘍細胞は molecular layer 更には白質にまで浸潤していた．ついで Hsü[19)]の4例をはじめとして同様の小脳に関係した頭蓋内肉腫が次々と報告されている[1)10)17)26)11)]．Hanberg and Dugger[18)]は4例の小脳の症例を含む13例の perithelial sarcoma を報告したが，これは全部20才台であつた．Neubuerger and Greene[28)]は38才の婦人で右小脳半球背面から中心部を越えて発育した例を報告しているが，これは組織学的には Foerster and Gagel[14)]および Marquardt[27)]の記載に一致しており，しかも格子線維は腫瘍の小脳実質外の部においてのみ陽性であつた．Zimmerman, Netsky and Davidoff[45)]はその Atlasのなかで cerebellar sarcoma の腫瘍細胞は格子線維の薄い strand によつて隔てられる長い列をなして並ぶかあるいはいわゆる glomeruli を有するか，または perivascular palisading をなくして並び，細胞学的にはmedulloblastoma と近親性を示し，副腎のneuroblastoma にみられるものに似た pseudorosette をつくり，少くとも一時的にはレ線照射に反応し，髄液を介して転移し易く，また骨髄，リンパ節，肺などへの遠隔転移をも形成し得ることを述べている．Ley and Rosendo[25)]の報告した cerebellar sarcoma の3例中2例は成人に発現した．Langheim, Kernohan and Uilhein[24)]は Foerster and Gagel[14)]および Marquardt[27)]の記載と一致する腫瘍を報告し，その発現年令は10才未満と20才台に高く，2/3は小脳半球に発生し，少数が小脳虫部および第4脳室に発生し，組織学的には渦状および線状の配列を示し，細胞密度の高いことを挙げ，その whorls は Zimmerman, Netsky and Davidoff[45)]の glomeruli に，Foerster and Gagel[14)]の hellere Inseln に，また Ringertz and Tola[33)]の pale islands に一致すると述べている．Kernohan and Uilhein[20)]はその著書のなかで，circumscribed sarcoma of the cerebellum としてこの腫瘍を扱い，その特徴はいわゆる glomeruli を有して線状に配列する腫瘍細胞より成り，この腫瘍は脳軟膜から発生すると言つている．また腫瘍の大部分に大量の格子線維が存在するが，これは脳軟膜の部に多く，小脳実質浅層には少く，かつ深層では非常に少くなり，medulloblastoma との鑑別は最も困難であると述べている．

以上の如くある人により circumscribed arachnoidal cerebellar sarcoma あるいは primary cerebellar sarcoma と名づけられたものは，その発現年令，発生部位，肉眼的，組織学的，および細胞学的特徴が，他の人により medulloblastoma の成人型とみなされたものにほぼ一致する．腫瘍は一般に小脳実質外にあるが，程度の差こそあれ，原則として必ず小脳実質をも侵している．若年成人に限らず，10才未満の小児にも発現し，主に小脳半球に発生するが，虫部に発生することもあ

り，また第4脳室に拡がることもある．髄液を介しての播種性転移のほかに頭蓋外へも転移し得る．小児のmedulloblastomaと同様にレ線照射によく反応するが，再発し易く，予後は終局的には悪いが一般に術後の生存は長い．medulloblastomaとの組織学的鑑別は最も困難であり，そのcriteriaは諸家の間で一致していない．一方ではsarcomaだから格子線維形成の量が多いとされるが，他方ではこれは腫瘍の浸潤に対する脳軟膜の反応であつて間葉性腫瘍の証拠とはならないと言われる．細胞や核の大きさおよび形もその鑑別上しばしば強調されるが，一貫性に乏しい．

以上の歴史的文献的考察から明らかなように，ある人はmedulloblastomaとして分類し，ある人はcircumscribed arachnoidal cerebellar sarcomaあるいはprimary cerebellar sarcomaとして分類するこの腫瘍の本態は検討を要する問題である．この腫瘍に含まれる結合織が，腫瘍細胞の浸潤に対する反応性のものか，あるいは間葉性腫瘍の証拠であるかの決定は，光学顕微鏡のレベルでは，腫瘍細胞と結合織との間の関係を明確にし得ないので，困難である．

著者は1941年から1963年までの間に，京都大学外科学第1講座において，手術的または剖検的に採取され，かつ組織学的にmedulloblastomaあるいはprimary cerebellar sarcomaと診断され，今回再検討し得た12例について組織学的検討を行い，更に1962年3月から1963年8月までの9症例については組織学的検索に加えて電子顕微鏡的検索を行い，この2つの腫瘍が同一のものであるか，または全く別個のものであるかについて検討した．

2. 材料および観察方法

1941年から1963年までの間に京都大学外科学第1講座において，手術または剖検で得られ，組織学的にmedulloblastomaあるいはprimary cerebellar sarcomaと診断され，今回再検討し得た12例について組織学的に検索した．1962年3月から1963年8月までの8例のmedulloblastomaおよび1例のcerebellar sarcomaでは，手術的に得られた組織片を直ちに2分し，1つは光学顕微鏡観察用に10%中性ホルマリン中に固定し，もう1つは電子顕微鏡観察用に1%Dalton's chrome-osmium fixativeに浸しながら，約1 mm³の小片に細切し，約2時間の固定後，漸強アルコール法，または漸強アセトン法により脱水し，methacrylate (butylmethacrylate 7：methylmethacrylate 3) またはVestopal Wに包埋した．電子顕微鏡は日立HS-6型を使用した．

光学顕微鏡用組織片は10%中性ホルマリン固定後，パラフィン包埋を行い，Hematoxylin and Eosin, Mallory-Heidenheim's azan, Wilder silver impregnationの各染色を行つて観察した．

3. 観　察　所　見

1) Medulloblastoma 群

29例はBailey and Cushing[6]以来のいわゆるmedulloblastomaに相当した．年令は1才から19才までで，男女比は18：11であつた．小脳虫部または第4脳室に存在するものが25例で，小脳半球に存在したものは，わずか4例で，その年令は3, 4, 9, 16才であつた．

a) 光学顕微鏡所見

非常に細胞に富み，間質は少い．腫瘍細胞は一見小リンパ球に似ていて，核は円形または卵円形で非常にchromatinに富み，細胞質は少い．Mitosisは一般に多い．大部分ではこれらの腫瘍細胞が密集して，特別の構造を示さず，瀰漫性に配列し，そのなかに少数の血管および結合織が点在するのみである (Fig. 1, 2)．

腫瘍細胞が細長いbipolar processをもち，不規則に並ぶ像は各所にみられた (Fig. 3)．これらは従来からグリア性細胞，即ちspongioblastまたはastrocyteと考えられているものである．更に二次的変性を示さない腫瘍細胞のなかに円形または楕円形の核をもち明るい細胞質を有するoligodendrogliaを思わせる細胞を含む5例を観察した (Fig. 4)．以上の事実はこの腫瘍細胞に明らかにグリア細胞へ分化するものがあることを示している．

Pseudorosette配列は5例に認められた．即ち，neuroblast様の円形細胞より成るpseudorosette配列が2例にみられ (Fig. 5)，また他の3例では腫瘍細胞が細長くなり，核が細胞の末梢部に位置し，細長い突起を中心部に向けていて，ependymoma様であつた (Fig. 6, 7)．これらのなかのあるものは血管をとり囲み，あるものはとり囲んでいなかつた．neuroblast様の細胞のpseudorosette形成が，いわゆるneuroblastic differentiationを示すものであるかどうかは明らかではなく，O. T. Bailey[2]およびRussell and Rubinstein[36]が認めたようなmature-looking ganglion cellは観察し得なかつた．

結合織の量は少く，大部分は血管とそれにつながる部分にのみ認められた (Fig. 8)．endothelial proliferationは通常認められなかつた．

腫瘍に被膜は認められず，不規則に浸潤の足をのば

して小脳実質に拡がつていた．標本の大部分は小脳内あるいは腫瘍の中心部であるが，5例において脳軟膜を侵した所が観察された．この部の腫瘍組織は結合織を比較的多く含むが，その配列は規則的でなく，cerebellar sarcoma群にみられる如き，cord-like arrangement あるいはglomerular pattern の如き特殊な構造を示さなかつた（Fig. 9）．

脳内に浸潤している部は格子線維染色でも格子線維は血管周囲を除くと腫瘍細胞の間に散在するに過ぎず，腫瘍の浸潤による反応性の強い結合織増殖は認められなかつた．しかし脳軟膜および小脳小葉間のクモ膜下に浸潤した部では，腫瘍細胞間に結合織が入り込み，腫瘍細胞が細長く変形して行く像をみることがあつた．

なお，年令による腫瘍細胞の形態学的変化は認められなかつた．

b） 電子顕微鏡所見

8例について観察した．全体として単調な印象を与え，腫瘍細胞は一般に核が大きく，細胞質が少い．核は類円形あるいは楕円形であることが多いが，極めて不規則のこともあり，核膜にはいろいろの形の切れ込像がみられた．chromatin の分布は多様であり，1個または数個の核小体として集合していることもあり，また核の周辺に沿つて集つていることもあるし，核全体のなかに不規則に分散していることもあつた．また核には複雑な分葉像あるいは多核細胞像と考えられる像をみることもあつた．

細胞質は極めて狭く核をとり囲み，細胞全体として球形または類円形を呈していた．糸粒体は一般に散在的に核の周辺にみられるが，時には集合的であつた．ゴルヂ体は散在的に認められたが，一般に小胞体に乏しかつた（Fig. 13, 14, 15）．

腫瘍細胞は密集しており，時にはその間に不定な突起がみられるが，数は多くなく，核の大きさに比べて細胞質の少ないことを物語つていた．Rosette は数個の細胞より形成されていて，その中心部は腫瘍細胞の細胞質であつた（Fig. 16）．小泉[22]が観察した多核細胞の核のrosette 様の配列は観察し得なかつた．

腫瘍細胞のあるものは細胞質が大で，中等度の糸粒体，およびRNA 顆粒，並びにわずかのゴルヂ体および小胞体を含み，その上更に intracytoplasmic fine fibrillar structures が認められ，また細胞突起も大きくかつその数に富んでいた（Fig. 17, 18）．これらはグリア細胞に非常に類似した所見であり，この腫瘍細胞のグリア系細胞への分化を思わせた．しかしRaimondi, Mullan and Evans[32]が報告しているような正常neuron に認められると同様の大量の小胞体を含む腫瘍細胞は見出し得なかつた．膠原線維は血管周囲腔にのみ認められた．

2） Cerebellar Sarcoma 群

13例がこの群に属し，年令は3才から17才までで，男女比は8：5であつた．小脳虫部に発生したものは5例で，うち2例は小脳半球表面に非連続的にもう一つの腫瘍塊をつくつていた．明らかに小脳半球に限局したものは2例で，その年令は3才および10才であつた．4例では腫瘍は小脳虫部から半球へ連続しており，また局在の詳細が明らかでないものが2例あつた．

a） 光学顕微鏡所見

この群の最も著しい特徴は大量の結合織成分の存在による2つの構造である．即ち1つは cord-like arrangement と呼ばれるもので，腫瘍細胞は平行に走る結合織線維によつて分けられて列状をなしている（Fig. 10, 11, 23）．もう1つはglomeruli あるいは pale islandsと呼ばれるもので，cord-like arrangementのなかにある明るい領域で，結合織の膜によつてとり囲まれ，そのなかは結合織に乏しい（Fig. 12, 19）．Glomeruli に含まれる細胞は周りの腫瘍細胞と全く同一の形態を示し，ただ細胞の切れた方向が異つている如くみえる場合と，周りの腫瘍細胞より小さい核を有し，それらが繊細網状な基質のなかに存在し，恰も内顆粒層を含む小脳組織が腫瘍組織中に残存している如くみえる場合とがあつた（Fig. 20, 21）．しかし細胞学的にはこれら2つの構造を構成する個々の腫瘍細胞は，特定の場合，即ち glomeruli のなかに小脳組織を含むようにみえる場合を除いて，全く同一と考えられた．即ち，結合織の乏しい部では細胞が円形にみえるが，これらは小さくリンパ球様であり，核は円形または楕円形で chromatin に富み，細胞質は通常その輪郭が明瞭でなかつた．一方cord-like arrangement を示す部の腫瘍細胞は核は一般にやや明るく，長円形で chromatin もやや粗く，しばしば微細な突起を有して結合織線維に附着している如くみえるが，この2つの間には中間的な細胞も数多く認められ，この両者の間に明瞭な線を引くことはできなかつた．この中間的細胞の存在および腫瘍細胞の円形から長円形への変化は腫瘍細胞の置かれた位置，即ち結合織線維の配列の様式および量によつて左右されているように思われた（Fig. 22）．また

この腫瘍細胞は前述のmedulloblastoma群の腫瘍細胞と全く同一の形態学的特徴を示し区別し得なかつた．

腫瘍の一部が小脳半球側にありこれが小脳中心部に連続していた4例では，クモ膜下に接した腫瘍の外側部ではglomerular patternあるいはcord-like arrangementを示しcerebellar sarcomaに特徴的な構造を呈しながら，小脳深部，即ち腫瘍の内側部ではmedulloblastoma群と同じ像を呈していて，その中間部には両群の間の移行が認められた（Fig. 23, 24, 25）．

また小脳虫部と小脳半球表面とに腫瘍塊をみとめた他の2例では，半球表面の腫瘍は結合織成分に富みcord-like arrangementあるいはglomerular patternを示し，一方小脳虫部ではmedulloblastoma群と同一の組織像を呈していた．

上述の如くmedulloblastoma群で小脳小葉間のクモ膜下に浸潤し結合織の増殖を伴いながら，cerebellar sarcoma群に特徴的と言われるような構造を示さなかつた5例が観察されているが，いわゆるsarcoma群でもクモ膜下に浸潤し強い結合織増殖を伴つても上述の如き特徴的な構造をとるに至らない部もあつた（Fig. 26, 27）．

以上の光学顕微鏡的観察からcerebellar sarcomaと考えられている腫瘍は元来medulloblastomaであり，medulloblastomaとの差異は本質的なものではなく，腫瘍細胞の脳軟膜への浸潤による脳軟膜の反応の差と考えるべきであろう．

なお小脳虫部に腫瘍があつて，小脳半球表面に腫瘍結節を認めた例の表在性腫瘍結節の組織標本で，興味ある所見が得られた．即ちFig. 28, 29に示した如く，小脳表面から，これと垂直の方向にcord状につらなつた腫瘍細胞があたかも増生しているかの如くみえる場所があつた．その一部では腫瘍細胞がmolecular layerのなかにも浸潤していた．これらの所見は従来から，この腫瘍が外顆粒層の遺残細胞から発生するとか，あるいはsubpialから発生するとか言われる根拠の1つであると考えられる．この部の格子線維染色では，細胞および細胞間に格子線維を証明しなかつたが，あるいはこういう柵状増生が，後になつていわゆるcerebellar sarcomaのcord-like arrangementをつくる要因の1つとなるのかも知れない．

またcerebellar sarcoma群でも腫瘍細胞のなかに退行変性を示す神経細胞を認めることがあり（Fig. 30），これはmedulloblastoma群でも，同様のものが，時に認められた．

b）電子顕微鏡所見

3才の女児1例において観察し得たのみである．この腫瘍は右小脳半球表面に外側は薄い被膜におおわれて存在していたが，内方即ち小脳深部に向うと次第にその硬度を減じ，境界も被膜も不鮮明となつていたもので，この深部の軟い部分と表面の硬い部分を観察し得た．光学顕微鏡的観察では，硬い部分はcerebellar sarcoma群に，軟い部分はmedulloblastoma群に一致していた（Fig. 23, 24）．

電子顕微鏡的にはこの両方の部での腫瘍細胞はともに核が大きく，細胞質が少く，糸粒体，ゴルジ体，小胞体等の微細構造の数および分布が全く同一であり（Fig. 31, 32, 35），しかも前述のmedulloblastoma群の腫瘍細胞とも全く同一の形態学的特徴を示していた．腫瘍の硬い部においては，膠原線維が血管周囲腔のみならず，腫瘍細胞の細胞間隙にも認められたが，それらの線維と腫瘍細胞との間には，特別な関係を認め得なかつた．即ちfibroblastic activityに富む肉腫で電子顕微鏡的に認められる所見—膠原線維と腫瘍細胞膜との密接な関係並びに細胞内線維の存在など—が認められなかつた（Fig. 33, 35, 36）．腫瘍の軟い部では膠原線維は血管周囲腔にのみ認められた（Fig. 34）．

4. 考　　察

Primary cerebellar sarcomaの存在を主張しているP. Bailey[3)4)], Langheim, Kernohan and Uilhein[24)], Kernohan and Uilhein[20)], および Zimmerman, Netsky and Davidoff[45)]等はmedulloblastomaとの組織学的鑑別がなかなか困難であることを強調しているが，Smith, Lampe and Kahn[38)]は同一組織標本でも検査する学者により意見の相違のあることを報告している．即ち彼等の5例の標本中4例は格子線維が陽性で，P. Baileyにより alveolar sarcomaと診断され，他の1例はneurospongioblastomaと診断されたが，同じ標本をZülchおよびScharenberg and Lissは全てmedulloblastomaであると診断している．Ringertz and Tola[33)]はmedulloblastomaが脳軟膜に浸潤するときの結合織増殖を分析し，これらは腫瘍細胞が小脳小葉間の小脳溝のクモ膜下腔に浸潤し，クモ膜を破壊し腫瘍組織で小脳溝を埋めて小脳半球を侵していることを認め，これがposterior medullary velumに直接接していないmedulloblastomaの通常の発育様式であるとして，いわゆるcerebellar sarcomaの存在に疑問を抱いている．所[42)]は小脳半球表面に現われる円形細胞肉腫はa）脳軟膜のprimary

sarcoma か，b) malignant meningioma か，c) medulloblastoma か，d) primary leptomeningeal glioma か，区別がつきにくいが，外顆粒層から発生するものを含めてmedulloblastomaである可能性の方がはるかに有力であると述べている．最近 Rubinstein and Northfield[34] はmedulloblastomaを再検討し，これをclassical medulloblastoma, desmoplastic type, transitional type の3群に分ち，cerebellar sarcoma は desmoplastic type に位置し，これらの間の腫瘍細胞に形態学的差異は存在せず，classical medulloblastoma と desmoplastic type との間に transitional type の存在すること，および desmoplastic type の本態は脳軟膜に浸潤した腫瘍細胞に対する脳軟膜の反応性結合織増殖により linear arrangement あるいは pale islands のような特別の構造をとるに至つたものであり，これは medulloblastoma の1つの variant であるに過ぎないとして，cerebellar sarcoma の存在を否定している．

著者も 1) 組織学的に詳細に観察すると，これら2群の腫瘍細胞の間には本質的差異が認められないこと，即ち sarcoma 群で細長くかつ chromatin のやや粗い核をもつた細胞と，medulloblastoma 群の chromatin に富む核をもち細胞質の乏しい細胞との間には移行があり，明確に区別し得ないこと，電子顕微鏡的にも両群の腫瘍細胞には形態学的差異が認められず，sarcoma 群の線維は細胞間隙および血管周囲腔にのみ存在し，腫瘍細胞やその細胞膜との密接な関係が認められなかつたこと．2) 同一の腫瘍でありながら，小脳表面に面した部では，sarcoma 群の組織学的特徴を示し，小脳深部では medulloblastoma 群と同じ像を示した4例を観察したこと．うち1例は電子顕微鏡的にも腫瘍細胞は，両方の部で全く同一の形態学的特徴を示したこと．3) 小脳虫部と小脳半球表面の両方に腫瘍塊を認めた2例においては小脳虫部では medulloblastoma 群に属する組織像を示し，半球部では sarcoma 群の特徴を示していたこと．4) sarcoma 群のクモ膜下に浸潤した部でも，結合織の増殖を伴うが特別の構造を示さない部もあり，またsarcoma群に特徴的と言われる cord-like arrangement あるいは glomerular pattern を示す部もあつた．medulloblastoma群では後者の如き定型的な配列は認められなかつたが—これが認められた例は全て sarcoma 群に入つている—クモ膜下に浸潤した部で前者の如く強い結合織の増殖が認められたこと．5) 腫瘍の局在，好発年令および性別に絶対的差異の認められなかつたこと．等々の諸点から，いわゆる cerebellar sarcoma は，medulloblastoma と本質的な差はなく，同一のものと考える．

緒言にも述べた如く Foerster and Gaegl[11] は小脳の sarcoma を最初に記載して，組織学的に小リンパ球様細胞と，それよりやや大きくかつ比較的 chromatin に乏しい円形または楕円形の核をもつた細胞との2種類より成ると述べている．著者の標本でも腫瘍細胞はその属する方向により多少その形や大きさを変じ，更に時に残存せる内顆粒層細胞を混じたりして，一見あたかも2種類の細胞より成る如くみえることもあるが，詳細にみると，その間に移行型があり，2種類の細胞であるとは考えられなかつた．

Cord-like arrangement の形成の原因は明らかではないが，腫瘍細胞が脳表から索状に増生している如き所見があることからみて，これに反応性の結合織増殖が加われば，そういつた配列をとり得る可能性がある．

一般に脳腫瘍が脳軟膜に浸潤するとき，結合織の増殖を伴うことは，しばしば認められることであり，癌腫の脳軟膜転移が meningioma に似た組織像を示すことがあり，また glioblastoma がクモ膜下に浸潤するときクモ膜下においてのみ，結合織の増殖をひき起すことがある．Russell and Rubinstein[36] は本腫瘍に似た腫瘍細胞の配列を脳軟膜ついで硬膜に浸潤した glioblastoma で観察している．同様に medulloblastoma の脳軟膜浸潤が結合織増殖を伴うことは，先述の如く，諸家により指摘されていることであり，著者の観察でも同様である．更に cerebellar sarcoma の存在を主張している Kernohan and Uilhein[20] でさえ格子線維が脳軟膜の部に最も多く，小脳実質浅層では少くなり，更に小脳深部では非常に少くなると述べていることからみても，結合織は，腫瘍細胞の結合織産生能によるという考えより，むしろ脳軟膜の反応性増殖に由来すると考える方がより自然であると思われる．更に Kernohan and Uilhein[20] は sarcoma の腫瘍細胞と結合織は密接な関係にあると述べているが，著者の電子顕微鏡的観察では，膠原線維は腫瘍細胞の細胞間隙および血管周囲腔に限られていた．福光[15]はある種のgiant-celled glioblastoma の電子顕微鏡的観察で，fibroblastic activity に富む腫瘍細胞と膠原線維との密接な関係を認め，giant-celled glioblastoma の一部のものは膠原線維産生能を有する sarcoma であることを示唆しているが，著者のいわゆる cerebellar sarcoma の電子顕微鏡的観察ではこのような関係を見い出し得なかつた．最近 Ramsey and Kernohan[31] は cerebellar sarcoma の1

例を電子顕微鏡的に観察し報告しているが，ここでも腫瘍細胞と結合織との特別な関係は見い出されていない．したがつて本腫瘍と結合織との関係は，腫瘍の脳軟膜浸潤によつてひき起された反応性増殖であるという可能性がますます強いと考える．

Medulloblastoma で，上述のような結合織の増殖がかなり高い頻度で起ることは興味深いことである．このことは腫瘍の起源が小脳皮質の浅層にあることを示唆するものと考えられる．Stevenson and Echlin[10]は胎生期の小脳皮質である Obersteiner の外顆粒層の残存細胞からこの腫瘍が発生すると推測した．一般に posterior medullary velum の germinal bud は生後1ヵ月の終りまでに，また外顆粒層は生後1年6ヵ月までに消失するが，Raaf and Kernohan[30]は104例の胎児または幼児の posterior medullary velum を組織学的に検索し23例に abnormal cell collection を認め，これらを25例の medulloblastoma と比較し，この2つの細胞が形態学的に非常によく類似していることを報告している．また Brzustowicz and Kernohan[8]はこのような cell rest が成人にも認められ，これらから medulloblastoma が発生するという可能性を示唆している．Kershman[21]も外顆粒層にmedulloblastを証明し，これから medulloblastoma が発生することを強調している．Saccone and Epstein[37]は外顆粒層から発生した腫瘍を granuloblastoma として報告しているが，組織学的には medulloblastoma と同様である．著者も小脳表層より，これと垂直に索状に増生しているようにみえる像を観察し，これは小脳皮質浅層からの腫瘍発生に根拠を与えるものと考えている．

O. T. Bailey[2] および Russell and Rubinstein[36] は medulloblastoma の腫瘍組織のなかに mature-looking ganglion cell の存在を認めており，Raimondi, Mullan and Evans[32]は電子顕微鏡的に神経細胞にみられるような大量の小胞体を含んだ腫瘍細胞を観察し，ともにこれらは neuroblastic differentiation を示すものであると主張しているが，著者の観察では，このような細胞を見い出し得なかつた．ただ変性した ganglion cell および残存せる島状の小脳組織とくに内顆粒層細胞を認めたのみであつた．

これに対して medulloblastoma 群のなかでは明瞭な oligodendroglia と考えられる細胞領域を5例で観察し，更に従来の記載にもある如く，bipolar の spongioblastに似たグリア性細胞は多くの例において認められた．また電子顕微鏡的にも腫瘍細胞のあるものはその細胞質量を増し，細胞突起も大きくかつ大量で，その上 intracytoplasmic fine fibrillar structures を含むものを1例において観察した．これらのことは腫瘍細胞のグリア性細胞への分化を示すものと思われる．Rubinstein and Northfield[34] も oligodendroglia を含む6例を観察している．

Kredel[23] は3例の medulloblastoma の組織培養で，embryonic epithelium に似た円形または梨形の細胞を得，これを spongioblastic とみなしている．Russell and Bland[35] は3例の組織培養中1例に細胞質の少い微細な突起をもつた細胞の migration を観察したが，neuroblast とみなし得る細胞は発見できなかつたと報告している．多田[41]は3例のmedulloblastomaの組織培養で，3例とも腫瘍細胞の増生を認めているが，特にそのうちの1例では，先述の小脳表面に認められたような索状増生を観察している．またそれ以外に成熟または未熟のastrocyte の増生を認めている．Medulloblastomaは従来 multipotential differentiation の能力を有する細胞より成るとされているが，上述の種々の所見からみて，グリア性細胞への分化については確実と思われる．しかし神経細胞への分化の能力については疑念がもたれる．

文献的には成人に発現した medulloblastoma 群と cerebellar sarcoma 群との間には，sarcoma 群の方がより年長のものに発現し，硬度が大で限局性を有し，小脳半球に好発し，術後の生存が長いことが挙げられているが，著者の調査をもとに総合的に考えると，差異よりも類似性の方が，はるかに印象的であつた．Berger and Elvidge[7]は109例の medulloblastoma と20例の cerebellar sarcoma を報告し，平均生存は sarcoma の方が長いが，その差は統計学的に有意の差ではないと述べている．しかし sarcoma 群とされる方が小脳半球に存在し，限局性の傾向を有し硬度も大で，外科的摘出に適していることが，ある程度，術後の生存を長くさせている有力な因子であろう

5. 結　　語

1941年から1963年までの間に，京都大学外科学第1講座において手術または剖検によつて得られ，組織学的に medulloblastoma と診断された29例および cerebellar sarcoma と診断された13例について，組織学的再検討を行い，更にそれらのうち medulloblastoma の8例および cerebellar sarcoma の1例については電子顕微鏡的にも観察し，次の結果を得た．

1) Medulloblastoma 群と cerebellar sarcoma 群との間には，組織学的に本質的差異を認めず，両者の間に移行型が存在し，電子顕微鏡的にも両群の腫瘍細胞は全く同一と認めた．

2) Sarcoma 群では，組織学的に結合織線維に富むが，電子顕微鏡的に腫瘍細胞自身と結合織線維とはとくに密接な関係がなく，膠原線維は腫瘍細胞の細胞間隙および血管周囲腔に認められるのみであつた．

3) 両群の腫瘍細胞が脳軟膜に浸潤する部では，一般に結合織の増殖を伴うが，結合織の特別の構造を示さないものから，cord-like arrangementあるいはglomerular pattern 等の構造を示して cerebellar sarcoma と診断されるに至るものまで，いろいろの段階があることを認めた．

これらのことから sarcoma 群の結合織は腫瘍細胞の脳軟膜浸潤に対する反応性増殖によるものと考えた．

4) 同一腫瘍でありながら，小脳半球表面の硬度が大である部では，組織学的に cerebellar sarcomaの特徴を示し，それに連続した小脳深部の軟い部では medulloblastoma の特徴を示し，その中間部では両群の移行を示す4例を観察し，うち1例は電子顕微鏡的にも検討し，両者の腫瘍細胞が全く同一であることを認めた．

5) 小脳虫部に腫瘍があり，小脳半球表面にも腫瘍塊を認めた2例では，組織学的に虫部は medulloblastoma の組織像を示し，小脳半球部では cerebellar sarcoma の組織像を示した．

6) 腫瘍の局在，発現年令および性別に絶対的差異を認めなかつた．

以上の諸点から著者は Foerster and Gagel により最初に記載され，その後多くの人々によつて認められて来ているいわゆるcerebellar sarcomaはmedulloblastomaと本質的に同一のものであり，結合織の増殖により特別の構造をとるに至つた1つの variant であると考える．

稿を終えるに臨み，御校閲を賜わりました荒木千里教授，並びに終始御指導を戴いた景山直樹講師，福光太郎博士に衷心から感謝いたします．

参 考 文 献

1) Abbott, K. & Kernohan, J. W.: Primary sarcomas of the brain. Review of the literature and report of cases. Arch. Neurol. Psychiat., **50**: 43, 1943.

2) Bailey, O. T.: "Proc. 2nd Int. Congr. Neuropath." London, Part I, 1955.

3) Bailey, P.: Intracranial sarcomatous tumors of leptomeningeal origin. Arch. Surg., **18**: 1359, 1929.

4) Bailey, P.: A review of modern conception of tumors derived from the medullary epithelium. J. belge Neurol. Psychiat., **38**: 759, 1938.

5) Bailey, P., Buchanan, D. N. & Bucy, P. C.: "Inracranial Tumors of Infancy and Childhood." Univ. Chicago Press, Chicago, 1939.

6) Bailey, P. & Cushing, H.: Medulloblastoma cerebelli. A common type of midcerebellar glioma of childhood. Arch. Neurol. Psychiat., **14**: 192, 1925.

7) Berger, E. C. & Elvidge, A. R.: Medulloblastomas and cerebellar sarcomas. J. Neurosurg., **20**: 139, 1963.

8) Brzustowicz, R. J. & Kernohan, J. W.: Cell rests in the region of the fourth ventricle. I. Their site and incidence according to age and sex. Arch. Neurol. Psychiat., **67**: 585, 1952.

9) Christensen, E. & Als, E.: Medulloblastomas. Acta Psychiat. Scand., Supp. **108**: 87, 1956.

10) Christensen, E. & Lara, D. E.: Intracranial sarcomas. J. Neuropath. exp. Neurol., **12**: 41, 1953.

11) Crue, B. L. Jr.: "Medulloblastoma" Charles C Thomas, Springfield, Ill., 1958.

12) Cushing, H.: Experiences with cerebellar medulloblastomas Acta. Path. Scand., **7**・1, 1930.

13) Elvidge, A. R., Penfield, W. & Cone, W.: The gliomas of the central nervous system. A study of two hundred and ten verified cases. Res. Publ. Ass. nerv. ment. Dis., **16**: 107, 1937.

14) Foerster, O. & Gagel, O.: Das umschriebene Arachnoidealsarkom des Kleinhirns.: Z. ges. Neurol. Psychiat., **164**: 565, 1939.

15) 福光太郎：いわゆる"Giant-Celled Glioblastoma"の組織起原についての一考察，電子顕微鏡的研究，日外宝．**33**: 350, 1964.

16) Grant, F. C.: A study of the results of surgical treatment in 2, 326 consecutive patients with brain tumors. J. Neurosurg. **13**: 479, 1956.

17) Globus, J. H., Levin, S. & Sheps, J. G.: Primary sarcomatous meningioma. J. Neuropath. exp. Neurol. **3**: 311, 1944.

18) Hanberg, J. W. & Dugger, G. S.: Perithelial sarcoma of the brain. A clinicopathological study of thirteen cases. Arch. Neurol. Psychiat., **71**: 731, 1954.

19) Hsü, Y. K.: Primary intracranial sarcomas.

Arch. Neurol. Psychiat., **43** : 901, 1940.

20) Kernohan, J. W. & Uihlein, A. : "Sarcomas of the brain." Charles C Thomas, Springfield, Ill., 1962.

21) Kershman, J. : The medulloblast and the medulloblastoma. A study of human embryos. Arch. Neurol. Psychiat., **40** : 937, 1938.

22) 小泉準三：脳腫瘍の電顕像．神経研究の進歩．**7** : 61, 1963.

23) Kredel, F. E. : Intracranial tumors in tissue culture. Arch. Surg. **18** : 2002, 1929.

24) Langheim, W., Kernohan, J. W. & Uihlein, A. : Arachnoidal sarcoma of the cerebellum. Cancer **15** : 705, 1962.

25) Ley, A. & Rosendo, A. G. : Primary sarcomas of the cerebellum. Acta Neurochir., **3** : 1, 1952.

26) Liu, C. T. & Selbach, G. : Primary sarcoma of the leptomeninges. Report of three cases. J. Neuropath. exp. Neurol., **12** : 186, 1953.

27) Marquardt, B. : Ueber ein umschriebenes Arachnoidealsarkom des Kleinhirns. Z. ges. Neurol. Psychiat., **171** : 117, 1941.

28) Neubuerger, K. T. & Greene, L. W. Jr. : Circumscribed arachnoidal sarcoma of cerebellum. Report of a case. J. Neuropath. exp. Neurol., **5** : 233, 1946.

29) Penfield, W. & Feindel, W. : Medulloblastoma of the cerebellum, with survival for seventeen years. Arch. Neurol. Psychiat., **57** : 481, 1947.

30) Raaf, J. & Kernohan, J. W. Relation of abnormal collection of cells in posterior medullary velum to origin of medulloblastoma. Arch. Neurol. Psychiat., **52** : 163, 1944.

31) Ramsey, H. J. & Kernohan, J. W. : Circumscribed sarcoma of the cerebellum. An electron microscopic study. J. Neuropath. exp. Neurol., **23** : 706, 1964.

32) Raimondi, A. J., Mullan, S. & Evans, J. P. : Human brain tumors, an electron microscopic study. J. Neurosurg., **19** : 731, 1962.

33) Ringertz, N. & Tola, J. H. : Medulloblastoma. J. Neuropath. exp. Neurol., **9** : 354, 1950.

34) Rubinstein, L. J. & Northfield, D. W. C. : The medulloblastoma and the so-called "arachnoidal cerebellar sarcoma." A critical re-examination of a nosological problem. Brain **87** : 379, 1964.

35) Russell, D. S. & Bland, J. O. W. : Study of gliomas by the method of tissue cultures. J. Path. Bact., **36** : 273, 1933.

36) Russell, D. S. & Rubinstein, L. J. : "The Pathology of Tumours of the Nervous System." E. Arnold Publ., 2nd ed., London, 1963.

37) Saccone, A. & Epstein, J. A. : Granuloblastoma, a primary neuroectodermal tumor of the cerebellum. J. Neuropath. exp. Neurol., **7** : 287, 1948.

38) Smith, R. A., Lampe, I. & Kahn, E. A. : The prognosis of medulloblastoma in children. J. Neurosurg., **18** : 91, 1961.

39) Spitz, L. B., Shenkin, H. A. & Grant, F. C. : Cerebellar medulloblastoma in adults. Arch. Neurol. Psychiat., **57** : 417, 1947.

40) Stevenson, L. & Echlin, F. : Nature and origin of some tumors of the cerebellum. Arch. Neurol. Psychiat., **31** : 93, 1934.

41) 多田 寛：Personal communication.

42) 所 安夫 脳腫瘍・医学書院，東京，1959.

43) Tola, J. H. : Histopathological and biological characteristics of primary neoplasms of the cerebellum and the fourth ventricle, with some aspects of their clinical picture, diagnosis and treatment on the basis of 71 verified cases. Acta Chir. Scand., Supp. 164, 1951.

44) Troland, C. E., Sabyoun, P. F. & Mandville, F. B. : Primary mesenchymal tumors of the brain, so-called reticulum cell sarcoma. Report of 5 cases. J. Neuropath. exp. Neurol., **9** : 322, 1950.

45) Zimmerman, H. M., Netsky, M. G. & Davidoff, L. M. : "Atlas of Tumors of the Nervous System." Pa. Lea & Febiger., Philadelphia, 1956.

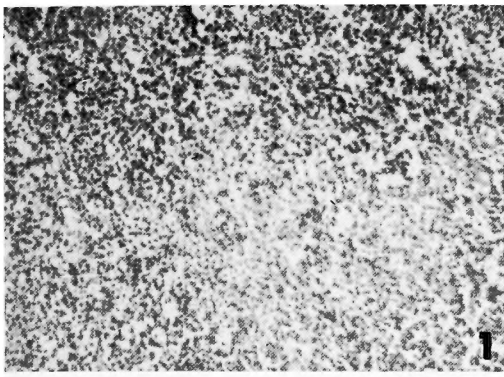

Fig. 1 Medulloblastoma, in 4-year-old male. Irregularly packed with small tumor cells, in which the cytoplasm is scanty and poorly defined. H. & E. × 70

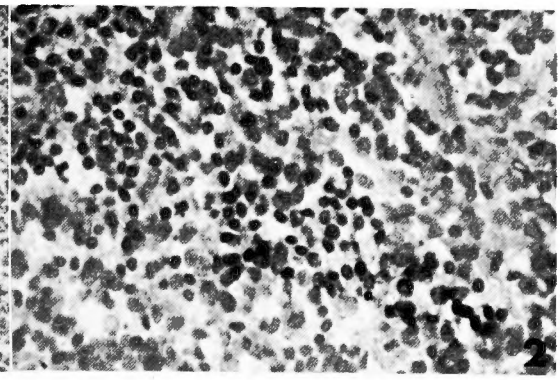

Fig. 2 Medulloblastoma, in 6-year-old female. H. & E. × 280

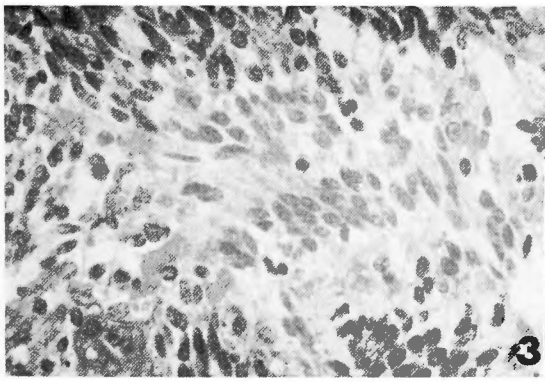

Fig. 3 Bipolar, spongioblast-like cells in medulloblastoma, in 6-year-old female. H. & E. × 280

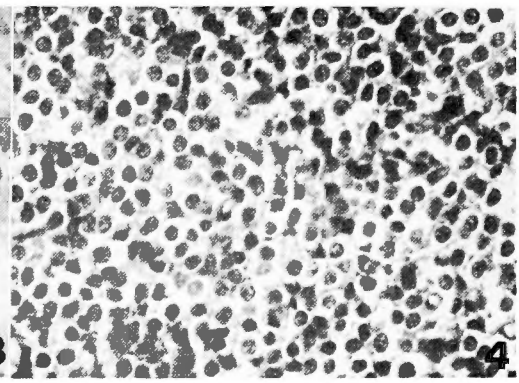

Fig. 4 Focus of oligodendroglial cells in otherwise typical medulloblastoma, in 5-year-old male. H. & E. × 280

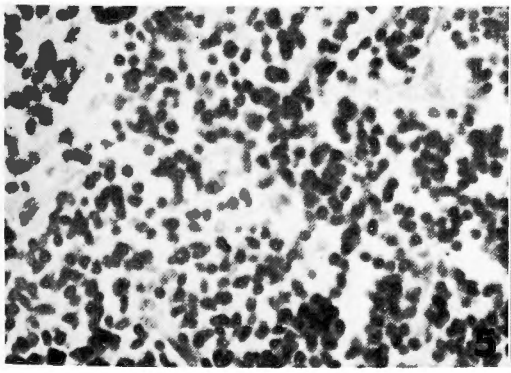

Fig. 5 Pseudorosette formation in medulloblastoma, in 6-year-old male. H. & E. × 280

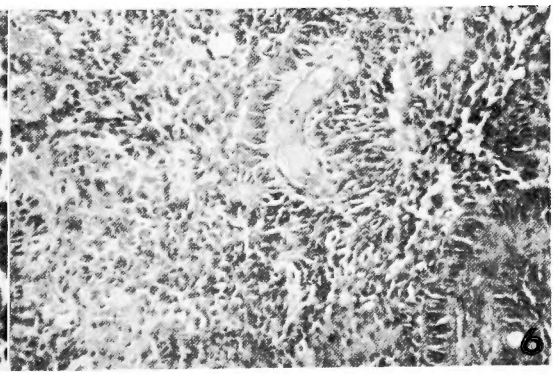

Fig. 6 Ependymoblastoma-like pseudorosette formation in 2-year-old female. H. & E. ×100

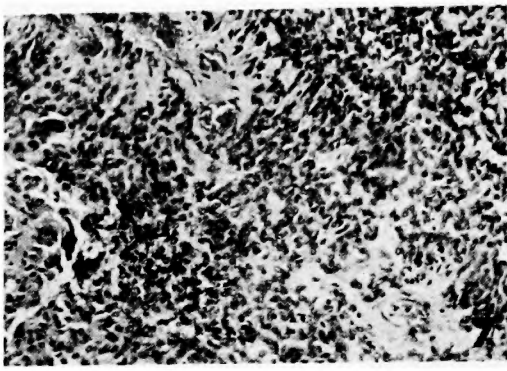

Fig. 7 Columnar and cuboidal tumor cells in medulloblastoma, in 2-year-old female. H. & E. × 100

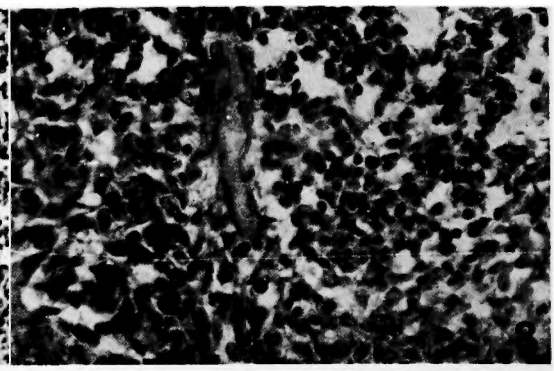

Fig. 8 Showing reticulin fibers around the blood vessel and elsewhere absence of reticulin fiber stroma in medulloblastoma, in 6-year-old female. Van Gieson staining. × 280

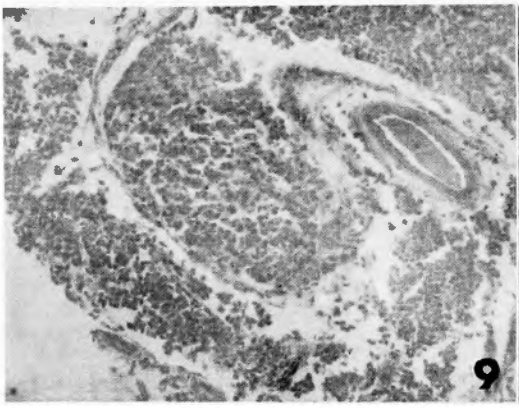

Fig. 9 Infiltration of medulloblastoma into the subarachnoid space without proliferation of connective tissue. H. & E. × 70

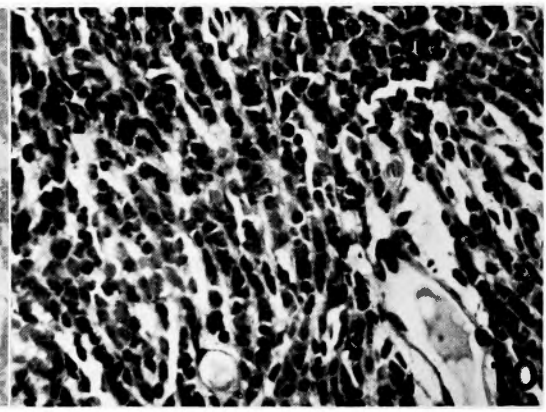

Fig. 10 Typical cord-like arrangement of tumor cells in cerebellar sarcoma, in 5-year-old male. H. & E. × 280

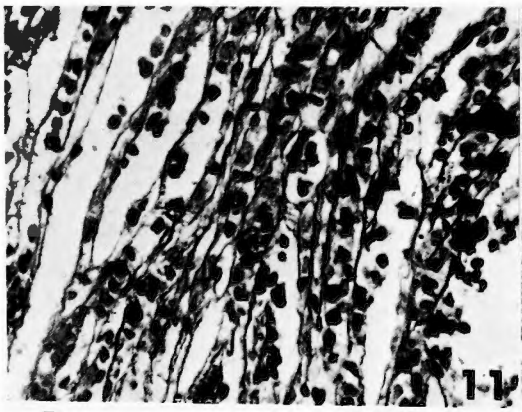

Fig. 11 Typical cord-like arrangement of tumor cells in cerebellar sarcoma, in 3-year-old female. Reticulin fibers between parallel rows of tumor cells. Wilder silver impregation. × 280



Fig. 12 Glomerular pattern in cerebellar sarcoma, in 8-year-old male. H. & E. × 70

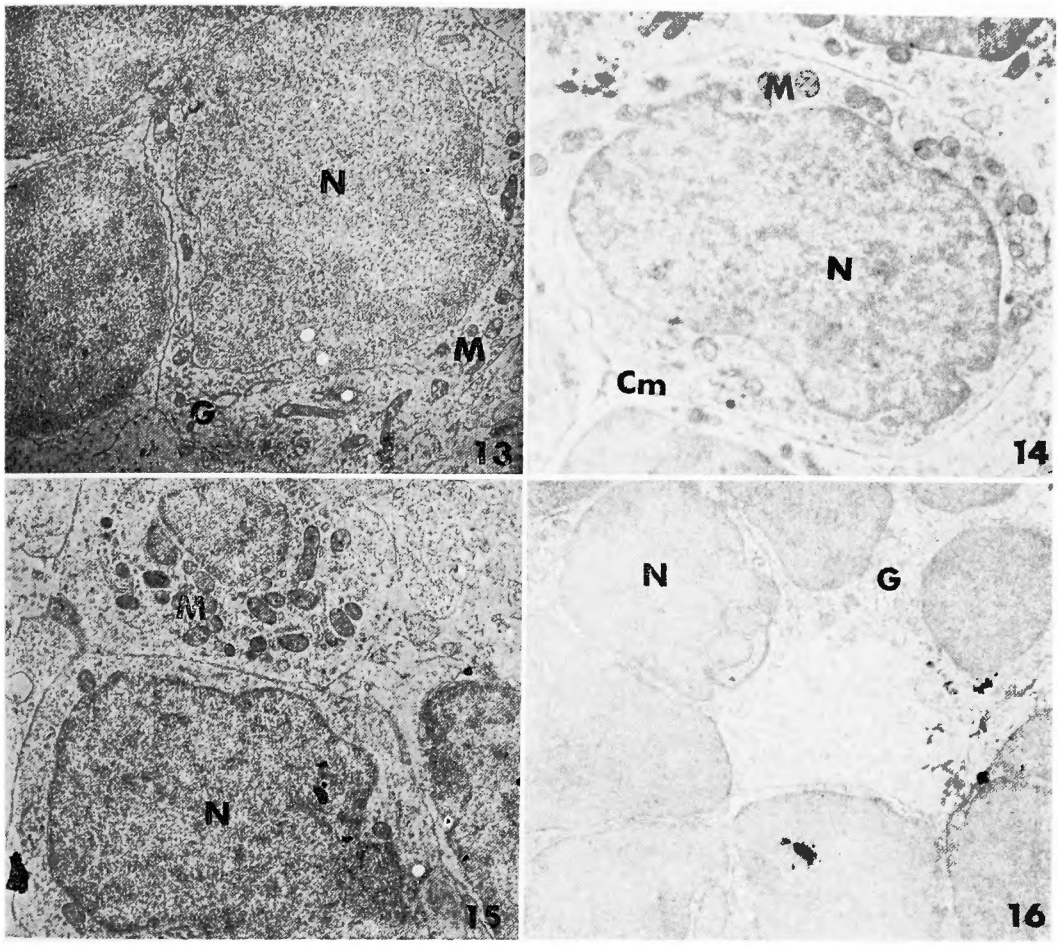

Fig. 13 Medulloblastoma in 4-year-old male. Typical area of closely packed tumor cells. Simple in outline and fairly uniform in size. × 3,500

Fig. 14 Tumor cell in medulloblastoma in 6-year-old male. × 4,000

Fig. 15 Tumor cells in medulloblastoma in 3-year-old female. Aggregated mitochondria. × 3,500

Fig. 16 Rosette formation in medulloblastoma in 19-year-old female. × 3,500

Cf	:	Collagen fiber
Cm	:	Cell membrane
E	:	Endothelial Cell
f	:	fine fibrillar structures
G	:	Golgi's apparatus
M	:	Mitochondria
N	:	Nucleus
Ncl	:	Nucleo lus
Vl	:	Vascular lumen

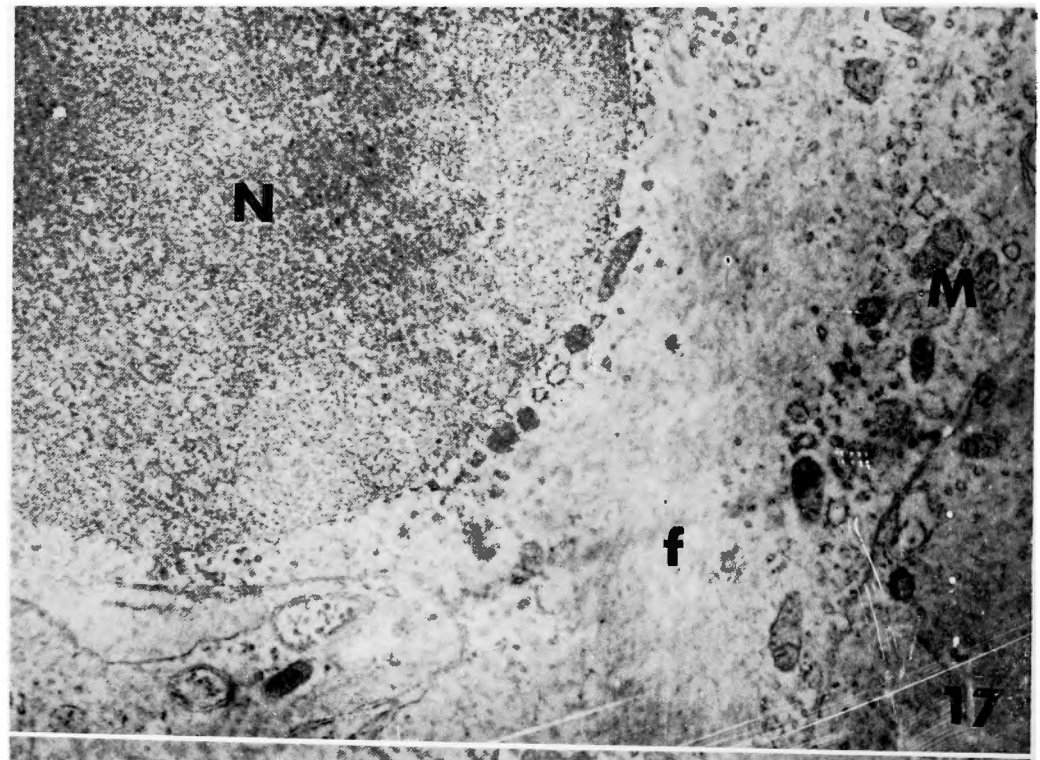

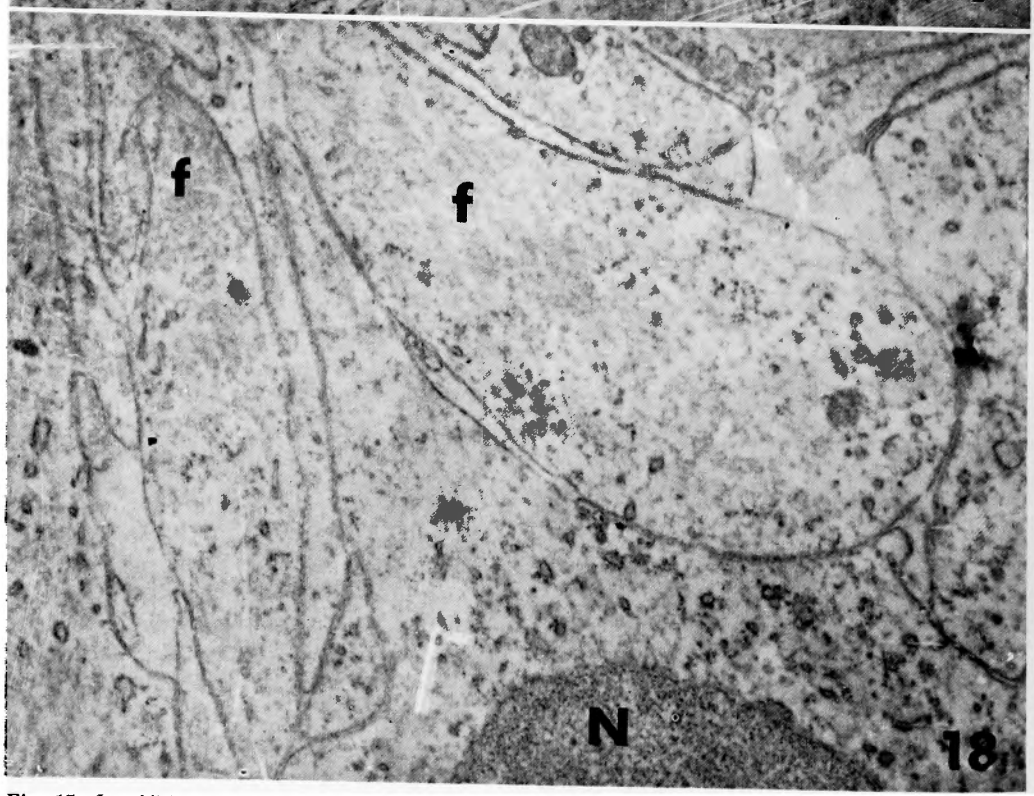

Fig. 17 In addition to abundant cytoplasm and moderate number of mitochondria, intracytoplasmic fine fibrillar structures are observed, in medulloblastoma in 2-year-old female. × 13,500

Fig. 18 The same case. Tumor cell processes, including intracytoplasmic fine fibrillar structures. × 13,500

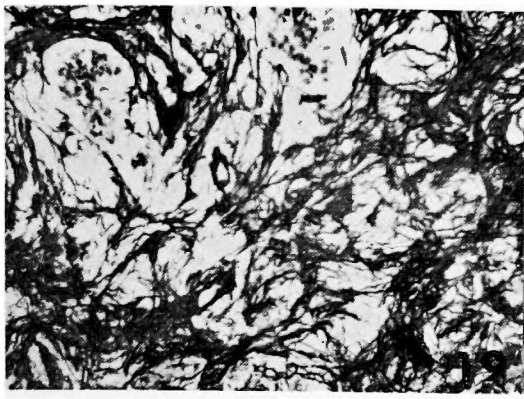

Fig. 19 Absence of reticulin fibers in glomerular structures, in 8-year-old male. Wilder silver impregnation. × 70

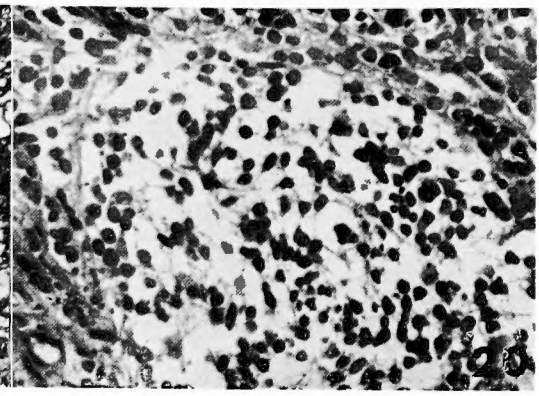

Fig. 20 Center of glomerulus is composed of the cells which show entirely the same morphological character as the surrounding tumor cells, in cerebellar sarcoma, in 7-year-old male. H. & E. × 280

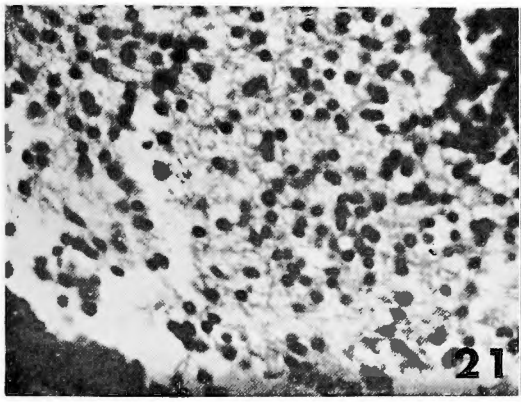

Fig. 21 Cells in the center of glomerulus contain somawhat smaller nuclei than those of the surrounding ones and seem as though a part of cerebellar tissue, including the cells of internal granular layer was isolated, in 17-year-old male. H. & E. × 280

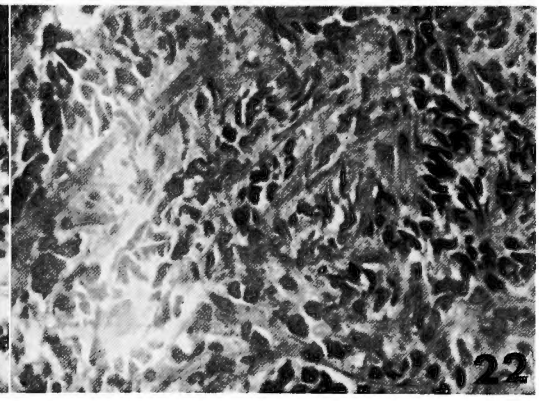

Fig. 22 Elongation of tumor cells accompanied with connective tissue proliferation, in cerebellar sarcoma, in 17-year-old male. H. & E. × 280

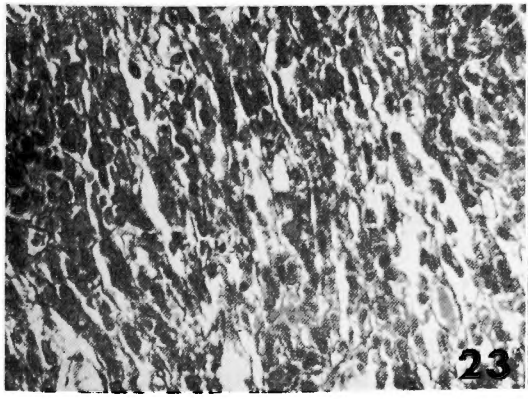

Fig. 23 External portion of tumor, located superficially, shows the histological picture of cerebeller earcoma, in 3-year-old female. Wilder

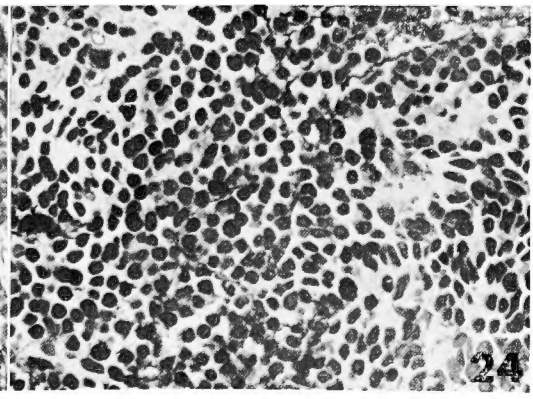

Fig. 24 The same case. Inner portion of tumor, located deep in the cerebellum, shows the histological picture of medulloblastoma. H. & E. × 280

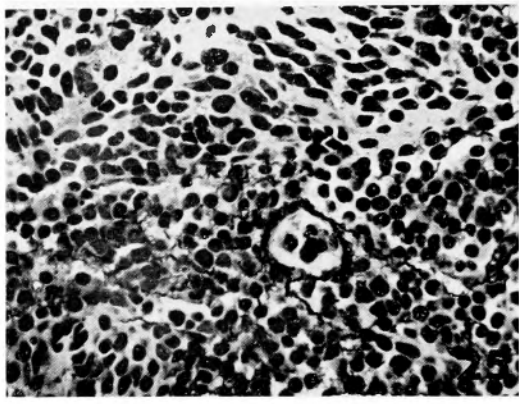

Fig. 25 The same case. Transition between the cerebellar sarcoma and the medulloblastoma. Wilder silver impregnation. × 280

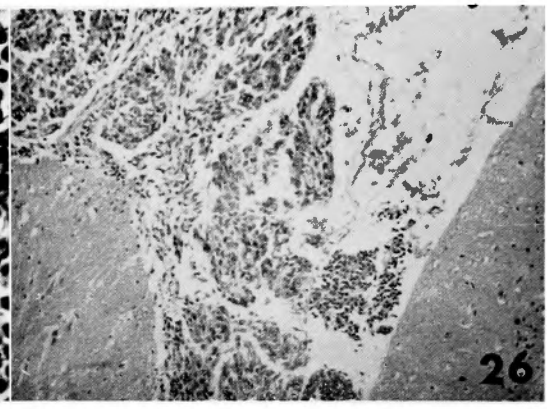

Fig. 26 Infiltration of tumor cells into the pia-arachnoid accompanied with no connective tissue proliferation in medullbblastoma, in 4-year-old female. H. & E. × 70

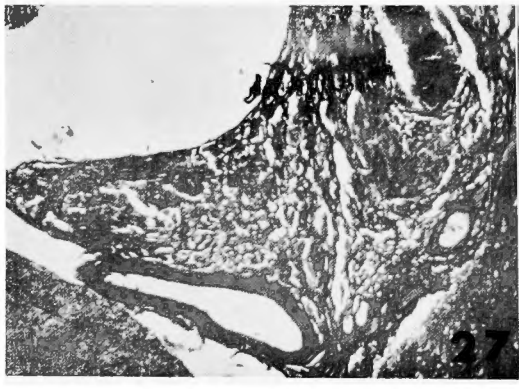

Fig. 27 Infiltration of cerebellar sarcoma into the pia-arachnoid accompanied with connective tissue proliferation, without special structure formation, in 5-year-old male. Wilder silver impregnation. × 70

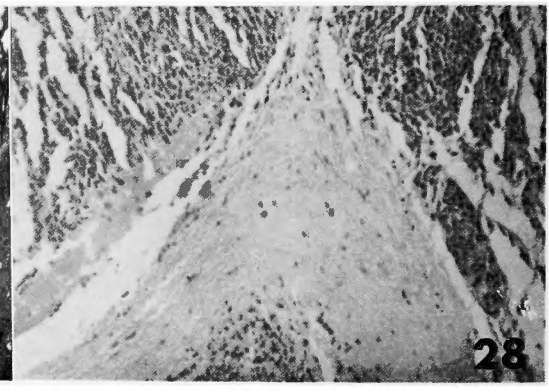

Fig. 28 Tumor cells extend from the surface of the cerebellum in the perpendicular direction in cord-like fashion, in cerebellar sarcoma, in 17 year-old male. H. & E. × 70

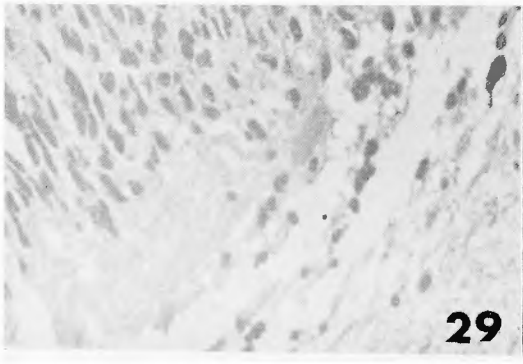

Fig. 29 The same picture. H. & E. × 280

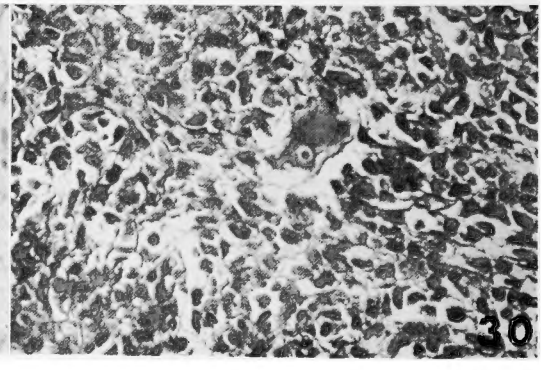

Fig. 30 Degenerated ganglion cell among the tumor cells in cerebellar sarcoma of 17 aged male. Wilder silver impregnation. × 280

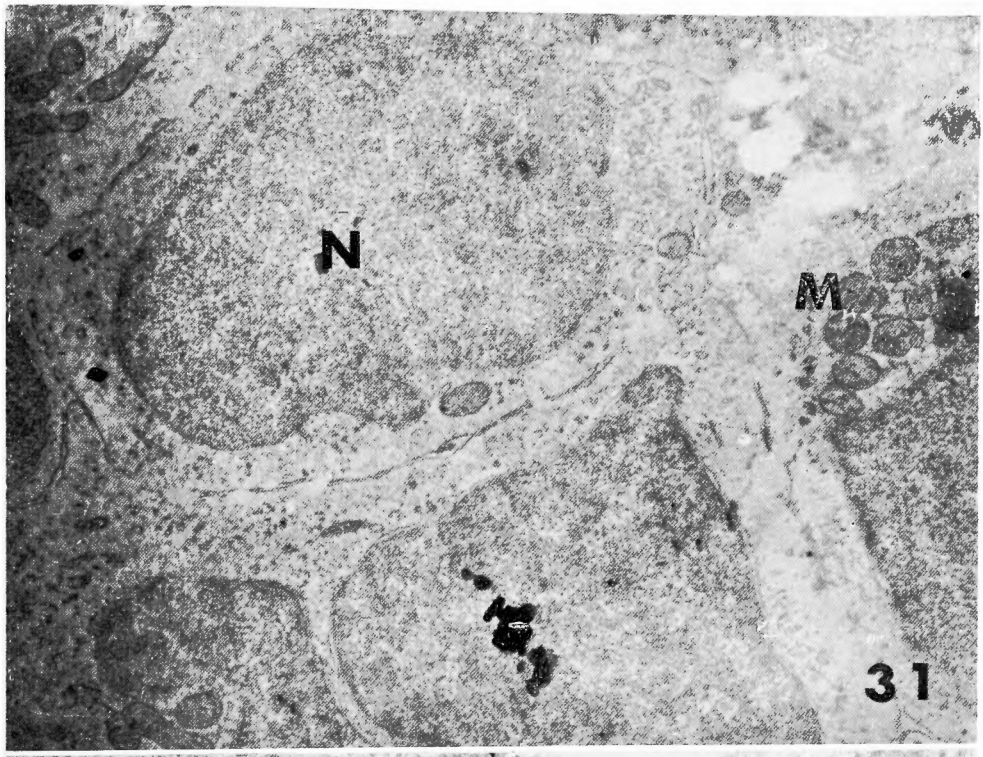

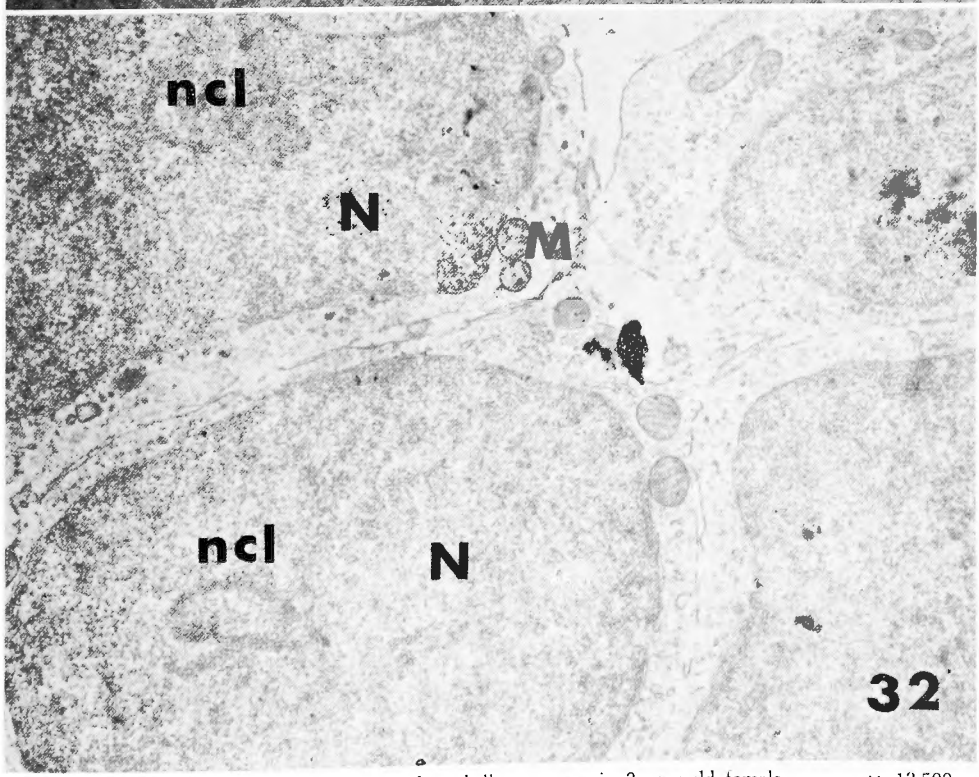

Fig. 31 Tumor cells in the inner part of cerebellar sarcoma in 3-year-old female. × 13,500

Fig. 32 The same picture. × 12,000

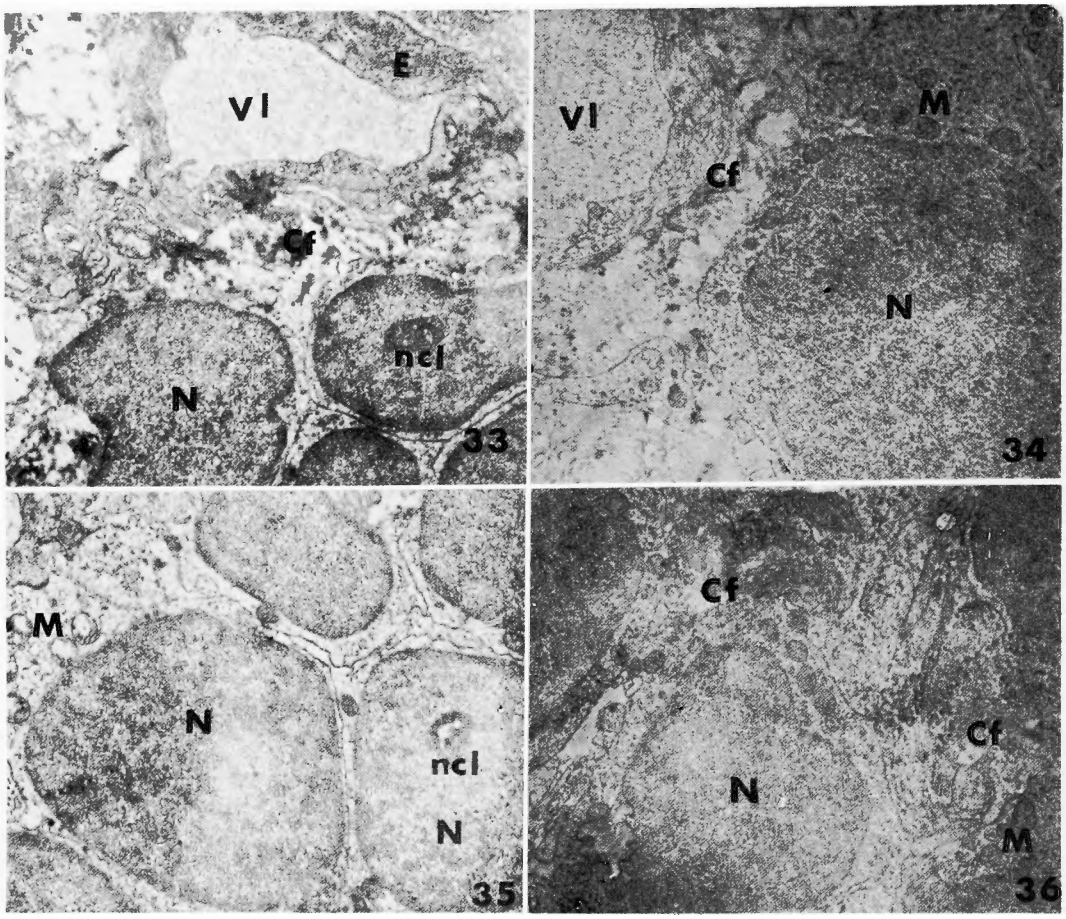

Fig. 33 Collagen fibers in the perivascular space in the external part of the cerebellar sarcoma in 3-year-old female. × 4,500

Fig. 34 Collagen fibers in the perivascular space in the inner part of the cerebellar sarcoma in 3-year-old female. × 3,000

Fig. 35 Tumor cells in the external part of the cerebellar sarcoma in 3-year-old female. × 4,000

Fig. 36 Collagen fibers in the intercellular space in the external part of the cerebellar sarcoma in 3-year-old female. × 4,000